Archiv für Ohrenheilkunde

Digitized by Google

BOSTON
MEDICAL LIBRARY
8 THE FENWAY.

Digitized by Google

ARCHIV
FÜR
OHRENHEILKUNDE

BEGRÜNDET 1864
VON

DR. A. v. TRÖLTSCH
WEILAND PROF. IN WÜRZBURG.

DR. ADAM POLITZER
IN WIEN.

UND

DR. HERMANN SCHWARTZE
IN HALLE A. S.

IM VEREIN MIT

PROF. AD. FICK IN WÜRZBURG, PROF. C. HASSE IN BRESLAU, PROF. V. HENSEN IN KIEL, PROF. A. LUCAE IN BERLIN, PROF. E. MACH IN WIEN, S. R. DR. A. MAGNUS IN KÖNIGSBERG I/PR., PROF. E. ZAUFAL IN PRAG, PROF. J. KESSEL IN JENA, PROF. F. TRAUTMANN IN BERLIN, PROF. V. URBANTSCHITSCH IN WIEN, PROF. F. BEZOLD IN MÜNCHEN, PROF. K. BÜRKNER IN GÖTTINGEN, DR. E. MORPURGO IN TRIEST, DR. L. BLAU IN BERLIN, PROF. J. BÖKE IN BUDAPEST, G. S. R. DR. H. DENNERT IN BERLIN, PROF. G. GRADENIGO IN TURIN, PROF. J. ORNE GREEN IN BOSTON, PROF. J. HABERMANN IN GRAZ, PRIVATDOCENT UND PROF. DR. H. HESSLER IN HALLE, PRIVATDOCENT UND PROFESSOR DR. L. JACOBSON IN BERLIN, PROF. G. J. WAGENHÄUSER IN TÜBINGEN, PROF. H. WALB IN BONN, PRIVATDOCENT UND PROFESSOR DR. C. GRUNERT IN HALLE A. S., PRIVATDOCENT DR. A. JANSEN IN BERLIN, PRIVATDOCENT DR. L. KATZ IN BERLIN, PROF. P. OSTMANN IN MARBURG, DR. L. STACKE, PROF. IN ERFURT, DR. O. WOLF IN FRANKFURT A. M., PROF. A. BARTH IN LEIPZIG, PROF. V. COZZOLINO IN NEAPEL, PRIVATDOCENT DR. L. HAUG IN MÜNCHEN, DR. F. KRETSCHMANN IN MAGDEBURG, PRIVATDOCENT DR. E. LEUTERT IN KÖNIGSBERG, PRIVATDOCENT DR. V. HAMMERSCHLAG IN WIEN, S. R DR. F. LUDEWIG IN HAMBURG, DR. F. MATTE IN KÖLN, DR. HOLGER MYGIND, PROF. IN KOPENHAGEN, DR. W. ZERONI IN KARLSRUHE.

HERAUSGEGEBEN VON

PROF. ADAM POLITZER UND PROF. H. SCHWARTZE
IN WIEN IN HALLE A. S.

UNTER VERANTWORTLICHER REDAKTION
VON H. SCHWARTZE SEIT 1873.

EINUNDFÜNFZIGSTER BAND.

Mit 25 Abbildungen im Text und 9 Tafeln.

LEIPZIG,
VERLAG VON F. C. W. VOGEL
1901.

Digitized by Google

BOSTON MEDICAL
JAN 23 1905
LIBRARY

4561

CATALOGUED
JAN 1905
E. H. B.

Digitized by Google

Inhalt des einundfünfzigsten Bandes.

Erstes Heft

(ausgegeben am 24. December 1900).

Seite

I. Kritisches und Neues zur Vibrationsmassage des Gehörorgans. Von A. Lucae. (Mit 11 Abbildungen) 1

II. Das Cholesteatom und die Neuronlehre. Von Fritz Danziger in Beuthen O.-Schl. 19

III. Zwei Fälle von Sinusbetheiligung nach Aufmeisselung. Von Dr. Rudolf Panse, Ohrenarzt in Dresden, Oberarzt am Diakonissenhaus. (Hierzu 1 Curve) 23

IV. Besprechungen.

1. Lambertz, Die Entwicklung des menschlichen Knochengerüstes während des fötalen Lebens, dargestellt an Röntgenbildern (Stenger) 27

2. Ostmann, Die Krankheiten des Gehörorganes in der Armee. (Grunert) 28

3. Berthold, Die intranasale Vaporisation, ein neues Verfahren zur Stillung lebensgefährlichen Nasenblutens und zur Behandlung schwerer Erkrankungen der Nase und der Kieferhöhle. (Grunert) 32

4. Danziger, Die Entstehung und Ursache der Taubstummheit. (Grunert) 33

5. Kayser, Anleitung zur Diagnose und Therapie der Kehlkopf-, Nasen- und Ohrenkrankheiten. (Grunert) . . . 37

6. Bing, Die Prophylaxe in der Ohrenheilkunde. (Grunert) . 38

7. Eschweiler, Ohrenärztliche Diagnostik für Aerzte und Studirende mit therapeutischen Anmerkungen und Anhang: Rhinologische Diagnostik. (Grunert) 39

V. VI. Internationaler otologischer Congress in London. Vom 8. bis 12. August 1899. Bericht von Dr. P. Rudloff, Wiesbaden. (Fortsetzung und Schluss) 41

VI. Wissenschaftliche Rundschau.

1. Karl L. Schaefer, Eine neue Erklärung der subjectiven Combinationstöne auf Grund der Helmholtz'schen Resonanzhypothese. 55. — 2. Guye, Twee Mastoid-Operaties. 55. — 3. Derselbe, Sur quelques détails anatomiques concernant l'étiologie de la mastoidite de Bezold. 55. — 4. Derselbe, On Agoraphobia in relation to Ear disease. 55. — 5. W. M. Tschekan, Chronischer Abscess im linken Parietallappen. Zwei Trepanationen. 56. — 6. S. v. Stein, Ungefährliche Schädeltrepanation mit Hülfe eines neuen korbartigen Protektors und eines neuen geknöpften Bohrers. 57. — 7. S. v. Stein u. A. Losseff, Ein Fall von ausgedehntem subperiostalem und extraduralem Abscess (Pachymeningitis externa purulenta). Trepanation. Heilung.

Digitized by Google

57. — 8. L. v. Stein, Das Phenosalyl bei der tuberculösen Laryngitis sowie bei einigen Erkrankungen des Ohres, der Nase und des Halses. 57. — 9. Schmitz, Ein Fall von otogener directer Thrombose des Bulbus venae jugul., ohne eine solche des Sinus transvers. 58. — 10. J. Luri, Von den traumatischen Läsionen des Trommelfells. 58. — 11. W. Simonowitsch, Extraduraler Abscess und Septicopyämie bei Otitis media purul. acuta. 58. — 12. L. Einiss, Zur Aetiologie und Prophylaxis der chronischen Entzündung des Mittelohres. 59. — 13. Vergauth, Ueber einen Fall von transitorischer reiner Worttaubheit. 59. — 14. Hartmann, Die Einwirkung der Otitis media der Säuglinge auf den Verdauungsapparat. 59. — 15. Körner, Beitrag zur Kenntniss der Wirkung des Küstenklimas und der Seebäder auf Ohrkrankheiten und auf die Hyperplasie der Rachenmandel. 60. — 16. Derselbe, Zur Technik der Kieferhöhlenpunction. 60. — 17. Joël, Zur Lehre von dem angeborenen Choanalverschluss. 60. — 18. Ole B. Bull, Von der Anwendung der Chlorwasserstoffsäure bei Knochenaffectionen an den Wänden des Cavum tympani und Meatus osseus. 60. — 19. Eulenstein, Bewegliches, spongiöses Osteom des knorpeligen Theiles des äusseren Gehörgangs. 61. — 20. Teichmann, Ein Beitrag der Diplacusis. 61. — 21. Röpke, Zur Operation des otitischen Grosshirnabscesses mit besonderer Berücksichtigung des Heilwerthes der Operation. 62. — 22. Wagner, Hörbefunde vor und nach der Radicaloperation. 63. — 23. Hynitzsch, Anatomische Untersuchungen über die Hypertrophie der Pharynxtonsille. 64. — 24. Lester und Gomez, Ueber die Einwirkung comprimirter Luft auf das menschliche Ohr, auf Grund der Beobachtungen, welche in dem Senkkasten der Brücke über den New East River gemacht wurden. 65. — 25. Wex, Beiträge zur normalen und pathologischen Histologie der Rachentonsille. 65. — 26. Guranowski, Ein Fall von Duplicität des äusseren Gehörganges. 66. — 27. Oskar Wolf, Die Hörprüfung mittelst der Sprache. Eine Berichtigung des Bezold'schen „Schema für die Gehörprüfung des kranken Ohres". 66. — 28. Eulenstein, Zur Percussion des Warzenfortsatzes. 67. — 29. Müller, Ueber den Einfluss heftiger Geschützdetonationen auf das Ohr. 68. — 30. Ruedi, Das Hörvermögen bei Mikrotie mit Atresia auris congenita. 68. — 31. Bönninghaus, Die Ohrenlupe. 68. — 32. Siebenmann, Multiple Spongiosirung der Labyrinthkapsel als Sectionsbefund bei einem Fall von progressiver Schwerhörigkeit. 69. — 33. Teichmann, Zur Statistik der lebensgefährlichen Complicationen eitriger Ohrerkrankungen und der Operationen am Warzenfortsatze. 70. — 34. Schwabach, Ueber Erkrankungen des Gehörorgans bei perniciöser Anämie. 71. — 35. Lehr, Beiträge zur Kenntniss der otitischen Erkrankungen des Hirns, der Hirnhäute und der Blutleiter. 71. — 36. Eschweiler, Ein atypisch verlaufender Fall von Sinusphlebitis. 73. — 37. Körner, Zur Kenntniss der Uvula bifida. 74. — 38. Kickhefel, Die Untersuchung der Zöglinge der städtischen Taubstummenschule zu Danzig. 74. — 39. Preysing, Otitischer Schläfenlappenabscess. 75. — 40. Whiting, Beitrag zum klinischen Verlauf und zur Operationstechnik der Sinusthrombose. 76. — 41. Muck, Ein neuer Fall von Mastoiditis bei einem Diabetiker. 77. — 42. Derselbe, Beiträge zur Kenntniss der otitischen Erkrankungen des Hirns, der Hirnhäute und der Blutleiter. 77. — 43. Derselbe, Bezold'sche Mastoiditis bei Kindern. 77. — 44. Alexander, Aus der Universitätsklinik für Ohrenkrankheiten zu Strassburg i. E. Bericht über die im Jahre 1898 behandelten klinischen und ambulatorischen Kranken. 77. — 45. Ostmann, Ueber die Heilerfolge der Vibrationsmassage bei chronischer Schwerhörigkeit.

Digitized by Google

Seite

78. — 46. Knapp, Zwei Fälle von otitischer Sinusthrombose, der eine tödtlich, der andere geheilt. 78.
Personal- und Fachnachrichten 79

Zweites und drittes (Doppel-) Heft

(ausgegeben am 5. März 1901).

VII. Experimentelle Untersuchungen zur Massage des Ohres. Von Prof. Ostmann, Marburg a. L. III. Theil. Prüfung des therapeutischen Werthes der Vibrationsmassage an Schwerhörigen. (Hierzu Tafel I. II). 81

VIII. Aus der Kgl. Universitäts-Ohrenklinik des Geh. Medicinalrathes Prof. Dr. Schwartze in Halle a. S. Ein Fall von Carotisblutung infolge von Caries des Schläfenbeins. Von Dr. Zeroni, Ohrenarzt in Karlsruhe i. B., ehemaligem Assistenten der Klinik 97

IX. Zur Anatomie des Ganglion vestibulare der Säugethiere. Von Dr. Gustav Alexander, gew. Prosector der Anatomie, Assistent der Universitätsohrenklinik in Wien. (Mit 7 Tafeln und 1 Textfigur) 109

X. Aus dem anatomischen Institut zu Breslau. Der Schluss des Ohrgrübchens der Eidechse. Notiz von Dr. Karl Peter, Privatdocent und Prosector am anatom. Institut. (Mit 3 Abbildungen) 126

XI. Aus der deutschen oto-rhinologischen Klinik Prof. Zaufal's in Prag. Ueber die Aufmeisselung des Warzenfortsatzes bei Complicationen acuter Mittelohrentzündungen mit Bericht über 75 operirte Fälle. Von Dr. Otto Piffl in Prag, früherem Assistenten der Klinik 129

XII. Rede zur feierlichen Eröffnung der neuen Universitäts-Ohrenklinik in Jena am 14. December 1900. Von Prof. Kessel 177

XIII. Hämophile Blutung aus dem Ohre. Von Dr. S. Tomka, Ohrenarzt des städtischen allgemeinen Krankenhauses zu Budapest . 187

XIV. Grosse Exostose an der vorderen Wand des äusseren Gehörgangs, entfernt durch Vorklappung der Ohrmuschel und Aufschneidung des membranösen Gehörgangs in der Längsachse. Von Prof. Dr. Trautmann, Geh. Med.-Rath in Berlin. (Mit 3 Abbildungen im Text) 193

XV. Besprechungen.

8. Friedr. Thies, Beiträge zur Percussion des Warzenfortsatzes. (Barth) 195

9. G. Zimmermann, Die Mechanik des Hörens und ihre Störungen. (Matte) 198

XVI. Wissenschaftliche Rundschau.

47. M. Kamm, Giebt es ein Hören ohne Labyrinth? 199. — 48. K. Biehl, Ueber die intracranielle Durchtrennung des N. vestibuli und deren Folgen. 199. — 49. G. Alexander und A. Kreidl, Zur Physiologie des Labyrinthes der Tanzmaus. 200. — 50. Max Meyer, Zur Theorie der Differenztöne und der Gehörsempfindungen überhaupt. 200. — 51. Hasslauer, Die durch Unterkieferläsionen verursachten Gehörgangsverletzungen. 201. — 52. Witte, Beiträge zur Kenntniss der otitischen Erkrankungen des Hirns, der Hirnhäute und der Blutleiter. 202. — 53. Muck, Ein einfaches Verfahren, um bei der Nachbehandlung operirter Stirnhöhlenempyeme die Drainage der Wundhöhle nach der Nase hin zu unterhalten. 202. — 54. Derselbe, Ueber die Farbe des lebenden rhachitischen Knochens nach Operationsbefunden bei Mastoiditis rhachitischer Kinder. 203. — 55. Be-

Digitized by Google

zold, Statistischer Bericht über die Untersuchungsergebnisse einer zweiten Serie von Taubstummen. 203. — 56. Denker, Die Taubstummen der Westfälischen Provinzialtaubstummenanstalt zu Soest. 205. — 57. Friedrich, Drei Fälle von diabetischer Mastoiditis. 206. — 58. Brühl, Zur anatomischen Darstellungsweise der Nebenhöhlen der Nase. 206. — 59. Körner, Die Grossherzogliche Universitäts-Klinik für Ohren- und Kehlkopfkranke zu Rostock. 207. — 60. Zimmermann, Unzulängliche Stützen der Helmholtz'schen Theorie von der Schallübertragung im Mittelohr. 207. — 61. Schmidt, Ueber primäre Otitis externa vom klinischen Standpunkt aus. 207. — 62. Körner, Weitere Beiträge zur Kenntniss der Wirkung des Küstenklimas, des Inselklimas und der Seebäder auf Ohrenkrankheiten und auf die Hyperplasie der Rachenmandel. 208. — 63. Rohrer, Ueber die Bildungsanomalien der Ohrmuschel in Beziehung zu den mathematischen und physikalischen Bedingungen der Faltung des äusseren Ohres. 209. — 64. Muck, Entotisches Geräusch infolge eines Aneurysma der Arteria occipitalis. 209. — 65. Rudloff, Ueber die Operation der adenoiden Vegetationen am hängenden Kopfe in Narkose. 209. — 66. Frutiger, Ueber die functionelle Bedeutung der Fenestra rotunda. 210. — 67. Siebenmann, Ueber einen weiteren Fall von Spongiosirung der Labyrinthkapsel mit dem klinischen Bilde der Stapesankylose beginnend und infolge Hinzutretens von Nervenveränderungen (ex cachexia carcinomatosa) mit Taubheit endigend. 211. — 68. Knapp, Ein Fall von Bezold'scher Mastoiditis ohne Perforation des Trommelfells. Operation. Heilung. 211. — 69. Treitel, Ueber Hörstummheit. 212. — 70. Andrews, Trockene Luft bei der Behandlung der Mittelohreiterung. 212. — 71. Schwendt, Scharf umschriebene Tondefecte in den Hörfeldern einiger Taubstummen. 212. — 72. Brose, Sarkom des Mittelohrs. 213. — 73. Noltenius, Beitrag zur Vibrationsmassage. 213. — 74. Orne Green, Ein Vorschlag zur genaueren Bezeichnung der Stimmgabeln. 213. — 75. Edelmann, Fortschritte in der Herstellung der Galtonpfeife (Grenzpfeife). 213. — 76. Krebs, Ein Atticuslöffel. 214. — 77. Schwendt, Ein Fall von unbeabsichtigter Steigbügelextraction mit nennenswerther Besserung des Hörvermögens. 214. — 78. Kamm, Acute Mastoiditis, complicirt durch Sclerodermie. 214. — 79. Sporleder, Jahresbericht über die Thätigkeit der Universitäts-Poliklinik für Ohren- und Halskrankheiten und der oto-laryngologischen Abtheilung des Bürgerspitals zu Basel (Prof. Siebenmann) vom 1. Januar bis 31. December 1898. 215. — 80. Panse, Bemerkung zu Herrn Dr. A. Frutiger's Arbeit: Ueber die functionelle Bedeutung der Fenestra rotunda. 216. — 81. Treitel, Ueber den Werth der continuirlichen Tonreihe für die Beurtheilung des Sprachgehörs. 216. — 82. Baer, Ueber tuberculöse Granulationsgeschwülste des Mittelohrs. 216. — 83. Allport, Fractur des Hammers und des Annulus tympanicus. 217. — 84. Passow, Zur Heilung der Hirnabscesse. 217. — 85. Hegener, Beiträge zur Klinik und Histologie sarcomatöser Geschwülste des Schläfenbeines. 217. — 86. Burnett, Ausgedehnte Zerreissung der Ohrmuschel und vollständige Durchtrennung des äusseren Gehörganges mit theilweiser Ablösung der Sehne des Sternocleidomastoideus und Absplitterung der Warzenfortsatzspitze durch Schlag mit einem Ziegelstein. — Operation zur Wiederherstellung der Ohrmuschel und des Gehörganges. 218. — 87. Derselbe, Sarkom der Sinus frontales und ethmoidales. 219. — 88. v. Gässler, Ueber die Betheiligung des Mittelohres bei Scarlatina mit 12 Sectionen des Gehörorganes. 219. — 89. Muck, Beiträge zur Kenntniss der otitischen Erkrankungen des Hirns, der Hirnhäute und der Blut-

Digitized by Google

Seite

leiter. 220. — 90. Bezold, Eine Analyse des Rinne'schen Versuches. 222. — 91. Preysing, Topographie und Operationstechnik der otitischen Schläfenlappenabscesse. 223. — 92. Jehangir J. Cursetji, Remèdes populaires employés dans l'Inde pour le traitement de certains affections auriculaires. 223. — 93. Ricardo Botey (Barcelona), Le traitement chirurgical de la sclérose otique. 223. — 94. G. Laurens (Paris), Septico-Pyohémie otitique. 225. — 95. J. Molinié (Marseille), Deux abscès sous-dure-mériens dont un gazeux ouverts au cours d'une trépanation mastoidienne. 225. — 96. A. Bonain (Brest), Traitement de l'otite moyenne fongueuse. 225. — 97. Juarez de Mendoza (Paris), Nouveau procédé sur et rapide pour pratiquer l'ouverture totale ou partielle des cavités de l'oreille moyenne. 225. — 98. M. Lannois (Lyon), Pneumatocèle du conduit auditif. 226. — 99. Barth, Eine bisher noch nicht beschriebene Form von Hörstörung. 226. — 100. Carl Biehl, Störungen der Vasomotorenthätigkeit und der Sensibilität nach peripherer traumatischer Facialislähmung. 226. — 101. Armin Tschermak, Ueber die Folgen der Durchschneidung des Trapezkörpers bei der Katze. 227. — 102. Bezold, Das Hörvermögen der Taubstummen. 227. — 103. Derselbe, Ergebnisse der functionellen Gehörprüfung mit der continuirlichen Tonreihe, insbesondere am Taubstummenohr. 228. — 104. Dr. Edmondo Trombetta e Dr. Giovanni Ostino, I sensi ed il loro compenso nei sordomati e nei ciechi (Die Sinnesfunctionen und ihre Compensation bei den Taubstummen und den Blinden). 228. — 105. Georges-Paul Veillard (Paris), Sur les otites du nouveau né et du nourrisson. 232. — 106. Poli (Genua), Sur une terminaison rare de l'empyème mastoidien. 233. — 107. M. Lannois (Lyon), Mastoïdite chez les diabetiques. 233. — 108. Luc, Diagnostic et traitement de l'abscès mastoidien sous-periosté non accompagné d'abscès intra-mastoidien. 233. — 109. Vacher (Orléans), Note sur un procédé de curetage de l'attique et d'extraction des osselets. 234. — 110. Guye (Amsterdam), Sur quelques details anatomiques concernant l'étiologie de la mastoïdite de Bezold. 234. — 111. Lannois (Lyon), Neurome du pavillon de l'oreille. 234. — 112. Ballance, The conduct of the mastoid operation for the cure of chronic purulent otorrhoea with special reference of the immediate healing of the cavity in the bone left by the operation means of the epithelial grafts. 234. — 113. Pifti, Ueber acute Mittelohrentzündung und ihre Behandlung. 237. — 114. Gompertz, Zur Therapie der Verwachsungen im Mittelohr. 237. — 115. Wertheim, Beiträge zur Pathologie und Klinik der Erkrankungen der Nasennebenhöhlen. 237. — 116. Dench, A Case of Sinus Thrombosis, complicated by Cerebellar Abscess. 238. — 117. Jansen, Ohrenerkrankungen bei Syphilis. 238. — 118. Biehl, Bericht über die Thätigkeit der Abtheilung für Ohren-, Nasen- und Halskranke im k. u. k. Garnisonspital Nr. 1 in Wien. 238. — 119. Böval, Volumineuse exostose du conduit auditif externe. 238. — 120. M. Goris, Remarques sur la cure radicale de l'otorrhée avec autoplastie de Passow. 238. — 121. M. Jousset, Des exercices acoustiques. 239. — 122. M. W. Bogdanow-Beresowski, Ueber die Wiederherstellung des Gehörs bei den Taubstummen. 239. — 123. B. J. Bentowin, Die Gefahren der „Juwelierstiche" des Ohrläppchens.

XVII. Historische Ergänzung 239

Personal- und Fachnachrichten 240

Digitized by Google

Viertes Heft

ausgegeben am 15. April 1901.

Seite

XVIII. Aus der deutschen oto-rhinologischen Klinik Prof. Zaufal's in Prag. Ueber die Aufmeisselung des Warzenfortsatzes bei Complicationen acuter Mittelohrentzündungen mit Bericht über 75 operirte Fälle. Von Dr. Otto Pfiffl in Prag, früherem Assistenten der Klinik. (Fortsetzung und Schluss) 241

XIX. Aus der Universitätsklinik für Ohren-, Nasen- und Halskranke zu Leipzig. Neun Gehirnabscesse im Gefolge von Ohr- und Nasenerkrankungen. (Mit weiteren Beiträgen zur Operationstechnik der vom Ohr ausgehenden Schläfenlappenabscesse. Beobachtung ganz isolirter amnestischer Aphasie für topographische Namen.) Von Dr. Hermann Preysing, Assistent der Klinik. (Mit 3 Abbildungen) 262

XX. Weitere Bemerkungen über „die bei der acuten eitrigen Mittelohrentzündung vorkommenden Trommelfellzapfen, deren Therapie und histopathologische Structur". Von Professor Bezold 299

XXI. Wissenschaftliche Rundschau.

124. Leutert (Königsberg i. Pr.), Welchen Standpunkt dürfen wir jetzt in der Frage der Therapie chronischer Mittelohreiterungen einnehmen, und wie steht es mit der Cholesteatomfrage? 307. — 125. P. W. Jljin, Die vesiculöse oder hämorrhagische Entzündung des äusseren Gehörgangs. 311. — 126. W. A. Swentzitzki, Ueber die chronische Perichondritis der Ohrmuschel. 311. — 127. C. Zimmermann (Milwaukee), Cholesteatoma of the middle ear, and its radical operation; with the report of a case. 311. — 128. Cohen Tervert, A case of thrombosis of both sinus cavernosi, as a complication of chronic mastoiditis ex otorrhoea, which ended in recovery. 312. — 129. Mount-Bleyer, Voice pictures; or the wounders of sound force. Their production and their photography. 313. — 130. Baratoux, A propos de la sclérose de l'oreille moyenne. La pratique médicale. 313. — 131. Bar, De la paralysie faciale au cours du catarrhe aigu de l'oreille moyenne. 313. — 132. Stepanoff, Ein Fall von plastischer Operation bei verwachsenem Gehörgange. 314.

Personal- und Fachnachrichten 314

Digitized by Google

BOSTON MEDICAL
JAN 23 1905
LIBRARY.
10719

I.

Kritisches und Neues zur Vibrationsmassage des Gehörorgans.

Von

A. Lucae.

(Mit 11 Abbildungen.)

Die vorliegenden Mittheilungen bringen eine Reihe von Experimental-Untersuchungen über zwei alte Methoden: die pneumatische Massage und meine Drucksonde, sowie über zwei neue seit einem halben Jahre von mir erprobte Verfahren: die hydropneumatische Massage und die pneumatische Drucksonde nebst praktischen Bemerkungen über die Anwendung bei Kranken.

Bei den Experimenten bediente ich mich der graphischen Methode, und wurden dieselben an vier normalen Gehörorganen vorgenommen, d. h. an solchen, deren vollständig normale Function kurze Zeit vor dem Tode mit Sicherheit festgestellt war. Sie stammten sämmtlich von Patienten, welche an den Folgen einseitiger eitriger Mittelohrentzündung auf der königlichen Universitäts-Ohrenklinik in Berlin zu Grunde gegangen waren. Ich hebe dies ganz besonders hervor, weil Versuche an sogenannten normalen, aus anatomischen Anstalten entnommenen Gehörorganen, deren Herkunft völlig unbekannt ist, nur einen relativen Werth beanspruchen können.[1]) Nur einmal benutzte ich zum Vergleiche auch ein längere Zeit in Spiritus aufbewahrtes Gehörorgan, von welchem hinsichtlich des Verhaltens bei Lebzeiten keine Notizen vorlagen.

Bei der Präparation der Gehörorgane zur Freilegung des schallleitenden Apparates wurde besonders darauf geachtet, jede Verletzung der Gehörknöchelchen und ihrer Bänder zu vermeiden. Bei letzteren kommt ganz besonders das wichtige Lig. superius mallei in Betracht, welches bei Eröffnung der Pauken-

1) Vgl. Ostmann, Dieses Archiv. Bd. XLV. S. 39.

Digitized by Google

höhle durch Fortnahme des Daches von oben her sehr leicht gefährdet wird. Am geeignetsten erwies sich, den Knochen von hinten her, ausgehend von den Zellen des Warzenfortsatzes und vom Antrum aus stückweise zu entfernen, bis der kurze Fortsatz des Ambosses mit seinen beiden fächerartigen Bändern sichtbar wurde, und darauf mit einer schmalen Hohlmeisselzange von dem Dache nur soviel abzutragen, um das Hammer-Ambossgelenk frei zu übersehen. Unter diesen Umständen musste ich freilich darauf verzichten, auch die Bewegungen des Steigbügels meinen Untersuchungen direct zu unterziehen. Immerhin wird die Aufzeichnung der Amboss-Bewegungen einen Schluss auf die adaequaten Steigbügel-Schwingungen gestatten.

Als Schreibhebel diente eine ganz fein ausgezogene Glasröhre, an deren Ende zum Aufzeichnen der Schwingungen die feine Spitze einer Gänsefederfahne befestigt war. Der circa 9 cm lange Schreibhebel wurde entweder im Hammer-Ambossgelenk oder am Ambosskörper befestigt. Im ersten Falle geschah dies mit Hülfe einer in die Glasröhre eingeschobenen feinen Nähnadel, im andern Falle wurde die Glasröhre mit einer aus Kolophonium, Wachs und Guttapercha hergestellten Kittmasse befestigt, nachdem vorher die betreffende Stelle am Amboss mit einer glühenden Sonde gut ausgetrocknet war. — Die Versuche wurden sowohl an den frischen Präparaten vorgenommen, als auch an denselben wiederholt, nachdem sie Tage und Wochen in sehr dünnem Spiritus aufbewahrt waren. Vor jedesmaliger Anstellung der Versuche an diesen Präparaten war es vortheilhaft, den Bandapparat durch Anfeuchtung mit Glycerin geschmeidig zu machen. Weniger zweckmässig zeigte sich die Aufbewahrung selbst in schwächeren Formalinlösungen, welche die Weichtheile zu hart machten.

Als Kymographion bediente ich mich des bereits vor vielen Jahren zu graphischen Versuchen über die Knochenleitung von mir benutzten Cylinders,[1]) der sich um eine verticale schraubenförmige Axe abwärts dreht, nur mit dem Unterschied, dass zum Betriebe des Apparats statt der früheren Gewichte ein Uhrwerk mit Regulator angebracht ist; der Cylinder macht genau in 11 Secunden eine Umdrehung. Nach alter, aber immer noch bewährter Methode wurde der Cylinder mit Glanzpapier beklebt und dieses mit Hülfe einer Wachskerze möglichst gleichmässig berusst.

1) Dieses Archiv. Bd. I. S. 309.

Digitized by Google

Das in obiger Art vorbereitete Präparat wurde in der Klemme eines schweren, eisernen Stativ es befestigt und, bevor das Kymographion mit dem Schreibhebel in Verbindung gebracht wurde, durch Vorversuche mittelst einer besonderen Schraubenvorrichtung so gelagert, dass die Schwingungen des Fühlhebels in verticaler Ebene erfolgten — eine unerlässliche Bedingung zur Erhaltung reiner Curven. Nach jedesmaliger Beendigung einer Curven-Serie wurde die Papierfläche in üblicher Weise mit Alkohol übergossen und zu noch sicherer Fixirung der Curven nachträglich noch mit einer spirituösen Harzlösung („Fixativ") bestäubt.

I. Die Wirkung der elektro-pneumatischen Massage bei luftdichtem und nicht luftdichtem Abschluss des Ohres.

Der von der Firma Reiniger, Gebbert & Schall in Erlangen bezogene Apparat, seit über 3 Jahren an Kranken bei mir in Gebrauch, kam auch bei vorliegenden physiologischen Versuchen zur Anwendung. Im allgemeinen verwandte ich eine Kolbenhubhöhe von 2 bis 5 mm und betone hierbei, dass dieselbe bei allen vergleichenden Versuchen dieselbe war. Die durch die Luftpumpe hervorgebrachte Zahl der Vibrationen hängt selbstverständlich von dem Verbrauch des Accumulator ab. Nach frischer Füllung des letzteren beträgt die durch meinen Apparat erzielte Schnelligkeit der Trommelfellschwingungen bei mittlerer Einstellung des Rheostaten circa 400, bei maximaler circa 900 in der Minute, wie sich direct aus der bei einer Umdrehung des Cylinders aufgeschriebenen Zahl der Trommelfellschwingungen und aus der obigen Umdrehungszeit des Cylinders berechnen lässt. —

In diesem Archiv[1]) hatte ich bereits vor Jahren dringend empfohlen, den Apparat mit dem Ohre nicht luftdicht zu verbinden, indem ich auf Grund eigener Erfahrung auf die Gefahren hinwies, welche die Nichtbeachtung dieser Vorsichtsmaassregel schon bei Benutzung des Delstanche'schen Masseurs mit sich bringen kann[2]).

Die bereits damals ferner an mir selbst gemachte Beobachtung, dass die Trommelfellschwingungen auch bei vorhandener

1) Bd. XLII. S. 220.

2) Während ich dies schreibe, macht mir ein italienischer College die Mittheilung, dass er einmal bei luftdichter Verbindung des Ohres mit dem Apparate bei sehr vorsichtiger Anwendung der elektro-pneumatischen Massage und ganz geringer Hubhöhe eine starke Trommelfellblutung erlebt hat.

Digitized by Google

Nebenluft recht gut von statten gehen, erfuhr 1897 [1]) darin eine Erweiterung, dass ich mich hiervon auch mittels des Sieglеschen Trichters objectiv überzeugen konnte. Neuerdings wird mir dies auch von anderer Seite [2]) bestätigt, die der gegentheiligen Behauptung Ostmanns [3]) mit vollem Recht entgegentritt. Inzwischen ist die Annahme des Letzteren, dass bei geringster Nebenluft keine Vibrationen des schallleitenden Apparates stattfinden, an einem anderen Orte von mir in eingehender Weise richtig gestellt worden. [4]) Ich will daraus hier nur hervorheben, dass ich mit Hilfe eines modificirten, seit 1874 in meinem Gebrauch befindlichen Siegle'schen Trichters, in welchem das Planglas durch ein Convexglas von 1½″ Focus ersetzt ist, sowohl die ausgiebigen Bewegungen des Trommelfells als die feineren des Hammergriffes resp. des kurzen Fortsatzes auch bei vorhandener Nebenluft aufs deutlichste verfolgen konnte. Ursprünglich empfahl ich bei der Behandlung von Kranken, einfach mit der Scheere in dem luftdicht ins Ohr eingesetzten Gummirohre einen Schlitz zu machen. Da ein solcher leicht ventilartig wirkt, fand ich es geeigneter, ein kleines Loch einzubrennen. Noch exacter fungirt eine jetzt von mir benützte kleine in der Nähe des Ohres in den Gummischlauch eingeschaltete Glasröhre mit kleiner Seitenöffnung. Diese Vorrichtung kam auch bei folgenden Versuchen zur Anwendung, die nunmehr auch experimentell sicherstellen, dass der schallleitende Apparat bei undichtem Abschluss in lebhafte Schwingungen geräth, sei es nun, dass dieser durch eine Seitenöffnung im Zuführungsrohre oder durch eine kleine Oeffnung im Trommelfell bedingt ist.

Schon ohne Vergrösserung durch den Fühlhebel lässt sich direct am Hammer und Amboss beobachten, dass deren Bewegungen bei geschlossener Seitenöffnung nicht viel ausgiebiger ausfielen, als dies bei Offenbleiben derselben der Fall war. Sehr deutlich lässt sich dies Verhältniss in folgenden Curven erkennen.

In Fig. 1 und 2 bezeichnet *a* die bei nicht luftdichter, *b* die bei luftdichter Zuführung der Luftdruckschwankungen auf-

1) Deutsche med. Zeitung. Nr. 91.

2) Zeitschr. f. Ohrenheilk. Bd. XXXVI. S. 324.

3) Ebenda. Bd. XXXV. S. 288.

4) Lucae, Vibratory massage in the treatment of progressive deafness, with especial consideration of my elastic pressure-probe. The laryngoscope, St. Louis, September 1900. Ich werde im Verlaufe dieser Untersuchungen noch öfters auf diese Arbeit zurückkommen.

Digitized by Google

geschriebenen Curven; die oberen Linien bei *a* und *b* wurden bei maximaler, die unteren bei mittlerer Geschwindigkeit der Pumpenstösse erhalten, in Fig. 1 bei Einsetzung des Schreibhebels in das Hammer-Ambossgelenk, in Fig. 2 durch Befestigung am Amboss. Die eigenthümliche Zusammensetzung der Schwingungen ist besonders charakteristisch in Fig. 1 ausgeprägt. Doch zeigt sie sich auch in Fig. 2, hier jedoch nur allein bei *b* d. h. bei luftdichtem Abschluss des äusseren Gehörgangs. Die naheliegendste Erklärung scheint mir zu sein, dass es sich dabei um

Fig. 1.

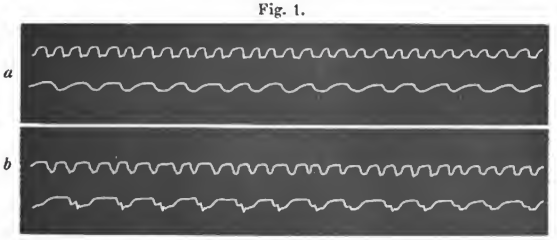

Fig. 2.

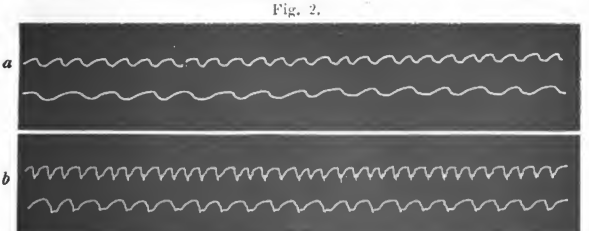

Nachschwingungen des Schreibhebels handelt, hervorgebracht durch Lockerung desselben im Hammer-Ambossgelenk resp. in Folge des stärkeren Luftdruckes.

Fig. 3 ist durch Versuche an einem Gehörorgane mit einer fast den ganzen hinteren oberen Quadranten einnehmenden Trommelfellnarbe gewonnen. Alle 4 Curven wurden bei maximaler Geschwindigkeit und Einsetzung des Fühlhebels in das Gelenk aufgeschrieben. *a* zeigt zwei Linien bei luftdichter Zuführung der Stösse und *b* zwei andere, nachdem plötzlich mit wahrnehmbarem Knall ein etwa 3 mm langer und 1 mm breiter Riss in der Trommelfellnarbe entstanden, durch den die Luftstösse

Digitized by Google

mit lautem Zischen durchfuhren. Man sieht, dass die Amplitude der Schwingungen bei *b* eine kaum geringere ist als bei *a*.

Diese Ergebnisse zeigen also aufs Neue, dass zu einer kräftigen Vibrations-Massage des schalleitenden Apparates eine luftdichte Verbindung in der Norm nicht erforderlich ist, während die bei Verschluss der Nebenöffnung eingetretene Trommelfellruptur in drastischer Weise bestätigt, was ich bereits vor Jahren über die Indicationen zur pneumatischen Massage auseinandergesetzt habe. Freilich wies ich damals nur darauf hin, dass sie in erster Linie nur bei verdicktem Trommelfell anzuwenden, bei Atrophie resp. dünnen Narben des letzteren jedoch contraindicirt sei, da hier die Uebertragung der Trommelfellschwingungen auf den Hammergriff noch beschränkter sei als

Fig. 3.



im normalen Zustande, und eine längere Anwendung dieser Methode eine pathologische Erschlaffung des Trommelfells hervorrufen müsse. An die mögliche Gefahr einer Ruptur hatte ich allerdings damals nicht gedacht, halte es jedoch bei der immer noch recht unvorsichtigen Anwendung der pneumatischen Massage (vgl. die tägliche Reclame besonderer zur Selbstbehandlung empfohlener Apparate) für nicht unwahrscheinlich, dass derartige Verletzungen auch bei Kranken vorgekommen sein mögen.

Man wird schon hieraus die Lehre ziehen, die von mir als Sicherheitsvorrichtung angegebene Nebenöffnung anzuwenden, die ich zunächst zur Vermeidung unangenehmer subjectiver Nebenerscheinungen dringend empfahl. Es handelt sich hier um das Auftreten von schmerzhaftem Druck im Ohre, Vermehrung resp. Entstehung von subjectiven Gehörsempfindungen und

Digitized by Google

Schwindel, der gelegentlich sogar zu Ohnmachten und Erbrechen führen kann. Trotz der gegentheiligen Behauptungen Ostmann's muss ich auf Grund einer nunmehr dreijährigen Erfahrung diese Thatsachen aufrecht halten. Wer sich hiervon überzeugen will, braucht nur an sich selbst und an Kranken den Apparat mit der Seitenöffnung anzuwenden und dann letztere zuzudrücken. Der Grad der hierbei auftretenden Reactionserscheinungen hängt selbstverständlich von der nervösen Disposition der Versuchspersonen ab. In den meisten Fällen tritt nur Schmerz und Ohrensausen vorübergehend auf. Ich habe es aber erlebt, dass nach ganz kurzer und vorsichtiger Behandlung trotz der Sicherheitsöffnung bei einer Patientin das künstlich hervorgerufene Ohrensausen in grosser Stärke 24 Stunden anhielt.[1]) Dem gegenüber steht nur ein einziger Fall, wo ohne Besserung der bedeutenden Schwerhörigkeit das vorher vorhandene Ohrensausen nach kurzer Behandlung wegblieb; wie lange diese Besserung anhielt, ist mir freilich nicht bekannt geworden.

Ziehe ich die Summe meiner bei Sclerose gewonnenen therapeutischen Resultate hinsichtlich des Gehörs, so habe ich im Allgemeinen nur in frischen Fällen und hier meist nur nach vorausgegangener Drucksondenbehandlung eine Besserung beobachtet. Um ferneren Missverständnissen vorzubeugen, muss ich hier wiederholen, dass ich von der alleinigen pneumatischen Massage nur in wenigen ganz frischen Fällen und zwar lediglich bei Anwendung des kleinen Delstanche'schen Hand-Masseurs Gutes zu verzeichnen habe. Ganz besonders muss betont werden, dass ich in vorgeschrittenen Fällen niemals nach einmaliger Anwendung dieser Methode sofort eine so frappante Gehörsverbesserung gesehen habe, wie man dieselbe nicht selten bei der Drucksondenbehandlung constatiren kann.

Der Hauptwerth der elektro-pneumatischen Massage besteht nach allen meinen bisherigen Erfahrungen darin, dass sie uns in Verbindung mit dem Siegle'schen Trichter ein vorzügliches Hilfsmittel zur Prüfung der Beweglichkeit des Trommelfelles und Hammergriffs an die Hand giebt. Ganz abgesehen von der Seitenöffnung als Schutzmittel ist dieselbe zur feineren Diagnose der

1) Hinsichtlich einer entsprechenden Bemerkung Ostmann's kann ich versichern, dass, soweit überhaupt unser diagnostisches Können reicht, die Behandlung niemals bei ausgesprochener Labyrintherkrankung von mir angewandt wurde.

Digitized by Google

genannten Bewegungen unentbehrlich, da im normalen Ohre, wie meine Versuche in überzeugendster Weise darthun, der schallleitende Apparat trotz der Nebenluft in ergiebige Schwingungen versetzt wird.

Was ich bereits im Jahre 1897 hierüber sagte, hat sich seitdem durchaus bewährt, dass nämlich diese Anordnung in Verbindung mit der ausserordentlichen von dem Apparat zu leistenden Geschwindigkeit den natürlichen Verhältnissen bei der Aufnahme akustischer Schwingungen sehr nahe kommt und demnach von höherem diagnostischem Werthe ist als die bisher gehandhabte Methode, in dem luftdicht sitzenden Siegle'schen Trichter mit dem Mund oder einer Handpumpe (Ballon) pendelartige Luftdruckschwankungen zu erzeugen.

Früher empfahl ich zu diesem Zwecke, den Siegle'schen Trichter einfach nicht luftdicht ins Ohr einzuführen. Um jedoch die Untersuchung unter stets gleichen Bedingungen vorzunehmen, setze ich nach der oben angegebenen Methode den Trichter jetzt mit Gummiüberzug luftdicht in den Gehörgang und schalte in den zuführenden Gummischlauch ein Glasröhrchen mit einer Seitenöffnung von etwa 1,5 mm Durchmesser ein. Die oben angegebene schwache Vergrösserung der Bewegungen empfiehlt sich namentlich zur Prüfung des Hammergriffes. Diese Untersuchung wird jedoch dadurch sehr erschwert, dass ausser der weit stärkeren Bewegungen der freien Trommelfellfläche alle Weichtheile des äusseren Gehörganges, besonders die Haare in störender Weise in Bewegung gerathen. Um dem Auge hier einen festen Punkt zur genauen Bestimmung der Hammergriffbewegungen zu schaffen, hat sich mir eine einfache Vorrichtung sehr bewährt. Dieselbe besteht in einem feinen Eisendraht, welcher den Trichter quer durchzieht.

II. Versuche mit dem neuesten Modell meiner Drucksonde.[1])

Auf der mit dem letzten internationalen otologischen Congress zu London verbundenen Ausstellung hatte ich ein neues Modell meines Instrumentes ausgestellt, welches in meiner bereits oben citirten, im „Laryngoscope“ publicirten Arbeit näher beschrieben ist, nur dass die dortige Abbildung dasselbe in einer verbesserten Form darstellt. Während nämlich der Griff früher in seinem oberen Theile eckig war, hat er jetzt durchweg eine

1) Angefertigt von R. Detert, Berlin, Carlstrasse Nr. 9.

Digitized by Google

cylindrische Form, welche die Uebersicht des Operationsfeldes wesentlich erleichtert.

Im Uebrigen ist die Construction dieselbe wie in der in diesem Archiv beschriebenen letzten Modification, in welcher zur Leitung des Stempels statt des Cylinders ein Rahmen angebracht wurde, nur mit dem Unterschiede, dass die zu überwindende Federkraft von 100 auf 300 Gramm gesteigert werden kann. Ich will hierbei gleich hervorheben, dass ich in der Regel nur die Kraft von 100 bis 200 Gramm benutze und nur selten in besonderen Fällen auf 300 Gramm steigere und zwar stets nur unter allmählicher Zunahme des Druckes.

Immerhin war es wichtig, vor der Anwendung solcher Druckkräfte am Lebenden zunächst Versuche am Präparate vorauszuschicken. Es stellte sich hierbei heraus, dass selbst bei einem Drucke von 300 Gramm keine Verletzung der schallleitenden Apparate im normalen Gehörorgan erfolgte, sodass dies bei Sclerose noch weniger zu fürchten sein dürfte. Anders fiel jedoch das Resultat aus, als ich den Versuch mit einem festen Instrumente ohne Compensation durch die Spiralfeder wiederholte. Ich bediente mich hierzu eines dem anatomischen Besteck entnommenen messingenen Tubulus, dessen kleinere Oeffnung zum Aufsetzen auf den kurzen Fortsatz sehr geeignet ist. Als ich hiermit einen nach und nach anwachsenden Druck ausübte, zerriss die Kapsel des Hammer-Ambossgelenkes. Wenn auch in pathologischen Fällen die Verhältnisse günstiger liegen, so könnte eine ähnliche Verletzung wohl eintreten, wenn der Stempel bei sehr ausgiebigen Bewegungen in den älteren Modellen gegen den Cylinder, in den neueren Modellen gegen den Rahmen fest angedrückt würde. — In meiner ersten Mittheilung über die Drucksonde habe ich zunächst experimentell nachgewiesen, dass durch dieses Instrument die Kette der Gehörknöchelchen bis zum Steigbügel in kräftige Bewegungen gesetzt werden kann. Ich habe dann weiter gezeigt, dass dieselben sich von den pneumatisch erzeugten Bewegungen der Gehörknöchelchen-Kette wesentlich dadurch unterscheiden, dass letztere durch die Drehung von Hammer und Amboss um die bekannte Axe in ausgiebiger Weise erfolgen, während durch die Drucksonde, bei richtiger Anwendung dieses Instrumentes[1]) die Axe selbst und mit der-

1) Ostmann macht mit Recht auf den mir wohl bekannten Umstand aufmerksam, dass die Wirkung der Drucksonde sehr wesentlich von der Richtung des Massagestosses abhängt. Ich bemerke hierzu, dass ich zur möglich-

Digitized by Google

selben die Gehörknöchelchen-Kette nach innen verschoben wird. Naturgemäss wird in letzterem Falle die Amplitude des schallleitenden Apparates eine geringe sein, was jedoch nicht ausschliesst, dass hiermit eine weit energischere Dehnung und Gymnastik des Bandapparates erfolgt, worauf die grösseren Heilerfolge der Drucksonde zurückzuführen sind.

Wie aus folgenden, durch den am Ambosskörper befestigten Schreibhebel aufgezeichneten Curven hervorgeht, ist die Amplitude am höchsten beim ersten Aufsetzen des Instrumentes auf den kurzen Fortsatz; hingegen fallen die durch die Stempelbewegungen selbst hervorgebrachten Curven sehr flach aus, wobei zu berücksichtigen, dass in der Minute nur etwa 80 Vibrationen mit der Hand ausgeführt wurden.

Fig. 4.



Fig. 5.



Am besten wird dies durch Fig. 4 illustrirt, welche ich durch periodisches Auf- und Absetzen der Drucksonde bei Anwendung eines Druckes von 200 Gramm erhielt, während Fig. 5 drei Curven zeigt, welche nach Fixirung der Stempel-Pelotte auf den kurzen Fortsatz durch Vibration aufgeschrieben wurden, und zwar in der Reihenfolge von unten nach oben bei einem Druck von 100, 200 und 300 Gramm.

Ich möchte hier gleich noch von einem interessanten Unglücksfall berichten, der einem meiner besten Präparate, glücklicher Weise nach Beendigung aller meiner Versuche begegnete, weil derselbe noch weiteren therapeutischen Nutzen zu ver-

sten Vermeidung von Drehungen des Hammers den Stoss auf die Axe selbst zu richten pflege, soweit dies die anatomischen Verhältnisse des Trommelfells und des äusseren Gehörgangs gestatten. Bei den vorliegenden Versuchen ist dies in exacter Weise geschehen.

Digitized by Google

sprechen scheint. Durch Versehen erlitt nämlich das Präparat einen Stoss, welcher ein Abgleiten der Drucksonde und eine erbsengrosse Perforation des Trommelfells verursachte.

Fig. 6.



Als ich darauf an demselben Präparate die letzten Drucksondenversuche wiederholte, erhielt ich (Fig. 6) eine weit grössere Schwingungs-Amplitude. Die Erklärung hierfür ist darin zu suchen, dass durch einen derartigen Defect des Trommelfells die Beweglichkeit des Hammers resp. der übrigen Gehörknöchelchen zunehmen muss, da im normalen Zustande die Innenbewegung des Hammers durch das Trommelfell wesentlich beschränkt ist. Ich werde gelegentlich diesen Fingerzeig benutzen, um in geeigneten pathologischen Fällen nach Entfernung eines Trommelfell-Stückes durch die Drucksonde vielleicht eine bessere Lockerung des schallleitenden Apparates zu erreichen.

III. Die hydro-pneumatische Massage.

Von der Annahme ausgehend, dass mit Hülfe der pneumatischen Massage eine kräftigere Einwirkung auf den schallleitenden Apparat zu erzielen sei, wenn man zwischen dem Trommelfell und dem luftzuführenden Rohre ein incompressibles Medium einschalte, kam ich zu dem Schluss, dass sich dies am einfachsten und schmerzlosesten mit Wasser ausführen lassen würde.

Der hierzu aus Glas gefertigte[1]) in Fig. 7 in $^2/_3$ der natürlichen Grösse abgebildete Apparat besteht aus einem T-Rohr, welches bei *d* durch eine dünne Gummimembran verschlossen ist. An derselben Stelle ist mittelst eines überzogenen breiten Gummirings die Kapsel *d e* luftdicht angebracht, welche zur Aufnahme der Luftdruckschwankungen dient und bei *e* durch den Gummischlauch mit der Pumpe verbunden wird. Letzterer darf bei diesem Verfahren keine Nebenöffnung haben. Das Ohrstück *a b* ist mit einer nach Bedarf starken mit Lanolin bestrichenen, kurzen Gummiröhre überzogen zum möglichst wasser-

1) In der Glasbläserei von Geissler, Berlin, Artilleriestrasse 7.

Digitized by Google

dichten Einsetzen in den äusseren Gehörgang, worauf der Apparat durch das Seitenrohr *b c*, welches gleichzeitig als manometrische Schutzvorrichtung fungirt, mit warmem Wasser gefüllt wird. Um gleich von vornherein einen grossen Theil der Luft aus dem Gehörgang zu verdrängen, habe ich es bei Kranken zweckmässig gefunden, das Ohr bei geneigtem Kopfe zunächst mit Wasser zu füllen und dann den Apparat ins Ohr zu setzen. Die weitere Füllung geschieht am besten mit einer Ohrenspritze nach Einführung einer Sonde in die Röhre *b c*, um sämmtliche Luftblasen unter entsprechenden Bewegungen des Apparates gründlich zu entfernen, und zwar so weit, bis das Wasser bis zur Mitte von *b c* steigt. Um das Hinausschleudern des Wassers zu verhüten, wird der Apparat bei *c* durch einen Kork geschlossen.

Fig. 7.

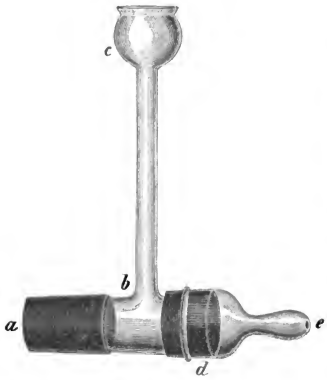

Sowohl zu den Versuchen am Präparate als an Kranken wurde eine Kolben-Hubhöhe von 3 bis 6 mm, in seltenen Fällen sogar bis 8 mm benutzt, da hier zur Ueberwindung des grösseren Widerstandes von Seiten der Wassersäule ein grösserer Druck erforderlich schien. Selbstverständlich wurden auch hier alle vergleichenden Versuche bei derselben Hubhöhe angestellt. Nicht allein am Lebenden, sondern auch am Präparate wurde ferner zur Schonung des Trommelfelles die Geschwindigkeit der Pumpe stets nur allmählich gesteigert. — Sobald die Pumpe in Thätigkeit gesetzt ist, beobachtet man sowohl an der Gummimembran *d* als an der Wassersäule im Seitenrohre Pendelbewegungen, welche schliesslich bei maximaler Geschwindigkeit in ihren einzelnen Phasen nicht mehr verfolgt werden können. Daneben sieht man in dem horizontalen Schenkel des Apparates, besonders an dem Kreuzungspunkte *b*, heftige Wirbelbewegungen und bei langsamer, resp. mittlerer Geschwindigkeit auch deutliche Verschiebungen der horizontalen

Digitized by Google

Wassersäule in toto, was sich besonders gut an losgelösten kleinen Hauttheilchen und gelegentlich an zurückgebliebenen Luftblasen erkennen lässt.

a. Versuche am anatomischen Präparat.

Die Vorbereitung der Versuche war hier mit besonderen Schwierigkeiten verknüpft. Während nämlich bei der Behandlung der Kranken der Apparat nach Einführung und Füllung einfach durch den Arzt mit der Hand im Ohre festgehalten wird, war dies hier nicht gut möglich, weil selbst durch geringfügige, unwillkürliche Handbewegungen die Ausführung der Curven Einbusse erlitt. Es war daher eine Vorrichtung nothwendig, um den Apparat von selbst dauernd und wasserdicht im äusseren Gehörgang zu befestigen. Ich erreichte dies schliesslich auf zweierlei Art; einmal dadurch, dass ich an einem frischen normalen Schläfenbein in der oben angegebenen Weise den Apparat in das Ohr einsetzte und ihn dann durch eine feste Drahtschlinge am Felsenbein vollkommen wasserdicht befestigte. Ferner liess ich ein Spiritus-Präparat von unbekannter Herkunft, dessen ich oben bereits gedachte, vollständig trocknen und kittete den Apparat, nachdem das Ohrstück desselben von dem Gummiüberzuge befreit war, mittelst Siegellack in den äusseren Gehörgang ein; vor der Anstellung der Versuche wurde dann durch Behandlung mit Glycerin die Beweglichkeit des Schallleitungs-Apparates wieder hergestellt.

Ich beschränke mich hier auf die Wiedergabe der an dem frischen Präparate enthaltenen Curven und bemerke, dass die mit dem alten Spiritus-Präparate erzielten Resultate im Wesentlichen dieselben waren. Letzteres ist insofern von besonderem Interesse, als hierdurch erst die normale Beschaffenheit des schallleitenden Apparates in diesem Präparate nachgewiesen wurde.

Alle drei in Fig. 8 wiedergegebenen Versuche wurden unter denselben Bedingungen d. h. bei gleicher Hubhöhe (5 mm) und Geschwindigkeit angestellt. In den doppelten Curven *a b c* beziehen sich wieder die oberen Reihen auf die maximale, die unteren auf die mittlere Geschwindigkeit. Es kam mir zumeist darauf an, die hydropneumatische Methode mit der gewöhnlichen, d. h. stets mit Nebenluft von mir angewandten pneumatischen Massage zu vergleichen. Man erkennt deutlich, dass die durch die letztere gewonnenen Schwingungen (bei *a*) eine kleinere Amplitude zeigen

Digitized by Google

als die hydro-pneumatischen Curven (*b*). Noch drastischer zeigt sich dieser Unterschied in der Wirkung beider Methoden, wenn man die pneumatische genau in der für die hydro-pneumatische Behandlung nothwendigen Anordnung anwendet, d. h. unter Be-

Fig. 8.

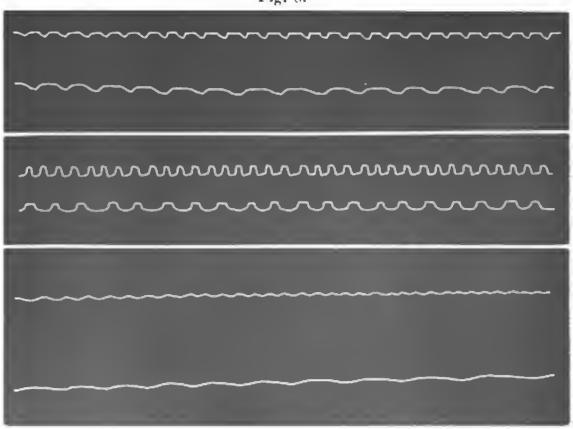

nutzung des Glasapparates, jedoch ohne diesen mit Wasser zu füllen; man erhält in diesem Falle äusserst flache Curven, wie aus *c* ersichtlich.

Fig. 9.

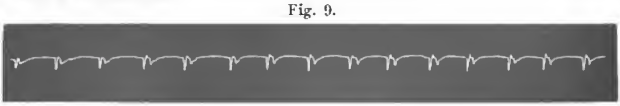

Ich schliesse hieran (Fig. 9) noch eine ebenfalls durch hydro-pneumatische Massage bei mittlerer Geschwindigkeit erhaltene Curve, und zwar bei Benutzung desselben Präparates, jedoch unter Befestigung des Schreibhebels im Hammer-Ambossgelenk. Man sieht hier wieder die bereits oben beobachtete eigenthümliche Zusammensetzung der einzelnen Vibrationen, die hier wohl offenbar durch Lockerung des Schreibhebels bedingt ist, da in den anderen Curven in Fig. 8 davon nichts zu bemerken ist.

b. Beobachtungen an Kranken.

Von subjectiven Erscheinungen ist zunächst zu bemerken, dass diese Methode im Allgemeinen sehr gut, in vielen Fällen

Digitized by Google

besser vertragen wird als die mit Nebenluft angewandte pneumatische Massage. Einige meiner Kranken behaupteten sogar, dabei eine angenehme Empfindung zu haben. Die meisten gewöhnen sich bald an das tiefe Rauschen des Apparates und an ein fast nie fehlendes Kitzelgefühl, das sich hin und wieder zu leisem Schmerz steigert, der jedoch bald nachzulassen pflegt. Bei besonders nervösen Personen wurden auch hier, namentlich bei längerer Behandlungsdauer meist schnell vorübergehende Schwindelerscheinungen beobachtet. Interessant ist ferner die auch nicht selten bei der pneumatischen Massage von mir beobachtete Erscheinung, dass bei doppelseitiger Schwerhörigkeit das durch den Apparat hervorgebrachte Getöse auch, ja sogar vorzugsweise auf dem nicht behandelten Ohre vorgefunden wird. Nach Beendigung der jedesmaligen Sitzung stellt sich sehr häufig als Nachklang ein Sausen oder Klingen ein, welches nur wenige Minuten anzuhalten pflegt.

Wurde mir dieses von musikalischen Kranken als ein hohes Klingen beschrieben, so habe ich hierin nicht selten ein günstiges Zeichen hinsichtlich der Gehörs-Verbesserung finden können.

Objectiv zu beobachten ist zunächst eine je nach der jedesmaligen Dauer der Behandlung mehr oder weniger beträchtliche Auflockerung des äusseren Gehörgangs und des Trommelfells infolge der Wasserbewegung. Weniger regelmässig aber doch in den meisten Fällen tritt eine individuell verschieden starke Injection des Trommelfells ein, welche besonders lebhaft am Hammergriffe ist und nicht selten auf den Trommelfellring und die obere Wand des äusseren Gehörgangs übergreift; am darauf folgenden Tage pflegt davon nichts mehr vorhanden zu sein. Im Allgemeinen ist diese Reaction eine stärkere, als ich dieselbe bei der mit der Sicherheitsöffnung angewandten pneumatischen Massage beobachtet habe.

Die Dauer der einzelnen Sitzungen pflege ich von 1 auf 3, selten auf 4—5 Minuten auszudehnen und dabei stets die Geschwindigkeit allmählich zu steigern resp. wieder abnehmen zu lassen. In der Mehrzahl der Fälle wurde eine Hubhöhe von 4 mm angewandt.

Was die therapeutischen Erfolge betrifft, so wird ein endgültiges Urtheil hierüber selbstverständlich erst nach jahrelanger Beobachtung zu fällen sein. Soviel lässt sich jedoch schon jetzt mit Bestimmtheit sagen, dass die Wirkung der hydro-pneumatischen Massage als eine eigenartige zu betrachten ist, da ich

Digitized by Google

mit derselben in einer Reihe von Fällen, wo weder die pneumatische Methode noch die Drucksonde etwas ausrichtete, eine entschiedene Besserung erzielte. Hieraus geht gleichzeitig hervor, dass man das neue Verfahren nicht ohne weiteres als ein Ersatzmittel der Drucksonden-Behandlung betrachten kann, wozu ja die weit weniger empfindliche Application Veranlassung geben könnte.

Ohne auf die Einzelheiten hier näher einzugehen, will ich nur hervorheben, dass hier wie überall frischere Fälle von Sclerose die beste Prognose geben, worauf unter den vorgeschritteneren diejenigen Fälle folgen, wo sämmtliche musikalische Töne noch verhältnissmässig gut und die tiefen per Luft weit besser resp. länger vernommen werden als vom Warzenfortsatze (+ Rinne), wie ich dies früher für die Drucksonde festgestellt und in diesem Archiv mitgetheilt habe. Aber auch hier muss ich betonen, dass ceteris paribus der — Rinne ein günstiges Resultat nicht ausschliesst, wie ich in sehr ausgesprochenen Fällen dieser Kategorie, in denen ich die andern genannten Behandlungs-Methoden erfolglos anwandte, wiederholt beobachten konnte.

Die Mehrzahl der von mir erzielten Besserungen bezieht sich auf die Function, wie dies sowohl durch die Hörprüfung mit der Flüstersprache als auch mit meinen Hammergabeln (c und c^4), mitunter auch durch die Uhr nachzuweisen war. Nicht selten hatte ich jedoch auch eine wesentliche, in einigen Fällen sogar eine dauernde Besserung der subjectiven Gehörsempfindungen zu verzeichnen, und glaube ich, dass wir in dieser Beziehung von diesem neuen Verfahren mehr zu erwarten haben als von der pneumatischen Massage.

IV. Die elektro-pneumatische Drucksonde.

Es lag sehr nahe, die zuletzt geschilderte Methode auch auf die Drucksonde auszudehnen, was ich dadurch erzielte, dass ich an Stelle des Wassers die Drucksonde mit der die Luftdruckschwankungen aufnehmenden Membran mittelst einer kleinen Metallplatte in directe Verbindung brachte.

Das nach diesem Princip construirte, in Fig. 10 in $^2/_3$ der natürlichen Grösse abgebildete, höchst einfache Instrument[1]) besteht aus der aus Hartgummi angefertigten, nach oben leicht konisch verlaufende Röhre *a b*, welche zur Leitung der in ihren oberen Stück *d a* bayonettförmigen Drucksonde dient. Bei *b*

1) Angefertigt vom Instrumentenmacher Berkholz, Berlin, Köpenicker Strasse Nr. 127.

Digitized by Google

ist die Röhre durch die mit dem unteren Ende der Drucksonde verbundene Gummimembran luftdicht abgeschlossen und darauf die Hartgummi-Kappe *b c* zur Verbindung mit der Pumpe angeschraubt.

Gegenüber den anderen automatischen, besonders den electromagnetisch betriebenen Drucksonden zeichnet sich der vorstehende Apparat vor allem durch sein ausserordentlich geringes Gewicht, ferner auch insofern durch seine grosse Billigkeit aus, als wohl vorauszusetzen ist, dass die meisten Kollegen eine electromotorisch betriebene Pumpe besitzen und daher nur nöthig haben, letztere mit der pneumatischen Drucksonde in Verbindung zu setzen.

Fig. 10.

Der Umstand, dass der Apparat sehr leicht zu handhaben ist, hat mich namentlich in den Stand gesetzt, in Fällen von sehr ausgesprochener Starrheit des schallleitenden Apparates die Drucksonde in einer besonders wirksamen, bisher therapeutisch nicht von mir benutzten Weise anzuwenden. Es wurde oben bereits gezeigt, dass man die ergiebigste Schwingungsamplitude des schallleitenden Apparates durch das Auf- und Absetzen der Hand-Drucksonde erhält, wie aus der stufenartigen Fig. 4 ersichtlich.

Die entsprechende Curve in Fig. 11 (bei Befestigung des Schreibhebels am Amboss, 5 mm Hubhöhe und maximaler Geschwindigkeit) ist nun dadurch gewonnen worden, dass man die electro-pneumatische Drucksonde nur lose auf den kurzen Fortsatz aufsetzt und somit eine beliebige Anzahl von Klopfbewegungen in schneller Folge durch den Motor ausführen lässt.

Immerhin erfordert die Anwendung dieser Methode an Kranken eine besonders sichere Hand zur Vermeidung des Abgleitens der Drucksonde von dem wenig empfindlichen kurzen

Fig. 11.



Fortsatze. Wer jedoch in der Handhabung der Handdrucksonde gut eingeübt ist, wird sich auch bald mit diesem Verfahren zu-

Digitized by Google

recht finden. Die Pelotte muss hierzu möglichst dick mit Watte umpolstert sein. Auch versteht es sich von selbst, dass man in den ersten Sitzungen zunächst mit geringer Hubhöhe (2 mm) und nur wenigen Schlägen beginnt und die Zahl derselben erst allmählich steigert, sowie auch, wo dies nothwendig erscheint, die Hubhöhe nur allmählich (bis höchstens 4 mm) zunehmen lässt.

Nach meinen bisherigen Erfahrungen wird diese Behandlungsmethode unter Beobachtung der genannten Vorsichtsmassregeln im Allgemeinen sehr gut vertragen. Die Empfindlichkeit ist dabei eine individuell sehr verschiedene: Während eine Reihe meiner Kranken die gewöhnliche Behandlung mit der Handdrucksonde vorzieht, behaupten wieder andere, dass die Application der letzteren entschieden empfindlicher sei: Bei besonders reizbaren Personen empfiehlt es sich, vorher den äusseren Gehörgang auf einige Minuten mit dem neuerdings von Gray [1]) zur localen Anästhesie des Ohres angegebenen Mittel anzufüllen. Es besteht dies in einer Lösung von 5—10 Theilen Cocainum hydrochloricum auf 50 Theile Spiritus rectificatissimus und 50 Theile Anilin-Oel. Eine nennenswerthe Anästhesie des Trommelfells zu vorliegendem Zweck habe ich nur bei Anwendung einer Cocainlösung von 10 % beobachtet.

Auch die objective Reaction des Trommelfells ist bei den einzelnen Kranken eine sehr verschiedene, und zwar bei gleicher Hubhöhe, Geschwindigkeit und Dauer der Application. Im Allgemeinen ist die unmittelbar nach letzterer auftretende Hyperämie in der Umgebung des kurzen Hammerfortsatzes nicht so umfangreich wie diejenige, welche man nach der hydro-pneumatischen Massage beobachtet; sie pflegt jedoch länger anzuhalten, sodass man hin und wieder längere Pausen in der Behandlung machen muss. Nur in einem Falle und zwar bei einer sehr nervösen und unruhigen Patientin beobachtete ich selbst bei vorsichtigster Application eine grössere Ekchymose am Trommelfell, welche mich veranlasste, diese Behandlungsmethode vorläufig ganz einzustellen.

Meine bisherigen therapeutischen Erfahrungen, besonders im Vergleich mit der hydro-pneumatischen Massage möchte ich dahin zusammenfassen, dass ich in Fällen, wo diese mich hinsichtlich der Hörverbesserung im Stiche liess, von der Behandlung mit der pneumatischen Drucksonde noch recht gute Resultate erzielte, während ich von der ersteren in anderen Fällen einen stärkeren Einfluss auf die subjectiven Gehörsempfindungen beobachtete. Schliesslich möchte ich auf die vortheilhafte Combination beider Behandlungsmethoden aufmerksam machen, wie ich dieselbe bereits früher für die Handdrucksonde und die pneumatische Massage empfohlen habe.

1) The production of local anaesthesia in the ear; The Lancet, April 21, 1900. Gray giebt an, selbst grössere Operationen, wie z. B. die Excision der Gehörknöchelchen hiermit schmerzlos ausgeführt zu haben.

Digitized by Google

II.

Das Cholesteatom und die Neuronlehre.

Von

Dr. **Fritz Danziger** in Beuthen O.-Schl.

Der Kernpunkt der Lehre vom Neuron wird, wie Verworn auf dem letzten Naturforschertage erklärt hat, von dem Gedanken gebildet, „dass Ganglienzelle und Nervenfaser eine einzige Zelle repräsentiren", — das heisst, dass die beiden Bestandteile des Nervengewebes gleicher Art sind, resp. auseinander entstehen, — eine Lehre, welche Grawitz in ähnlicher Form in seinen Arbeiten über die Bindegewebszellen ausgesprochen hat, und die natürlich auch auf alle anderen Gewebe, einerlei ob normalen oder pathologischen Characters, ausgedehnt werden muss, wenn sie sich als richtig erweist oder erweisen soll, — ja ich glaube, dass gerade die Pathologie im Stande ist, die Frage der Zusammengehörigkeit von Zelle und Faser aufzuklären, und als Otologe möchte ich die Anregung geben, auf Grund der Neuronlehre das Cholesteatom einer Betrachtung zu unterziehen, zumal diese Neubildung fast die einzige ist, über deren Natur und Bau die Ansichten noch immer differiren. Die Mehrzahl der Otiater meinen, dass es primäre und secundäre Cholesteatome giebt, sie behaupten sogar, „Cholesteatom" sei ein „Sammelbegriff" für verschiedene pathologische Zustände des Gehörorgans, — eine Ansicht, die von den pathologischen Anatomen mit Recht bekämpft wird. Letztere halten an der einheitlichen Natur des Cholesteatoms fest, und bezeichnen es als eine primäre Neubildung epithelialen Characters, deren Entstehung auf dem Boden einer Eiterung gerade so erklärt werden müsse, wie die Bildung eines Carcinoms unter ähnlichen Verhältnissen. Nach meinen Erfahrungen muss ich mich dieser Meinung anschliessen, wobei mich besonders der Umstand leitet, dass das Cholesteatom gerade im Ohr am häufigsten auftritt, — das ist kein Zufall, sondern eine Folge des eigenartigen Baues und der Function des Gehör-

Digitized by Google

organs. Wie Kuhn sagt, stellt das Cholesteatom einen sehr harten Tumor dar, welcher aus concentrischen Lamellen polygonaler, meist kernloser epidermoidaler Zellen besteht, zwischen denen häufig Cholestearinblättchen in grösserer oder geringerer Menge gelegen sind. Die Geschwulst ist von einer sehr dünnen Membran umhüllt, die mit dem Periost der Knochenhöhle, in welcher sich das Cholesteatom entwickelt, fest und innig zusammenhängt; die Umhüllungsmembran selbst besitzt die Eigenschaften einer Cystenmembran; sie ist aus zwei Schichten zusammengesetzt, von denen die innere mit dem Periost innig verwachsene aus zahlreichen Faserbündeln besteht, in welchen rundliche Bindegewebszellen und die den Tumor ernährenden Blutgefässe gelegen sind; letztere hängen mit den Gefässen der äusseren Periostschicht zusammen. Die äussere oder periphere Schicht der Umhüllungsmembran dagegen ist aus den gleichen Gewebselementen zusammengesetzt wie die Oberhaut der Cutis: dem Rete Malpighi, den Riff- und Eleïdinzellen; letztere gehen unmittelbar in die polygonalen Hornzellen des Cholesteatoms über (Schwartze, Handbuch B. II, S. 601). Wenn wir diesen Bau durch einen Vergleich kurz characterisiren wollen, so handelt es sich um ein concentrisch wachsendes, sit venia verbo, „Carcinom", dessen Inneres fest von der Umhüllungsmembran eingeschlossen ist und daher nicht die Erscheinungen des Zerfalls darbietet, wie das „Carcinom". Wir müssen uns nun zuerst die Frage vorlegen, wie entstehen die concentrischen Lamellen? Jeder Otologe hat sicher schon die Beobachtung gemacht, dass Ceruminalpröpfe oft aus zwei Theilen bestehen, von denen die innere aus Cerumen, die äussere aus einer oder mehreren Lamellen der Epidermis des äusseren Gehörganges besteht. Die Entstehung dieses Gebildes kann nur in der Weise erfolgen, dass der Druck des Cerumens zu Ernährungsstörung und Atrophie der Gehörgangshaut führt, die sich dann dem Cerumen anlagert, und dass sich dieser Process der Zahl der Lamellen entsprechend wiederholt. Solange der Vorgang auf den äusseren Gehörgang beschränkt bleibt, werden keine anderen subjectiven Symptome beobachtet, als bei gewöhnlichen Cerumenansammlungen. Sobald aber der Tumor das Trommelfell erreicht, treten Erscheinungen auf, die schliesslich den die Mittelohrentzündung begleitenden Symptomen gleichen. Wir finden dann nach Herausnahme des Cerumens eine Perforation des Trommelfells, welche meistens im hintern oberen Quadranten oder oberhalb des Hammer-

Digitized by Google

kopfes legt und liegen muss, weil bei der schrägen Lage des Trommelfells gerade dieser Theil am weitesten nach aussen gelegen ist und daher zuerst erreicht wird. Eine genauere Betrachtung der Perforationsöffnung ergiebt, dass die innere Lage des Trommelfells nach innen gestülpt ist. Diese Einstülpung ist gleichsam die Causa movens für die Bildung des Tumors im Mittelohr. Der Druck auf die nach dem Gehörgang zu liegende Trommelfellschicht hat eine vermehrte Blutstauung in der der Paukenhöhle zugekehrten Fläche des Trommelfells zur Folge. Dieser Fläche lehnt sich die ein- resp. umgestülpte ebenfalls innere Schicht an der Perforationsöffnung zu, gerade wie die Seiten eines zusammengefalteten Papiers; — die beiden Schichten wachsen zusammen, was nur dadurch geschehen kann, dass die Zellen die Fortsätze aussenden, welche Kuhn als Faserbündel der inneren Schicht beschreibt und die später durch Druck unregelmässig zusammengedrängt, die polygonalen Zellen vortäuschen, denen der Kern fehlt. Das ist die eine Art der Entstehung des Cholesteatoms, — die ein vorher intactes Organ trifft. Ich stehe also nicht an, für die Bindegewebszellen und Fasern die gleiche Zusammengehörigkeit anzunehmen, die nach der Neuronlehre bei der Ganglienzelle und der Nervenfaser besteht, und möchte hier nur noch an die Spermatozoen, oder an die bei Bacillen beobachteten, den Fortsätzen ähnlichen, zahlreichen Bildungen erinnern, um meine Behauptung zu stützen, dass die Lehre vom Neuron auf alle Gewebe ausgedehnt werden muss.

In anderer Weise entsteht das Cholesteatom in einem Gehörorgan, in welchem eine langdauernde Eiterung besteht; dieselbe wirkt auf die die Warzenzellen und die Räume der Paukenhöhle auskleidende Schleimhaut so ein, wie eine Flüssigkeit auf ein Papier, dessen Fläche mit einer Leimschicht bedeckt ist. Gerade wie das Papier sich zusammenrollt, wenn es feucht wird, so rollt sich die Schleimhaut zusammen; — auf dem freigewordenen Boden wächst schwammartig eine neue Haut, um bald demselben Schicksal wie die vorhergehende zu verfallen. Dieser Vorgang wiederholt sich um so öfter, je länger der Eiterungsprocess bestand, der aber nicht so destructiv sein oder gewesen sein darf, dass er eine Zerstörung des ganzen Knochens im Gefolge hatte. Denn der Knochen stellt den Boden für das Wachsthum des Cholesteatoms dar. Von der Beschaffenheit dieses Bodens hängt es dann weiter ab, ob das Cholesteatom einen

Digitized by Google

malignen oder einen benignen Character annimmt, und dabei kommt hauptsächlich oder ausschliesslich die zwischen den beiden Tafeln der Knochen gelegene Höhle in Betracht, in welcher sich das sogenannte diploetische Gewebe befindet, das heisst die Markhöhle des Knochens, welche die die Ernährungsflüssigkeit zuführenden Gefässe enthält. Die Qualität der Gefässwände gebietet dem Fortschreiten des Tumors Einhalt oder nicht! Da aber die Qualität der Gefässe von ihrer Füllung abhängt und diese sich wiederum nach der Beschaffenheit und Kraft des Herzens richtet, so hat letztere zu entscheiden, ob der Tumor malignen oder benignen Character annimmt; — mit anderen Worten: Die Structur des Cholesteatoms ist stets dieselbe: die Ausbreitung und sein Wachsthum ist von der Widerstandskraft des gesammten Organismus abhängig. Diese Widerstandskraft documentirt sich in der Beschaffenheit des Herzens, — ein Ausspruch, den ich auf Grund der noch lange nicht genügend gewürdigten und verstandenen Beobachtung Virchow's thue, dass das Herz bei Tuberculösen klein, die Wandungen dünn seien. Die Liegekur bei Tuberculösen ist das erste Zeichen, dass Virchow verstanden wird, denn sie bedeutet nichts anderes als Schonung des Herzens. Wie die Therapie bei Cholesteatom Erfolge erzielen kann, werde ich an anderer Stelle zeigen! Jedenfalls müssen auch die Otiater des Virchow'schen Ausspruches gedenken. Dazu gehört jedoch in erster Reihe, dass sie Ohrenärzte aber nicht Specialisten für Ohrerkrankungen sind!

Digitized by Google

III.

Zwei Fälle von Sinusbetheiligung nach Aufmeisselung.

Von

Dr. Rudolf Panse,

Ohrenarzt in Dresden, Oberarzt am Diakonissenhaus.

(Hierzu 1 Curve.)

Grunert und Zeroni theilen in dem Jahresbericht 1898 und 99 der Halle'schen Ohrenklinik, der für mich immer eine hochgeschätzte Gelegenheit zum Selbstunterricht ist, einen Fall mit, wo der bei der Operation freigelegte und gesund befundene Sinus später an der freigelegten Stelle erkrankte und zu tödtlicher Septicopyämie führte. Bisher ist kein ähnlicher Fall beschrieben worden, deshalb veröffentliche ich hiermit einen ganz gleichen, den ich bisher zurück hielt, weil ihm der bestätigende Stempel der Leichenöffnung fehlte.

Die 56jährige W. M. kam am 4. Februar 1896 in meine Behandlung wegen chronischer Eiterung mit beistehender Hörprüfung.

$$\begin{array}{ccc} & c\ S & \\ R. & & L. \\ & c^4\ L & \\ 0 & c\ L & -\ 7 \\ 15 & +\ c\ W & +\ 15 \\ 2\text{ cm} & F\ l & 5\text{ cm} \\ & S\ t & \end{array}$$

$$\begin{array}{cc} & C_2\ Cc \\ c^3\ c^4 & c^1\ c^2\ c^3\ c^4 \\ c^5\ c^6\ c^7\ c^8 & c^5\ c^6\ c^7\ c^8 \end{array}$$

Da unter conservativer Behandlung nur das linke Ohr besser wurde, nahm ich am 6. Mai den Hammer heraus. Amboss war nicht zu finden, eine Menge Granulationen aus der Gegend zerkratzt. Auch dieser Eingriff brachte bei der selten zur Behandlung kommenden Frau keine Heilung, deshalb am 23. Nov. wegen vermehrten Kopfschmerzen Freilegung der Mittelohrräume. Befund dabei: Normale Weichtheile und Corticalis, Sinus in ½ cm Tiefe etwa linsengross völlig gesund freiliegend, Antrum liegt tief, darin Eiter unter mässigem Druck. Hinterwand weggenommen. Vom Amboss nichts zu finden, weisse Lamellen in der Kuppel, desgl. viele Granulationen. Naht nach meiner Angabe, dabei starke diffuse Blutung, Gehörgang innen locker, aussen fest tamponirt.

Nach der Operation fortwährend Erbrechen, einen Tag Kopfschmerz. Temperatur am zweiten Abend 37,7°, sonst normal. Beim Verbandwechsel am dritten Tage Nähte eiternd, starker Geruch, Haut unterminirt. Jodoformgaze eingeschoben.

Digitized by Google

Hauptklage Magenbeschwerden, die aber schon vorher bestanden. Entlassen am 29. November.

Am 2. Dezember, also am 12. Tage nach der Operation Schwindel, Erbrechen, Durchfall, seitdem jeden Tag Schüttelfrost, sehr starke Magenschmerzen, schwarze Punkte vor den Augen.

6. Dezember 1897 Wiederaufnahme. Wunde hinten breit gespalten. Die Wundränder unter der Haut waren etwas unterminirt aber schon gereinigt. Die Stelle, an der der Sinus freilag, gut granulirend, überhaupt normaler Heilungsverlauf. 7. Dezember. Trotzdem ½8 Uhr früh 40,3° ohne ausgesprochenen Schüttelfrost Erbrechen, keine Gelenkschmerzen, kein Husten, Kopfschmerz und kein Brechen, kein Druckschmerz im ganzen Verlauf der Jugularis, bis nach möglichst hoch oben. Lunge und Herz gesund. Granulationen vom Sinus abgeschabt, welche nicht gleichmässig über ihn hinwegzogen. Stumpf dringt der Löffel etwa 2 cm tief ein unter geringer venöser, mit wenig Eiterstreifen und rübkorngrossen Flöckchen gemischter

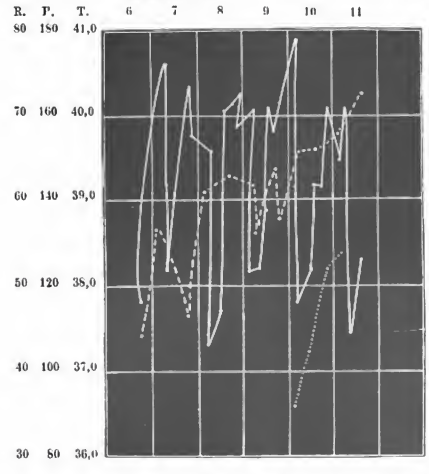

Blutung. Erweiterung des Sinus von da bis stärkere Blutung erfolgt. Jodoform-Borsäuregazetamponade. 7. Dezember Abends 40,3°. Nachts Erbrechen. 8. Dezember Husten und Stechen links unten, Kopfschmerz, Jugularis auch hoch hinauf nicht mehr empfindlich als auf der gesunden Seite. Beim Verbandwechsel aus dem Sinus sehr starke Blutung ohne Eiterklümpchen. Abends Husten, starke Seitenschmerzen, rechts grossblasiges Rasseln. Priessnitz auf die rechte untere Seite. Morph. mit Aq. amygd. Nachts 8—8 Uhr 40, 40,1, 40,2, 39,9, 40,1, 38,2. Rostfarbiger klumpiger mit zähem Schleim vermischter Auswurf, fötide Ructus. Herz ohne Geräusche. Stechen vorn unten besser. Läppchen aus dem Ohr nur nach Jodoform riechend. Nasser Sublimatverband 1 : 1000, 10 Uhr 38, 2, 12 Uhr 38, 9. Abends etwas Magenschmerzen, 40°. 10. Dezember Nachts Schüttelfrost bis 40,9°, hat gefroren. Immer wieder Magenschmerz, Athmung 36,0. Jugularis nicht druckempfindlich. Mittags R. 44, Chinin, T. 38, Abends R. 52°, Rasseln über den ganzen Rücken, Sputum roth mit wenig gelbgrauen Stellen leichtes

Digitized by Google

Trachealrasseln. Nachts 40,0°. 11. Dezember hinten und vorn auf der Brust alle Arten Geräusche R. 56. Schmerzen besonders links, 11½ Mittags Exitus.

Wenn auch hier die bestätigende Leichenöffnung fehlt, so ist doch Folgendes durchaus sicher. Ein vorher freigelegter völlig gesunder Sinus einer fieberlosen Frau zeigt sich am 15. Tage nach der Operation als eitrig erweicht, sodass der Löffel stumpf durch die Wand dringt und entleert mit etwas Eiter gemischtes Blut, und es entwickelt sich eine Pyämie mit Lungenmetastasen, an der die Patientin zu Grunde geht.

Ich kann nicht mit Leutert übereinstimmen, mit dem ich über den Fall sprach, dass schon vor der Operation ein Thrombus vielleicht im Bulbus bestanden habe, der dann rückwärts sich ausdehnte, sondern nehme wie Grunert in seinem Fall eine Infection des Sinus von der eiternden Aufmeisselungswunde an; vielleicht so entstanden, dass erst die reichliche Blutung durch die, wenn auch lockere Tamponade des Gehörgangs zurückgehalten den Sinus vom Sulcus abhob, der Bluterguss dann vereiterte und der perisinuöse Abscess zur Thrombose und Zerstörung der Wand führte. Ueber die Magensymptome meines Falles wage ich keine Vermuthungen auszusprechen, sie sind verhältnissmässig bedeutungslos. Für mich ergab sich aus dem Fall die Lehre, den Sinus jedenfalls nicht mehr als zu vernachlässigende Grösse zu betrachten und, wenn er freigelegt wird, nicht die Wunde hinter dem Ohre zu schliessen. Die ausgebildete Pyämie würde ich jetzt mittels Durchsuchung des Sinus nach wandständigen Thromben so wie E. Meyer empfiehlt, behandeln, da einige Jugularisunterbindungen mit einfacher Sinusöffnung in letzter Zeit mir schlechte Erfolge gaben.

II.

In demselben Jahresbericht betont S. 190 Grunert bei Sinuserkrankung Kräftigkeit und Regelmässigkeit des Pulses, als „sicher zuverlässigstes prognostisches Moment“. Ein Fall meiner Beobachtung aus dem Jahre 1894 fiel mir hierbei ein, der mir viel Kopfzerbrechen verursacht hat und der mir auch jetzt noch unklar ist.

Ein siebenjähriger kräftiger, gutgenährter Knabe mit gesundem Herzen kam wegen subperiostalen Abscesses bei acuter Ohreiterung. Links rechtwinkliges Abstehen des Ohres infolge einer teigigen grossen Schwellung, die ohne scharfe Grenzen sich nach Schuppe und Hinterhaupt und Hals abflacht. An der Spitze des Proc. mast. eine etwa 1 cm grosse Incision, aus der molkiger, serös-fetziger Eiter sickert. Gehörgang schlitzförmig von vorn oben nach hinten unten verengt, voll stinkenden Eiters.

Digitized by Google

12. Februar 1894 Operation:
Corticalis fehlt in ca. 2 Markstückgrösse, ist an der Schuppe sequestrirt und am Periost adhärent, etwa 1½ Esslöffel blasse schlaffe Granulationen führen bis ins Antrum. Granulationen zwischen Kopfschwarte und Periost erfordern einen 4 cm langen Schnitt nach hinten. Beim Auskratzen einer mit Käse gefüllten Zelle nach hinten starke venöse Blutung. Abends T. 36,5°. Puls gut. Nase und Füsse warm. Verband durchtränkt.
13. Februar. Puls ganz schnell und unregelmässig, kaum zu zählen, bisweilen gar nicht zählbar. Temperatur schwankte zwischen 36,1 und 37,5°, dabei bestes Wohlbefinden; der Junge sitzt immer vergnügt im Bett und spielt. 16. Februar Verbandwechsel. Die Wunde, soweit genäht, per primam geheilt, etwas Foetor. Am 12. Tage bei normalem Puls und Temperatur entlassen. Am 14. März zeigte sich im hintersten Winkel des Querschnittes ein unterminirtes Geschwür, das auf Jodoformglycerinanwendung in einigen Tagen heilt.

Die ganz enorme Unregelmässigkeit des Pulses hat hier also das Allgemeinbefinden und den Heilungsverlauf nicht im geringsten beeinflusst.

Digitized by Google

IV.

Besprechungen.

1.

Die Entwicklung des menschlichen Knochengerüstes während des fötalen Lebens, dargestellt an Röntgenbildern von Lambertz, Stabsarzt an der Kaiser Wilhelms-Akademie. Hamburg. Lukas Gräfe & Sillem. 1900. (Fortschritte auf dem Gebiete der Röntgenstrahlen. Herausgeber Prof. Dr. Deyke und Dr. Albers-Schönberg. Ergänzungsheft I.)

Besprochen von
Dr. Stenger.

Das Werk erscheint als nothwendige Vorarbeit des von den Herausgebern geplanten Sammelwerks. Es soll die zur Beurtheilung von Erkrankungen und Verletzungen sehr wichtigen postfötalen Entwicklungsvorgänge des Knochensystems im Röntgenbilde darstellen, versuchen, welche Aufschlüsse auf diesem Wege zu erlangen sind und ob die Röntgenbilder das Präparat zu ersetzen im Stande sind.

Nach kurzer Besprechung der Technik der Herstellung der Bilder folgt eine überaus klare Uebersicht über die fötale Anlage und im Anschluss daran über die Entwicklung des knöchernen Skeletts. Bei der Besprechung der einzelnen Tafeln interessiren den Ohrenarzt vor Allem die Tafeln 8 und 9. Die Betrachtung dieser Röntgenbilder zeigt zunächst, dass zum Verständniss derselben in erster Linie genaue anatomische Kenntnisse gehören.

Tafel 8 zeigt in Fig. 1—6 den präparirten Schädel eines Embryo vom Anfang des 6. Monats (Fig. 1—2), Ende des 6. Monats (Fig. 3—4), Mitte des 7. Monats (Fig. 5—6). Diese Figuren veranschaulichen die Fortschritte der Ossification der Schädelbasis, speciell des Felsenbeins. In Fig. 1—2 sind die periostalen Knochenlamellen der Ohrkapsel noch so zart, dass eine Orientirung im Röntgenbilde kaum möglich erscheint. In Fig. 3—4

Digitized by Google

ist das knöcherne Labyrinth kenntlich. Fig. 10 zeigt die basale Fläche des Schädels eines Neugeborenen. Die Spongiosa des Felsenbeins hat an Dichtigkeit zugenommen. Die Verknöcherung hat sich über den grössten Theil der Pars mastoidea ausgedehnt; Paukenhöhle, Gehörknöchelchen, Schnecke und Bogengänge sind kenntlich.

Die Bilder sind von ausserordentlicher Deutlichkeit und lassen auch den Ungeübten das Wissenswerthe erkennen. Sie sind hergestellt nach einem Verfahren der Neuen photographischen Gesellschaft in Berlin-Steglitz.

Das Werk, ein Zeichen verständnissvollen Fleisses und guter Beobachtungsgabe, verdient alle Beachtung.

2.

Ostmann, Die Krankheiten des Gehörorganes in der Armee. Leipzig, bei Arthur Georgi. 1900.

Besprochen von

Prof. Dr. **Grunert**, Halle a. S.

Obiges Buch ist ein Theil des III. Bandes des „Handbuches der Militärkrankheiten" (Oberstabsarzt Dr. Fr. A. Düms). Mit Recht legt Verf., wie er in der Vorrede betont, den Schwerpunkt der rein ärztlichen Thätigkeit des Sanitätsoffiziers auf das Gebiet der Hygiene und auf die Behandlung der acuten Erkrankungen, den Schwerpunkt seiner Thätigkeit als Sachverständiger auf die Beurtheilung chronisch Kranker. Diese Gesichtspunkte sind für den Verf. maassgebend gewesen für die Anordnung des Stoffes, welcher die Stellung des Sanitätsoffiziers zur Ohrenheilkunde betrifft.

Wir können unmöglich den ganzen Inhalt des lesenswerthen Buches wiedergeben und müssen uns darauf beschränken, Einiges von allgemeinem Interesse hervorzuheben.

Im 1. Capitel des allgemeinen Theiles giebt uns Verf. u. a. eine sehr interessante statistische Uebersicht über die Bewegung der Ohrkrankheiten in der Armee, vom Ausscheiden Ohrkranker als Ganz- oder Halbinvalide, vom Verlust von Militairpersonen durch Tod in Folge von Ohrenkrankheiten. Die Zahl des Verlustes durch Tod beträgt nach dem statistischen Ausweis für die Zeit von 1867 bis 1887/88 86 Mann. Verf. begründet, weshalb er diese Zahl für zu gering hält. Immerhin ist sein Hinweis

Digitized by Google

von Interesse, dass in der gleichen Zeit nur 4 Mann an Augenkrankheiten verstorben sind. Dankenswerth ist der Hinweis des Verf. auf die Nothwendigkeit einer besseren Ausbildung der Sanitätsoffiziere in der Ohrenheilkunde, ausgehend von der Ueberzeugung, dass die jetzigen Verhältnisse die Wehrhaftigkeit des Volkes schädigen. Auf die materielle Schädigung des Staatssäckels, welche dadurch bedingt ist, dass Mannschaften mit schon bestehenden, aber nicht erkannten Ohrenleiden eingestellt und später bei Verschlimmerungen durch den Dienst wieder entlassen werden müssen, und zwar mit Pension, kommt Verf. auffälliger Weise nicht zu sprechen. In den directen Forderungen, welche Verf. in Bezug auf die Ausbildung der Sanitätsoffiziere in der Otologie stellt, erblicken wir nur Palliativvorschläge. Nur so lange können wir uns mit ihnen einverstanden erklären, als der jetzige Prüfungsmodus besteht, bedeutet ihre Erfüllung doch immerhin einen Fortschritt gegenüber dem jetzigen Zustande. Das Radicalmittel gegen die jetzigen, unhaltbaren Zustände würde nur die Einführung der Ohrenheilkunde als obligater Prüfungsgegenstand sein, wie Trautmann schon früher empfohlen hat.

Wenn die Heeresverwaltung auch den jetzigen traurigen Verhältnissen insofern, als die allgemeine ärztliche Unkenntniss in der Otologie mit Schuld daran ist, machtlos gegenübersteht, so kann man ihr doch den Vorwurf eines gewissen Indifferentismus diesen Verhältnissen gegenüber nicht ersparen. Die Lage der einschlägigen Dinge ist ihr wiederholt und eindringlich durch Eingaben von fachautoritativer Seite klargelegt. Wenn nun auch die Heeresverwaltung keinen unmittelbaren Einfluss auf die Reform der jetzigen Approbationsprüfung auszuüben vermag, so wäre sie doch in der Lage gewesen, die Unterrichtsgegenstände der Fortbildungscurse für die Sanitätsoffiziere um das Fach der Otologie zu vermehren und Sanitätsoffiziere an Ohrenkliniken abzukommandiren, wie es z. B. die sächsische Armeeverwaltung bereits seit Decennien thut. Wäre diese Einsicht dagewesen und zur Zeit in die Praxis umgesetzt worden, dann stünde der Verwaltung jetzt schon ein beachtenswerther Stamm von otiatrisch ausreichend ausgebildeten Sanitätsoffizieren zur Verfügung.

Das 2. Capitel des allgemeinen Theiles umfasst die allgemeine Aetiologie.

Die Lectüre des 3. Capitels, „Allgemeine Diagnostik", ist nicht nur für den Sanitätsoffizier beherzigenswerth, sondern auch für jeden Ohrenarzt von Nutzen. Was Verf. über den Zusammen-

Digitized by Google

hang von Ohrenkrankheiten mit Dienstbeschädigungen und die Stellung des Sanitätsoffiziers in der Klarlegung dieser Verhältnisse sagt, kann der Civilohrenarzt ohne Weiteres übertragen auf den vermeintlichen oder thatsächlichen Zusammenhang von Unfallverletzungen und Erkrankungen des Gehörorgans. In der Beurtheilung der letzteren nimmt der begutachtende Civilarzt dieselbe Stellung ein und lastet auf ihm dieselbe Verantwortung wie auf dem Militairarzt, der sich über den ursächlichen Zusammenhang einer Ohrerkrankung mit einer Dienstverrichtung zu äussern hat. „Es besteht bei einzelnen Mannschaften entschieden das Bestreben, ihre Erkrankung unberechtigter Weise auf Dienstverrichtungen zurückzuführen, aber anderseits giebt es auch nicht wenige Leute, die die Bedeutung von Schädlichkeiten, die sie im Dienst getroffen haben, zunächst nicht mit voller Klarheit zu erkennen vermögen. Der Sanitätsoffizier muss den ersteren gegenüber ein gerechter, aber strenger Sachverständiger, den letzteren ein Anwalt sein, indem er in wissenschaftlichem Sinne die Wahrheit zu finden sucht. Ein solches, mit Verständniss ausgeführtes Bestreben liegt weit ab von dem Hineinexaminiren von Dienstbeschädigungen."

Bei der Besprechung der Hörprüfung macht Verf. auf das Unzureichende der jetzt bestehenden dienstlichen Vorschriften für die Hörprüfung ohrenkranker Mannschaften aufmerksam und giebt Vorschläge für eine Verbesserung derselben. Beistimmen müssen wir vor Allem dem Verf., wenn er bei der Besprechung der Simulationsentlarvung sagt: „Gegen die Simulation kann man dem Arzt kein besseres Instrument und keine bessere Waffe in die Hand geben, als eine in wissenschaftlicher und praktischer Bethätigung gewonnene gute Kenntniss der Krankheitszustände des Gehörorgans, sowie Menschenkenntniss und ihre geschickte Ausnutzung für den Einzelfall."

Im Capitel IV, „Allgemeine Prognose", wird auf die Sonderstellung der Prognose Seitens der Militairärzte hingewiesen, insofern, als letztere nicht nur entscheiden sollen, „ob die Erkrankung an sich heilbar ist, sondern auch, ob eine Dauer versprechende Heilung bis zur Tauglichkeit im Heeresdienst in nicht zu langer Zeit erwartet werden kann".

Im 5., der allgemeinen Behandlung gewidmeten Capitel hätte bei der Besprechung der Durchspülungen durch den Katheter darauf hingewiesen werden müssen, dass nie der otoskopische Befund allein, sondern nur das Auscultationsergebniss bei der

Digitized by Google

Luftdouche die Sicherheit giebt, dass der freie Abfluss aus dem Mittelohr gewährleistet ist. Was die kritische Abschätzung des therapeutischen Werthes jener Durchspülungen anbetrifft, so verweisen wir auf unsere Ausführungen in diesem Archiv Bd. 47, S. 301. Aus diesem Capitel ist der Hinweis des Verf. auf die geringe Gefahr von Cocainvergiftung vom Mittelohre aus von allgemeinem Interesse; selbst bei Einlegen von in 50 proc. Lösung getränkten Tampons sah Verf. nie Vergiftungserscheinungen. Ref. kann diese Thatsache auf Grund seiner Erfahrungen aus der Schwartze'schen Klinik voll bestätigen. Bei Einträufelungen von 10—20proc. Cocainlösung in Totalaufmeisslungshöhlen für die Dauer von 10—15 Minuten sind in der Hallenser Klinik nie Vergiftungserscheinungen beobachtet worden.

Im speciellen Theile des Buches werden in einzelnen Capiteln die Krankheiten der Ohrmuschel, des äusseren Gehörgangs, des Trommelfells, des Mittelohres und der Ohrtrompete, des Labyrinthes, sowie die traumatischen Verletzungen des Ohres abgehandelt. In jedem einzelnen der gut dargestellten Capitel hat Verf. zunächst seine Aufgabe scharf umgrenzt und nur die dem Ohr eigenthümlichen Erkrankungen insoweit abgehandelt, als ihre Beurtheilung und Behandlung für den Militairarzt ein besonderes Interesse besitzt. Sehr zweckmässig ist es auch, dass Verf. den einzelnen Capiteln kurze anatomische Vorbemerkungen vorausschickt, sowie die militairärztliche Beurtheilung besonders hervorhebt.

Wenn wir das Resumé unserer Besprechung ziehen, so sind wir überzeugt, dass das Buch des Verf. seinen Zweck nicht verfehlen wird, ja, wir glauben sogar, dass es, klar und warm geschrieben, dazu beitragen wird, in militairärztlichen Kreisen das Interesse für die Otologie bei den einen zu erwecken, bei den anderen zu vermehren. Für eine spätere Auflage empfiehlt sich die Ausmerzung folgender Druck- und Schreibfehler: Rinné (S. 51, 96, 102, 128) statt Rinne; Strichnininjectionen (S. 116) statt Strychnininjectionen.

Digitized by Google

3.

Berthold; Die intranasale Vaporisation, ein neues Verfahren zur Stillung lebensgefährlichen Nasenblutens und zur Behandlung schwerer Erkrankungen der Nase und der Kieferhöhle. Berlin 1900, bei August Hirschwald.

Besprochen von

Prof. Dr. **Grunert**, Halle a. S.

Ausgehend von der bekannten Wirkung des strömenden, heissen Wasserdampfes als Desinfectionsmittel und vor Allem als Haemostaticum in der Chirurgie hat Verf. mittelst des Apparates von Pincus (Sammlung klin. Vorträge Nr. 238 und 261/262, begr. von Volkmann) das Einströmen heisser Wasserdämpfe von etwa 100° C. in die Nase („intranasale Vaporisation") verwandt, um lebensgefährliche Nasenblutungen zu stillen und um chronische Erkrankungen der Nasenschleimhaut durch Hervorrufung einer acuten Entzündung zu bessern resp. zu heilen. Verf. schildert eingehend das Operationsverfahren, welches bei allen Cautelen doch noch den Patienten belästigende Unzuträglichkeiten im Gefolge hat (Nebenverletzungen durch Verbrühung) und welches auch nachher regelmässig von Unbequemlichkeiten (Nasenverstopfung von 2—5 Tagen) begleitet ist, ja, für das Ohr sich als nicht gefahrlos erwiesen hat (unter 30 operirten Fällen 2mal eine secundäre Otitis med. exsudativa). Es folgen die Krankengeschichten von 25 Fällen (lebensgefährliche Nasenblutung in Folge von Arteriosclerose 2mal, in Folge von Haemophilie 1mal, 1 Fall von Empyem des Antrum Highmori, Lupus der Nase 2mal, Ozaena 13mal, Hypertrophie der Schleimhaut mit hochgradiger Verstopfung der Nase 6mal), bei denen das Verfahren mit dem Erfolg der Heilung resp. erheblichen Besserung angewandt worden ist. Die Krankengeschichten betreffen leider Fälle, deren Beobachtung oft doch zu kurz ist, als dass sie ein abschliessendes Urtheil über den therapeutischen Werth des Verfahrens zulassen können. Der Vorschlag des Verf., diese Methode auch bei Rhinitis leprosa anzuwenden und somit den leprösen Primäraffect (Sticker) zu eliminiren, ist gewiss sehr beherzigenswerth und theoretisch gut begründet, leider aber noch nicht auf seine praktische Verwerthbarkeit erprobt. In seinen „epikritischen Bemerkungen" unternimmt es Verf., das von ihm empfohlene Verfahren, welches durch Hervorrufung einer acuten

Digitized by Google

fibrinösen Entzündung der Nasenschleimhaut wirken soll, wissenschaftlich zu begründen. Und zwar giebt er uns zunächst eine allgemeine Begründung, recht weit ausholend und zurückgreifend auf die Lehre von der Entzündung im Allgemeinen, und weiterhin eine specielle Begründung der Indicationen, bei denen er es angewandt wissen will. Ob das Verfahren einen Fortschritt in der Therapie der Nasenkrankheiten inauguriren oder nur eine ephemere Bedeutung haben wird, muss die Zukunft lehren; immerhin wird ein Jeder die Schrift des Verf. schon deshalb mit Interesse lesen, weil sie einen neuen Gesichtspunkt für die Behandlung der Nasenkrankheiten darbietet.

4.

Danziger; Die Entstehung und Ursache der Taubstummheit. Frankfurt a. M. bei Joh. Alt, 1900.

Besprochen von

Prof. Dr. **Gruuert** in Halle a. S.

Wir müssen uns darauf beschränken, den Gedankengang des Verfassers kurz zu skizziren und empfehlen unsern Lesern aufs Angelegentlichste die Lectüre dieses an neuen Gesichtspunkten reichen Buches, welches mit den beiden früheren Schriften des Verfassers „Die Missbildungen des Gaumens und ihr Zusammenhang mit Nase, Auge und Ohr“ (besprochen i. d. Archiv Bd. 48. S. 130) und „Schädel und Auge“ eine organische Einheit bildet. Ausgehend von Virchow, welcher zuerst den ursächlichen Zusammenhang angeborener Taubstummheit mit gewissen Veränderungen des Schädelgerüstes erkannt hat, sucht Verfasser den Beweis zu erbringen, dass die angeborene Taubstummheit die Folge einer Gestaltsveränderung des Felsenbeins ist, welche ihrerseits wieder abnormen Schädelverhältnissen ihre Entstehung verdankt. Er geht dabei aus von dem Zusammenhang zwischen Gehirnwachsthum, Muskelwirkung und Knochenform, den er mit Hülfe der vergleichenden Anatomie (besonders Menschen- und Gorillaschädel) klarlegt und bespricht im Speciellen das Zusammenwirken dieser Factoren auf die Gestaltbildung des Felsen- und Keilbeins. Die Veränderungen des Schädelbaues bei Taubgeborenen beschränken sich im Grossen und Ganzen auf die Schädelbasis; hat Verfasser doch mit Hecht bei Taubgeborenen eine Verkürzung des Schädellängsdurchmessers festgestellt, welche

Digitized by Google

Virchow schon nachgewiesen und auf ein Einsinken des Keilbeins und eine grössere Steilheit des Clivus gegen die Ebene des Foramen magnum bezogen hat. Was die äussere Ursache dieser Schädelverbildung anbetrifft, so führt sie Verfasser zurück auf eine Vermehrung des Schädelinhaltes, welche durch einen erhöhten negativen Druck z. B. in Folge mangelnden Hirnwachsthums (Wasseransammlung der Schädelhöhle bei Sectionen von Cretins) bedingt wird. Das der tiefsten Stelle des Schädels entsprechende Keilbein wird hierbei vom Druck oder der Schwere des Schädelinhaltes am meisten getroffen. „Wir haben gesehen, dass der Druck sich vorerst nach oben, zum Schädeldach wendet und dasselbe auszudehnen sucht, zumal die Basis schon consolidirt ist. Da aber auch das Schädeldach bereits eine festen Complex bildet und nicht gedehnt werden kann, so wird die Kraft dort einsetzen, wo die jüngsten Partien sich befinden, oder wo das Wachsthum stattgefunden hat, eventuell stattfindet. Das sind nach den obigen Auseinandersetzungen die Verbindungen zwischen Keilbein einerseits und Sieb- und Hinterhauptsbein andrerseits. Hier kommt es zu einer geringeren Dehnung, welche als verstärktes Wachsthum des Siebbeins und Hinterhauptsbeines imponirt; bei der Dehnung findet dann die Senkung statt, weil der Druck hier am stärksten ist. Als Compensation für die Verkürzung des Längsdurchmessers tritt eine Vergrösserung des Breitendurchmessers ein. Das Felsenbein wird mit dem peripheren Theile nicht wie in der Norm nach hinten oben gezogen, sondern nach vorn oben; es wird mehr transversal gestellt, weil der Zug nach hinten in einen Zug nach oben verwandelt wird. Dadurch ist auch das periphere Ende höher gerückt. Die transversale Stellung wird in gleichem Sinne noch verstärkt, in dem die centrale am Keilbein gelegene Spitze des Felsenbeins durch Aufrichtung des Clivus gehoben und nach hinten gerückt wird.“ Die am häufigsten mit Verödung der Bogengänge beginnende Schädel- und Felsenbeinanomalie bedingt den hohen Innendruck des Vorhofes, welcher bei der Entstehung der angeborenen Taubstummheit die allergrösste Rolle spielt. In ihrem Gefolge können alle Erscheinungen eintreten, welche am Gehörorgan Taubgeborener gefunden wurden. Eingehend wird die Wirkung der Felsenbeinverbildung auf die einzelnen Theile des Innenorgans geschildert, wie die mehr horizontale Lage des Trommelfells, die Drehung des Hammers nach vorn, die Verkleinerung des runden Fensters zu Stande

Digitized by Google

kommt, wie der vermehrte Innendruck schliesslich so hoch wird, dass eine Flüssigkeitsbewegung und damit Gehörsfunction nicht mehr möglich ist, wie dieser Innendruck ernährungsstörend und destruirend auf die häutigen Gebilde des inneren Ohres wirkt und ihm auch der Knochen nicht stand hält. (Erweiterung des Vorhofs, der Aquäducte, der Schnecke etc.) Die primäre Bedeutung der Verengerung der Bogengänge für das Zustandekommen der Druckerhöhung in Fällen von angeborener Taubstummheit, die gesetzmässige Regelmässigkeit, mit welcher die einzelnen Bogengänge ergriffen werden, das unterschiedliche Verhalten der Bogengänge in Fällen erworbener Taubstummheit werden eingehend erörtert. „Bei den Taubgeborenen ist die intraauriculäre Druckerhöhung fast immer vorhanden, oder es entsteht eine Verkleinerung aller Räume und durch diese ein Zusammendrängen aller Theile, das zu den manigfaltigsten Verbildungen führt. Von der Art der beschriebenen Drehung des Felsenbeins bei der Schädelverbildung hängt es ab, welcher Theil hauptsächlich der Abnormität verfällt. Wenn die Drehung den peripheren Theil stärker trifft, als die am Keilbein gelegene Spitze, so werden hauptsächlich die dem äussern Gehörgang angrenzenden Theile getroffen. Der Raum für die Gehörknöchelchen wird zu eng, das Trommelfell erfährt eine Aenderung seiner Lage, die Bogengänge verlieren an Raum, der Innendruck erhöht sich, so dass die Stapesplatte, von aussen und innen festgehalten, unbeweglich wird. In höheren Graden erstreckt sich die Verbildung auf den centralwärts gelegenen Theil und ergreift zuerst die Basis der Schnecke, da die Drehung von hinten unten nach oben vorn geht."

In solchen Fällen muss die Hörprüfung einen vollständigen Ausfall des oberen Theiles der Tonskala ergeben. Umgekehrt ist das Verhältniss, wenn die Drehung hauptsächlich von der Spitze ausgeführt wird. Das runde Fenster und die Schneckenspitze sind dann diejenigen Theile, welche am meisten leiden; dementsprechend zeichnen sich diese Fälle durch den Ausfall der tiefen Töne vor den andern aus. Da mit der Drehung auch eine starke Hebung verbunden ist, die eine Verschiebung der unteren Gehörgangswand nach innen, der oberen nach aussen zur Folge hat, ist hier eine besonders horizontale Lage des Trommelfells zu erwarten. Wenn die Drehung an der Peripherie und am Keilbein in gleicher Stärke stattfindet, dann vereinen sich die Verbildungen beider Gruppen; die Schnecke wird an

Digitized by Google

der Basis und an der Spitze zusammengepresst, die Prüfung mit Hilfe der Bezold'schen kontinuirlichen Tonreihe muss dann eine Einengung des Hörbereichs ergeben, welche ihr Analogon in der Sehstörung bei Retinitis pigmentosa findet; in der That fand Bezold in zwei Fällen von angeborener Taubstummheit die concentrische Einengung der Gehörswahrnehmung mit der Retinitis pigmentosa vereint vor. Wird der Grad der Drehung von der Peripherie und vom Centrum aus noch stärker, dann wird die ganze Schnecke zerstört, wir haben die Totaltauben vor uns! Für die durch die mechanischen Veränderungen des Felsenbeins nicht erklärbaren Fälle von angeborener Taubstummheit mit Lücken und Inseln weist Verfasser auf die Verwandtschaft dieser Gruppe mit den Hemicephalen hin, zumal diese Individuen meist aus schwer belasteten Familien stammen. Bei mangelnder hereditärer Belastung müssen nach ihm ähnliche Factoren in Frage kommen, wie beim Idiotismus, Cretinismus etc. Und nun die innere Ursache der zu angeborener Taubheit führenden Schädelverbildungen? Diese Frage beantwortet uns Verfasser durch seine Thyreoideatheorie: Wenn bei der Mutter während der Schwangerschaft die physiologisch gesteigerte Thyreoideafunction herabgesetzt ist, so tritt die Thyreoideafunction des Foetus gleichsam compensatorisch ein für den Defect der Function bei der Mutter. Hierdurch wird der Foetus selbst schwer geschädigt. „Seine Entwicklungsfähigkeit wird herabgesetzt, weil die Zellen des Knochengewebes erstarrt sind, und besonders trifft die Hemmung die Organe des Schädels, deren Hülle deformirt wird. Das Gehirn ist durch Mangel an dem Stoff, welchen die Thyreoidea liefert, im Wachsthum zurückgeblieben, der Wachsthumsdefect ruft einen Hydrocephalus hervor, — der die Knochen deformirt und grade diejenigen Theile, welche an der Basis liegen, besonders die Hülle des vom Knochen vollständig eingeschlossenen Gehörorgans, am meisten schädigt. Dieser Stoff kann nur diejenige Phosphorverbindung sein, welche von der Thyrioidea producirt wird, und welcher der Nervensubstanz hauptsächlich zum Aufbau dient.“ Dies die interessanten Ausführungen des Verfassers!

Wir folgern daraus, dass nach der Annahme des Verfassers die angeborene Taubstummheit die Folge eines Kampfes von Organen gegen Organe ist, hervorgerufen durch den Ausfall eines für die Oekonomie des Hirnaufbaues überaus nothwendigen Stoffes, ein Kampf, in welchem das Felsenbein in Folge bestimmter durch

Digitized by Google

seine anatomische Lage bedingter mechanischer Verhältnisse der unterliegende Theil ist.

Unangenehm fällt auf, dass durchgehend Thyrioidea, statt Thyreoidea geschrieben ist. Weiterhin vermissen wir in der Litteratur den Hinweis, dass bereits v. Tröltsch (Lehrbuch, 7. Aufl. 1881 S. 619) darauf hingewiesen hat, dass mangelhafte Entwicklung sowie vollständiges Fehlen des Gehörs und der Sprache als „Theilerscheinung einer verbreiteten Bildungs-Anomalie des Gehirns, häufig auch des Schädels und des ganzen Skelettes" vorkommen.

5.

Kayser; Anleitung zur Diagnose und Therapie der Kehlkopf-, Nasen- und Ohrenkrankheiten bei S. Karger, Berlin 1901.

Besprochen von

Prof. **Grunert** in Halle a. S.

Der Aufgabe dieses Archivs entsprechend, beschränken wir uns auf die Besprechung des otologischen Theiles obigen Buches. Abgesehen von einigen erforderlichen Einwänden (z. B. gegen die Behauptung, dass der durchscheinende lange Ambossschenkel dem Hammergriff ziemlich parallel sein soll (S. 96), gegen den Vorschlag, bei Gehörgangsekzemen mit Salben getränkte Metalltampons in den Gehörgang zu appliciren (S. 99), gegen die einseitige Betonung des mechanischen Gehörgangsverschlusses als Ursache von Hörstörungen bei Ohrfurunkeln (S. 99), gegen den eventuellen Gebrauch eines scharfen Häkchens bei gewissen Arten von Ohrfremdkörpern (S. 104), gegen die Carbolglycerineingiessungen bei Otitiden (S. 115) u. s. w.) ist an der Darstellung der Materie nichts auszusetzen. Verf. hat seinen Zweck erreicht, in gedrängter Form unter Hervorhebung des Wichtigsten, für die allgemeine Praxis Unentbehrlichen, einen Ueberblick über das ganze Gebiet zu geben.

Nichts destoweniger können wir uns aus principiellen Gründen mit einer derartigen compendiarischen Bearbeitung der einschlägigen Materie nicht einverstanden erklären. Derartige Compendien erwecken nicht, wie es Verf. in seiner Vorrede voraussetzt, das Interesse zu eingehender und allseitiger Orientirung, wie sie die Lehrbücher gewähren, sondern erziehen vielmehr anstatt zur Gründlichkeit zur Oberflächlichkeit.

Digitized by Google

Dieses Buch entstammt dem von einzelnen Theilnehmern ärztlicher Fortbildungskurse, die Verf. seit 10 Jahren in Breslau gegeben, geäusserten Wunsche, den Inhalt eines solchen Curses in Buchform niederzulegen. Einem derartigen Wunsche sollte aber, so sehr er aus gewissen practischen Bedürfnissen hervorgehen mag, wenigstens für das Fach der Otologie scharf entgegengetreten werden. Für diese Disciplin ist die Grundlage in den sogen. ärztlichen Fortbildungskursen doch eine wesentlich andere, wie in den übrigen Disciplinen. Gilt es in jenen doch im Wesentlichen, früher Gelerntes wieder aufzufrischen und nur das hinzuzulernen, was die letzten Jahre an werthvollem Neuem hinzugebracht haben; in der Otologie dagegen muss nach den mehrjährigen persönlichen diesbezüglichen Erfahrungen des Referenten erst die Grundlage geschaffen werden. Nur wenige von den Curstheilnehmern sind dank der jetzigen ärztlichen Prüfungsordnung mit den Elementen der Ohruntersuchung vertraut. Und wenn der Docent es in der kurzen Curszeit erreicht, dass die Hörer ein normales von einem pathologischen Trommelfell unterscheiden können, dass sie die gröbsten diagnostischen Irrthümer und Kunstfehler vermeiden lernen, dass sie zur Einsicht der Bedeutsamkeit der Ohrleiden kommen, dann ist das ein Resultat, mit welchem man bei der jetzigen Lage der Dinge zufrieden sein kann.

Wenn nun die Hörer während des Curses die Elemente der Ohruntersuchungstechnik sowie auch die einfachsten therapeutischen Manipulationen erlernt haben, da giebt es nun einen Weg, diese Kenntnisse festzuhalten, indem sie vertieft werden durch eingehendes Studium guter Lehrbücher.

6.

Bing; Die Prophylaxe in der Ohrenheilkunde. (Abtheilung VIII des Handbuches der Prophylaxe von Nobiling-Jankau). München 1900, Verlag von Seitz und Schauer.

Besprochen von

Prof. **Grunert** in Halle a. S.

Für den Leserkreis dieses Archivs enthält die Schrift des Verfassers keine neuen Gesichtspunkte. Trotzdem ist es verdienstvoll, dass es Verf. übernommen hat, in systematischer Weise alles über die Ohrprophylaxe Wissenswerthe zusammenzustellen

Digitized by Google

und so die rasche Orientirung bei einschlägigen Fragen zu erleichtern. Der Inhalt des in zwei Theile, allgemeine und specielle Prophylaxe, gegliederten Buches ist, was den zweiten Theil anbetrifft, durch die Capitelüberschriften genügend gekennzeichnet; Prophylaxe gegen Ohraffectionen bei Kindern in den ersten Lebensjahren, Prophylaxe gegen Affectionen des äusseren Ohrtheils, Prophylaxe gegen Affectionen des Trommelfells, Prophylaxe gegen die Affectionen des Mittelohres, die Prophylaxe gegenüber der chronischen eiterigen Mittelohrentzündung, Prophylaxe bei persistirender (trockener) Perforation oder Destruction des Trommelfells, die Prophylaxe bei der sklerosirenden Mittelohrentzündung, bezw. Otosklerose, Prophylaxe gegenüber den Affectionen des nervösen Hörapparates. In der Prophylaxe gegen die Affectionen des Mittelohres vermissen wir den Hinweis auf die Mundhygieine, insbesondere auf eine sorgfältige Zahnpflege.

7.

Eschweiler; Ohrenärztliche Diagnostik für Aerzte und Studirende mit therapeutischen Anmerkungen und Anhang: Rhinologische Diagnostik, bei Urban und Schwarzenberg, Berlin und Wien 1901.

Besprochen von

Prof. Dr. **Grunert**, Halle a. S.

Verfasser hat bei Abfassung dieses Buches den Zweck im Auge gehabt, „dem Studirenden und Arzt eine Recapitulation des im academischen Unterricht Gehörten und Gesehenen zu geben und ihm bei der selbständigen Behandlung von Erkrankungen des Ohres zur raschen Diagnose und Therapie behilflich zu sein".

Dass dieses Buch, dessen Inhalt in eine allgemeine und specielle Diagnostik geteilt ist, die erste Aufgabe lösen wird, dem Studirenden und Arzte als zweckmässiges Repetitorium des Erlernten zu dienen, davon sind wir überzeugt. Die Darstellung ist eine fliessende, übersichtliche und, soweit dies in dem engen Rahmen eines Repetitoriums möglich ist, erschöpfende. An dem Inhalt wird, von Nebensächlichkeiten abgesehen, niemand etwas auszusetzen haben. Was aber den zweiten Theil der ihm gestellten Aufgabe anbetrifft, ein rascher Wegweiser für die Therapie zu sein, so wird es unmöglich ein gutes Lehr-

Digitized by Google

buch ersetzen. Wir befürchten vielmehr, dass die beigefügten therapeutischen Anmerkungen, welche durchweg von so lapidarer Kürze sind, dass man sie als Therapie in Stichworten bezeichnen könnte, Veranlassung geben können, einer unfruchtbaren und nicht unbedenklichen Schablonisirung in der Behandlung Vorschub zu leisten. Wir glauben daher, dass es dem Buche zum Vortheil gereichen würde, wenn in einer späteren Auflage seine therapeutischen Anmerkungen fortfielen, und der Inhalt sich auf das beschränkte, was der Titel des Buches erwarten lässt.

Rühmend hervorzuheben ist noch, dass bei der Art und dem Inhalte der Darstellung vornehmlich auf die Bedürfnisse der allgemeinen ärztlichen Praxis Rücksicht genommen ist, und dass auch die äussere Ausstattung sich vortheilhaft von der sonst bei Compendien üblichen abhebt. Dass als Editionsjahr das Jahr 1901 aufgedruckt ist, eine Art unlauteren buchhändlerischen Wettbewerbes, ist ein Missbrauch, gegen welchen durchaus Front gemacht werden muss.

Digitized by Google

V.

VI. internationaler otologischer Congress in London.

Vom 8.—12. August 1899.

Bericht von

Dr. **P. Rudloff**, Wiesbaden.

(Fortsetzung von S. 291 des L. Bandes.)

Sitzung am Mittwoch den 9. August Vormittags.

Vorsitzender: Prof. Dr. Urban Pritchard.

Für diese Sitzung war das Thema: „Indicationen zur Eröffnung des Warzenfortsatzes bei chronischer eiteriger Mittelohrentzündung" zur allgemeinen Discussion gestellt.

Die Referenten waren: Prof. Dr. Knapp (New York), Dr. Luc (Paris), Prof. Dr. William Macewen (Glasgow) und Prof. Dr. Politzer (Wien).

Die Discussion wurde von Politzer (Wien) eröffnet.

Nach Politzer's Ansicht ist der springende Punkt der ganzen Frage dieser: Ist es gerechtfertigt, bei chronischer Mittelohreiterung ohne deutlich ausgeprägte Erscheinungen so häufig zu operiren, wie es von einzelnen Operateuren behauptet worden ist?

Nach ihm ist die Radicaloperation indicirt:

A. Bei folgenden objectiv nachweisbaren Veränderungen:

1. Bei Caries der Paukenhöhlenwandungen.
2. Bei Granulationen und Polypen in der Nachbarschaft des Aditus ad antrum, wenn sie nach der Entfernung immer und immer wieder recidiviren.
3. Bei Fisteln des Warzenfortsatzes. Häufig handelt es sich dabei um Cholesteatom.
4. Bei Cholesteatom.
5. Bei Abschluss des äusseren Gehörganges durch Exostosen.
6. Bei Paralyse oder Parese des N. facialis.
7. Bei schmerzhafter Anschwellung über dem Warzenfortsatze (bei acuter Mastoiditis, Fistel, Cholesteatom oder Bildung von Sequestern).
8. Bei hartnäckiger, fötider Eiterung, welche jeder Behandlung trotzt, namentlich dann, wenn sich die Perforation im hinteren oberen Quadranten befindet und der vorhandene Trommelfellrest an der medialen Paukenwand adhärirt, oder wenn Eiter resp. epitheliale Massen vermittelst des Siegle'schen Trichters angesaugt werden können.
9. Wenn sich im Verlaufe einer chronischen Mittelohreiterung Erscheinungen von Tuberculose einstellen.
10. Beim Auftreten hoher Temperaturen mit Schüttelfrösten und Remissionen (Sinusphlebitis, resp. directe Aufnahme septischer Massen), oder bei Erbrechen mit Kopfschmerzen und anderen Hirnerscheinungen, resp. entzündlichen Veränderungen des Augenhintergrundes.

B. Bei folgenden subjectiven Beschwerden:

1. Bei anhaltenden, resp. recidivirenden Schmerzen im Ohr oder im Warzenfortsatz, namentlich bei andauernden und fixirten, bei Percussion zu-

Digitized by Google

nehmenden Schmerzen in der Parietal- oder Occipitalgegend. (Häufig weisen diese Schmerzen auf einen Schläfenlappen- oder Kleinhirnabscess hin.)

2. Bei beständigen, resp. intermittirenden Schwindelerscheinungen. Diese können darauf beruhen, dass der horizontale Bogengang arrodirt oder der Process in das Labyrinth hinein fortgeschritten ist (durch die Prüfung mit Stimmgabeln festzustellen). Wenn nothwendig, ist nach den Vorschlägen von Jansen zu operiren.

3. Bei deutlich ausgeprägten Hirnerscheinungen, wie Kopfschmerzen, Kopfdruck, Schwere im Kopf, Bewusstseinsstörungen u. s. w.

Die klinischen Erscheinungen entsprechen nicht immer den pathologischen Veränderungen, welche bei der Operation gefunden werden. Mitunter liegen schweren Symptomen geringfügige Veränderungen, wie Granulationen im Atticus oder Antrum, zu Grunde, während umgekehrt bei ausgedehnten Zerstörungen leichte Beschwerden beobachtet werden. Infolge dessen ist es schwierig, bestimmte Indicationen aufzustellen. Da viele Fälle von chronischer Mittelohreiterung durch antiseptische Behandlung, Beseitigung von Granulationen oder Entfernung von Cholesteatom aus der Paukenhöhle und dem Atticus nach partieller Abtragung der lateralen Atticuswand geheilt werden können, so soll man erst dann operiren, nachdem man durch diese Behandlungsmethoden nicht zum Ziel gekommen ist.

Die Radicaloperation, welche von einem geschickten Operateur ohne Gefahr ausgeführt werden kann, hat schwere Bedenken mit Rücksicht auf drei Punkte, nämlich deshalb, weil

1. eine Verletzung wichtiger Theile stattfinden und
2. eine Beeinträchtigung der Hörkraft eintreten kann,
3. die Heilung lange Zeit, häufig viele Monate, beansprucht.

Macewen (Glasgow):

Wenn in den Mittelohrräumen eine eiterige Entzündung besteht, welche durch Behandlung vom äusseren Gehörgange aus nicht zu heilen ist, dann ist der Warzenfortsatz zu eröffnen. Der Vortragende operirt nicht nach den von Schwartze, Küster und Stacke angegebenen klassischen Methoden, sondern verfährt nach seiner eigenen, in seinem Werke „Die infectiös-eiterigen Erkrankungen des Gehirns und Rückenmarks, Meningitis, Hirnabscess, infectiöse Sinusthrombose“ (Autorisirte deutsche Ausgabe von Dr. P. Rudloff, Wiesbaden) genau beschriebenen Methode, welche darin besteht, dass er das Antrum mastoideum an der Basis der Fossa supra meatum eröffnet, dann den Aditus ad antrum und die Paukenhöhle freilegt und gründlich ausräumt. Das weitere Vorgehen richtet sich nach dem Umfange des Krankheitsprocesses. Gehen die pathologischen Veränderungen bis an die Dura der mittleren Schädelgrube oder den Sinus sigmoideus heran, dann ist der Eingriff bis an diese Stellen hin auszudehnen.

Der grösste Theil der Operation wird mit Hülfe der Kugelfraise, dem für diesen Zweck sichersten Instrument, ausgeführt.

Die Granulationen, welche sich auf der medialen Wand der Wundhöhle entwickeln, wandeln sich im Verlaufe des Heilungsvorganges in Narbengewebe um, welches zwischen dem Schädelinhalte und etwaigen irgendwo in den Mittelohrräumen zurückbleibenden Krankheitsherden einen sicheren Schutzwall bildet.

Gegenüber der Behandlung vom äusseren Gehörgange aus bietet die Operation folgende Vortheile:

Durch die Operation wird es möglich

a. alle Krankheitsherde zugänglich zu machen,
b. aseptisch vorzugehen,
c. zwischen Schädelinhalt und etwaigen in den Mittelohrräumen zurückbleibenden Krankheitsherden einen sicheren Schutzwall zu errichten.

Indicationen:

1. Bei Fällen von chronischer Mittelohreiterung, welche durch die Behandlungsmethode vom äusseren Gehörgange aus nicht zu heilen sind, ist der Warzenfortsatz zu eröffnen.

Bei stürmischen Erscheinungen, Schmerzhaftigkeit des Warzenfortsatzes, reichlicher fötider Absonderung u. s. w. wird der Patient in der Regel selbst

Digitized by Google

auf die Ausführung der Operation dringen. Wenn aber nur geringfügige Beschwerden vorhanden sind, dann wird die Erkrankung mitunter wenig beachtet oder wohl gar übersehen. Der Process schreitet jedoch centralwärts weiter fort. Von Zeit zu Zeit treten Erscheinungen auf, welche durch Eiterresorption verursacht, aber bei Nichtbeachtung des Ohrleidens falsch gedeutet werden. Bei einer Anzahl solcher vom Vortragenden operirter Fälle ergab der Befund bei der Operation, dass der Process bis an den Sinus sigmoideus herangegangen war und die Wandungen des Blutleiters ergriffen hatte. Nicht selten werden derartige Fälle moribund dem Krankenhause überwiesen. Wenn bei diesen Fällen die durch Eiterresorption verursachten Störungen einen abdominalen Typus oder einen Lungentypus [1]) zeigen, so wird entweder Typhus oder Pneumonie diagnosticirt.

Da man also den Verlauf und den schliesslichen Ausgang einer chronischen Mittelohreiterung nicht voraussehen kann, so ist es unsere Pflicht, eine Heilung des Leidens durch die Eröffnung des Warzenfortsatzes herbeizuführen. Dabei ist wohl zu beachten, dass die Gefahr der Ohreiterung weder nach der Menge, resp. dem Geruch der Absonderung, noch nach dem leichten Charakter der Initialerscheinungen beurtheilt werden darf.

2. Eine weitere Frage ist diese, ob man bei der Beseitigung von Krankheitsherden, welche vom äusseren Gehörgange aus zu erreichen sind, auf diesem Wege vorgehen oder den Herd nach Eröffnung des Warzenfortsatzes in Angriff nehmen soll. Das letztere ist vorzuziehen. Dafür sind folgende Gründe maassgebend:

a. Nach Eröffnung des Warzenfortsatzes vermag der Operateur die Mittelohrräume von dem infectiösen Material, welches sie enthalten, zu säubern und dann den Eingriff auszuführen, ohne dass die Gefahr einer Infection zu befürchten ist. Anders verhält es sich, wenn man vom Gehörgange aus den geplanten Eingriff ausführt; geht man auf diesem Wege vor, dann ist man nicht im Stande, sich ein aseptisches Operationsfeld zu schaffen und somit eine Infection zu verhüten. In der That lehrt die Erfahrung, dass sich im Anschlusse an die Entfernung von Granulationen, „sogenannte Polypenoperationen", welche man vom äusseren Gehörgange aus vorgenommen hatte, intracranielle Complicationen entwickelt haben. Dies kann um so leichter geschehen, wenn sich die Ursprungsstelle der in der Paukenhöhle sichtbaren Granulationen nicht in der Paukenhöhle selbst, sondern auf der äusseren Oberfläche der Dura mater befindet.

b. Wir sind, wenn wir bei solchen Eingriffen den Warzenfortsatz eröffnen, nicht nur im Stande, die Asepsis zu beherrschen, sondern wir werden auf diese Weise auch in die Lage versetzt, die Ursprungsstelle von Granulationen und somit die Krankheitsherde selbst festzustellen und zu beseitigen. Es handelt sich nicht darum, dass wir die Granulationen — das Product des Krankheitsherdes — sondern den Krankheitsherd selbst hinwegräumen. Dies ist nur dann immer möglich, wenn wir uns sämmtliche Mittelohrräume zugänglich machen.

3. Bei vielen, wenn nicht allen Fällen von chronischer Mittelohreiterung ist der Knochen erkrankt. In diesen cariösen Herden wimmelt es von pathogenen Keimen, denen man mit antiseptischen Lösungen nicht beikommen kann, sobald sich diese Herde an Stellen im Warzenfortsatze befinden, welche vom äusseren Gehörgange aus nicht zu erreichen sind. Da nun der cariöse Process unter dem Einfluss dieser Keime fortschreitet und im weiteren Verlaufe zu intrakraniellen Complicationen führen kann, so ist bei solchen Fällen die Eröffnung des Warzenfortsatzes angezeigt.

4. Kranke mit chronischer, immer und immer wieder recidivirender Mittelohreiterung sind noch in Gefahr, selbst wenn der Ausfluss temporär sistirt.

Die Richtigkeit des Satzes wird durch die Mittheilung eines vom Autor mit Erfolg operirten Falles von Kleinhirnabscess, welcher sich im Anschlusse an eine anscheinend abgelaufene chronische Mittelohreiterung entwickelt hatte, bewiesen. Nach dem Ergebniss der Ohrspiegeluntersuchung hatte die Eite-

1) Siehe: „Die infectiös eitrigen Erkrankungen des Gehirns und Rückenmarks u. s. w." Uebersetzung S. 243 u. folg.

Digitized by Google

rung aufgehört — aber die Spiegeluntersuchung giebt eben darüber, ob sich in den Nebenräumen der Paukenhöhle ein Krankheitsherd befindet, keinen Aufschluss.

5. Cholesteatom und Tuberculose des Warzenfortsatzes machen die Operation nothwendig.

6. Eine chronische, immer und immer wieder recidivirende Otitis media hat in Bezug auf die Pathogenese, den Verlauf und die Frage, ob man operativ eingreifen soll oder nicht, gewisse Aehnlichkeiten mit der Appendicitis. Beide Krankheitsbilder verdanken ihre Entstehung pathogenen Keimen, beide haben die Tendenz ihre Nachbarschaft, das Peritoneum in dem einen, den Schädelinhalt in dem anderen Falle, zu ergreifen und dann plötzlich schwere Complicationen hervorzurufen, welche vielfach zu einem tödtlichen Ausgange führen. Wird aber frühzeitig und gründlich operirt, dann ist bei beiden sofort die Gefahr ausgeschlossen, während das Hinausschieben der Operation schwere Schädigungen des Allgemeinbefindens zur Folge haben und bei weiterem Fortschreiten der Erkrankung für den Patienten verhängnissvoll werden kann.

7. In Bezug darauf, ob die bacteriologische Prüfung des Eiters für die Beurtheilung des pathologischen Processes und dem entsprechend auch für das ärztliche Verhalten Werth hat, soll bei der Kürze der Zeit nur erwähnt werden, dass dies in der That der Fall ist, da die verschiedenen Arten der Keime für die Malignität des Krankheitsbildes verschiedene Bedeutung haben.

8. Die Eröffnung des Warzenfortsatzes ist operativen Eingriffen, welche wegen intrakranieller, im Anschlusse an eine Otitis media entstandener Complicationen unternommen werden, vorauszuschicken.

9. Durch die Eröffnung des Warzenfortsatzes vermögen wir chronische, auf keine andere Weise heilbare Fälle von Mittelohreiterung zu heilen. Je mehr man sich mit dem Krankheitsbilde vertraut macht und je gründlicher man bei der Operation verfährt, um so seltener werden die unheilbaren Ohreiterungen werden.

Luc (Paris).

Nachdem Luc die hohen Verdienste Schwartze's, Zaufal's, und Stacke's um die Ohr-Chirurgie hervorgehoben hat, stellt er folgende Indicationen auf:

Der Warzenfortsatz ist zu eröffnen:

I. bei Eiterretention in den Warzenzellen.

Eiterretention kann im Verlaufe einer chronischen Mittelohreiterung eintreten, und zwar in der Regel dann, wenn sich im Aditus ad antrum Granulationen entwickeln.

Dabei Druckempfindlichkeit des Warzenfortsatzes, gewöhnlich an der Basis, Schmerzen im Ohr, Aufhören resp. Abnahme der Eiterung, Fieber. Bei der Operation sind sämmtliche Mittelohrräume vollständig freizulegen und zur Entfernung aller Krankheitsherde gründlich auszuräumen.

II. Zur radicalen Heilung der chronischen Otorrhoe.

Schwartze hat zu diesem Zweck das Antrum eröffnet, um für die Durchspülung des Mittelohres eine Gegenöffnung zu schaffen, Ludewig legte Gewicht auf die gleichzeitige Entfernung des cariösen Ambosses, bis schliesslich Stacke mit seiner Methode hervortrat, nach welcher wir sämmtliche Mittelohrräume ohne Nebenverletzungen freizulegen und offen zu erhalten vermögen.

Klinisch beobachtet man zwei Kategorien von Fällen:

1. Fälle mit Fistelbildung.

2. Fälle ohne Fistelbildung.

ad. 1. Der Sitz der Fistel befindet sich in der Regel auf der Aussenfläche des Warzenfortsatzes, und zwar an der Basis desselben resp. näher der Spitze, oder seltener an der Innenfläche der Warzenspitze oder schliesslich in der hinteren knöchernen Gehörgangswand.

ad. 2. Fälle ohne Fistelbildung könnte man als Fälle von „latenter Mastoiditis" bezeichnen. Die Untersuchung mit dem Ohrenspiegel lässt in der Regel drei Typen von Trommelfellperforationen erkennen:

Digitized by Google

a. Perforation in der Membrana flaccida Shrapnelli über dem Processus brevis;

b Ausgedehnte Zerstörung des Trommelfells in der Umgebung des Hammergriffes. Häufig sind in der Perforationsstelle nach hinten zu Granulationen sichtbar, welche darauf hinweisen, dass der Eiter aus dem Aditus ad antrum hervordringt.

c. Perforationen in dem hintern oberu Quadranten, in der Gegend, wo der Aditus ad antrum seinen Anfang nimmt (perforation postero-supérieur, siégeant dans la région de l'aditus). In der Regel ragen Polypen in die Perforationsstelle hinein, welche nach der Entfernung immer und immer wieder recidiviren. Bei der Ausspülung vermittelst der in den Aditus eingeführten Hartmann'schen Paukenröhre kommen Eiterbröckel und mitunter auch cholesteatomatoese Massen zum Vorschein.

Diese Merkmale haben namentlich dann für die Diagnose grosse Bedeutung, wenn im untern Abschnitte der Paukenhöhle kein Krankheitsherd nachzuweisen ist.

Ist bei einem solchen Befunde sofort zu operiren?

Nein — vielmehr soll man, wenn Eiterretention oder Erscheinungen, welche auf die Gefahr einer intrakraniellen Complication hinweisen, nicht vorhanden sind, zunächst eine rationelle locale Behandlung vom äussern Gehörgange aus durchführen: Spülungen mit Hilfe der Paukenröhre mit nachfolgender Insufflation antiseptischer Pulver und Tamponade. Kommt man auf diese Weise nicht zum Ziele, dann sind die äussern Gehörknöchelchen per vias naturales zu extrahiren, namentlich dann, wenn sich der Sitz der Perforation in der Membrana Shrapnelli befindet, oder die Gehörknöchelchen nachweisbar erkrankt sind. Im Anschluss daran ist der Atticus zu curettiren.

Erst dann ist die Radicaloperation angezeigt, wenn bei dieser Behandlung die Eiterung nach einigen Wochen nicht aufhört.

III. Um drohenden intracraniellen Complicationen vorzubeugen.

Bei einer Laesion des Temporo-sphenoidallappens ist im Anschlusse an die Radicaloperation die mittlere, bei einer Complication von Seiten des Kleinhirns die hintere Schädelgrube und bei Sinusphlebitis der erkrankte Blutleiter freizulegen.

Die Erscheinungen, welche auf eine drohende intrakranielle Complication hinweisen, sind Kopfschmerzen, zumeist nach der Stirn- und Scheitelgegend ausstrahlend, Lichtscheu, Schwindel und eine geringe Pupillendifferenz.

Der Operateur soll sich zunächst darauf beschränken, nach Ausführung der Radicaloperation die Dura mater freizulegen; erst dann ist diese einzuschneiden, wenn die Erscheinungen, welche auf den Beginn einer intrakraniellen Complication hinweisen, 24 Stunden nach diesem Eingriffe noch vorhanden sind oder noch zugenommen haben.

Luc kommt zu folgenden Schlussätzen:

A. Die Eröffnung des Warzenfortsatzes ist bei chronischer Otorrhoe angezeigt:

1. bei Eiterretention, um dem Eiter einen Ausweg zu schaffen.

2. um drohenden intrakraniellen Complicationen vorzubeugen, oder das Fortschreiten einer beginnenden Infection des Schädelinhaltes zu verhüten.

3. zur Heilung einer chronischen Otorrhoe, welche allen vom Gehörgange aus unternommenen Heilungsversuchen, einschliesslich der Excision der Gehörknöchelchen und der Entfernung der von hier aus erreichbaren Granulationen, getrotzt hat.

B. Die Operation ist dringend im 1. und 2. Falle.

C. Die Operation ist in der Weise auszuführen, dass man entweder vom Antrum aus in den Atticus oder umgekehrt vom Atticus in das Antrum hinein vorgeht; sämmtliche Mittelohrräume sind gründlich auszuräumen und zu desinficiren.

D. Bei drohenden intrakraniellen Complicationen muss die Dura mater der Schädelgrube, welche verdächtig erscheint, freigelegt werden. Wenn die drohenden Erscheinungen bestehen bleiben oder zunehmen, dann sind die entsprechenden Eingriffe bei einer zweiten Operation, welche möglichst bald nachzufolgen hat, auszuführen.

Digitized by Google

Knapp (New-York):

1. Wenn die acute eiterige Mittelohrentzündung im Begriff ist chronisch zu werden oder bereits chronisch geworden ist, dann ist der Warzenfortsatz zu eröffnen, um eine Heilung des Leidens herbeizuführen und ein weiteres Umsichgreifen des Processes zu verhüten.

Dies hat namentlich für die Mittelohreiterung im Kindesalter Geltung. Im Kindesalter nimmt nämlich die Mittelohreiterung gewöhnlich einen langsamen Verlauf und neigt zu häufigen Rückfällen. Dieses Verhalten ist durch den Bau des kindlichen Warzenfortsatzes bedingt: ein einziger kleiner Luftraum — das Antrum — von Diploë eingeschlossen. Die unregelmässigen Interstitien, welche von weichem Knochen umgeben sind, bilden einen ungünstigen Boden für eine rapide Ausbreitung des Processes, halten aber das Krankheitsmaterial zurück, um zu Recidiven Veranlassung zu geben. Der Verlauf der Eiterung bei Erwachsenen ist derselbe wie bei den Kindern, wenn die Knochensubstanz des Warzenfortsatzes compact ist (nach einer eigenen Beobachtung).

Der Operateur muss bei der Operation auf die Beschaffenheit des Aditus ad antrum besonders achten, weil hier mitunter Krankheitsherde zurückbleiben, welche die Heilung verhindern und zur Bildung von Fisteln führen können.

2. Wenn bei chronischer Mittelohreiterung ohne Anzeichen einer Complication auf der Aussenseite des Warzenfortsatzes locale Behandlung und intratympanale operative Eingriffe ohne Erfolg sind, dann ist die Attico-antrektomie angezeigt.

In der Regel ist der Erfolg der medicamentösen und operativen intratympanalen Behandlung kein dauernder. Auch die Stacke'sche Methode, nach Ablösung des häutigen Gehörgangsschlauches intratympanal zu operiren, bietet grosse Schwierigkeiten, besonders in Bezug auf die Entfernung des Ambosses und die Nachbehandlung.[1])

Sobald man mit der Sonde Caries des Ambosses nachgewiesen hat, ist die Eröffnung des Warzenfortsatzes angezeigt, weil bei diesen Fällen die Wandungen des Aditus ad antrum stets cariös sind (zwei eigene Beobachtungen).

3. Bei chronischer Mittelohreiterung mit sicheren Zeichen einer Complication von Seiten des Warzenfortsatzes ist die Eröffnung des Warzenfortsatzes angezeigt. Die Ausdehnung des Eingriffes wird durch den Befund, welcher sich bei der Operation ergiebt, bestimmt.

a. Bei einfacher Caries des Recessus epitympanicus und des Warzenfortsatzes ist die Attico-antrektomie auszuführen.

b. Wenn der Krankheitsprocess im Atticus weiter vorgeschritten und mit Cholesteatom complicirt ist, dann ist der Warzenfortsatz zu eröffnen. Dabei ist die laterale Wand des Recessus epitympanicus zu entfernen.

c. Erstreckt sich der Krankheitsprocess bis in das Antrum hinein, dann ist die Freilegung desselben und eine ergiebige Ausräumung des Warzenfortsatzes angezeigt. Bei der Operation hat man darauf zu achten, ob die Knochenpartie, welche die Dura bedeckt, gesund ist.

4. Wenn der Krankheitsprocess über den Processus mastoideus hinausgeht, so muss die Radicaloperation durch entsprechende Operationen ergänzt werden.

a. Ein Abscess muss eröffnet, etwa vorhandene Fistelgänge müssen freigelegt und die vorhandenen Krankheitsherde entfernt werden.

b. Handelt es sich um eine Erkrankung der Zellen der Warzenspitze und einen Durchbruch des Eiters an der medialen Seite des Warzenfort-

---

1) Unter Stacke's Methode versteht man nicht eine intratympanale, sondern folgende aus zwei Etappen bestehende Operation:

1. Breiteste Freilegung sämmtlicher Mittelohrräume vom Kuppelraume aus.
2. Deckung der Wundhöhle durch Lappenbildung aus dem häutigen Gehörgange. Rudloff.

Digitized by Google

satzes oder in die Incisura mastoidea hinein, dann ist die Warzenfortsatzspitze zu reseciren und der Abscess der Weichtheile zu spalten.

c. Sind besonders die an die hintere Gehörgangswand angrenzenden Zellen erkrankt, dann ist nach der Durchtrennung der Weichtheile mit einer Sonde festzustellen, ob der Warzenfortsatz von der Aussenseite her eröffnet werden muss, oder ob es genügt, von der hinteren knöchernen Gehörgangswand her vorzugehen.

d. Hat sich im Anschlusse an eine Mittelohreiterung ein retropharyngealer Abscess entwickelt, dann ist der Warzenfortsatz zu eröffnen, der Recessus epitympanicus freizulegen und eine Sonde im oberen Abschnitte der Paukenhöhle an der medialen Wand möglichst weit vorzuschieben. Gelangt man mit der Sonde in den Pharynx, dann hat man den Weg, auf welchem sich die Eiterung ausgebreitet hat, aufgefunden.

e. Wenn sich die Infection bis in die hintere Schädelgrube hinein ausgebreitet hat, dann ist mit der Eröffnung des Warzenfortsatzes die Abtragung der zwischen dieser Schädelgrube und den Warzenzellen befindlichen Knochenpartie zu verbinden.

f. Dieselben Vorschritten haben Geltung, wenn es sich um eine Infection der mittleren Schädelgrube handelt.

g. Gelangt Eiter durch den Meatus acusticus internus hindurch auf die Hinterfläche der Pyramide, dann ist diese Gegend im Anschlusse an die Radicaloperation freizulegen (Jansen und andere).

h. Nekrose an verschiedenen Stellen des Schläfenbeins macht die Eröffnung des Warzenfortsatzes in der Regel nothwendig, da sich nekrotische Stellen nur selten durch den äusseren Gehörgang abstossen.

Im Anschlusse daran folgt der Vortrag

Lucae, „Zur Radicaloperation bei chronischer, purulenter Mittelohrentzündung". In der Universitäts-Ohrenklinik zu Berlin wurden vom April 1881 bis August 1899 im Ganzen 1935 Mastoidoperationen ausgeführt, und zwar 852 Operationen bei acuten, 1083 Operationen bei chronischen Fällen. In den letzten 4 Jahren hat sich das Verhältniss zwischen der Summe der Operationen bei acut Erkrankten und der Operationen bei chronisch Erkrankten geändert; die Statistik lässt Folgendes erkennen:

1895/96	in	acuten	Fällen	11,72 Proc.
	"	chron.	"	8,35 "
1896/97	"	acuten	"	12,5 "
	"	chron.	"	7,03 "
1897/98	"	acuten	"	11,87 "
	"	chron.	"	6,16 "
1898/99	"	acuten	"	11,51 "
	"	chron.	"	7,95 "

Somit ist die Zahl der operirten chronischen Fälle während dieser Zeit weit geringer als die Zahl der operirten acuten Fälle.

Da nun während dieser Zeit die chronischen Fälle mit Formalin behandelt wurden, so glaubt Lucae, dass diese Verminderung der Operationen an chronischen Fällen auf diese Formalinbehandlung zurückzuführen ist.

Die Anwendung geschah in der Weise, dass man einem Liter Wasser 15—20 Tropfen Formalin zusetzte und das erkrankte Ohr mit dieser Lösung ausspritzte.

Die Anschauungen, welche in der sich anschliessenden Discussion von verschiedenen Mitgliedern des Congresses ausgesprochen wurden, sind bereits im Bd. XLVII des Archivs berichtet. Zur Ergänzung dieses Berichtes füge ich die Jansen'schen Ausführungen an, welche im Autoreferat vorliegen.

Jansen-Berlin (Autoreferat).

Nach den erschöpfenden Ausführungen Politzer's bleibt nicht viel mehr zu sagen übrig. Eine durch die grössere oder geringere Erfahrung des Operateurs bedingte, oft von seinem Naturell abhängige Verschiedenheit in der Beurtheilung von nicht sehr augenfälligen oder anscheinend stürmischen Symptomen auf ihren wahren Werth, ist nicht ganz zu beseitigen. Im Allgemeinen haben wir aber eine feste Basis. So müssen wir selbstverständlich

Digitized by Google

operiren, wenn intrakranielle Complicationen drohen, und ich glaube constatiren zu können, dass hier die Meningitis serosa von den Vorrednern unerwähnt geblieben ist; ferner wenn Retentionserscheinungen im Antrum oder Warzenfortsatz vorlagen; die genügende Besprechung dieser habe ich bei Luc vermisst. Diese Symptome sind aber von grosser praktischer Wichtigkeit; dazu gehören unter anderem Kopfschmerzen, profuse Eiterung, Senkung der hinteren oberen Gehörgangswand, Labyrinthsymptome. Besonders die Senkung der hinteren oberen Gehörgangswand hat bekanntermaassen Bedeutung in dieser Richtung.

Die Differentialdiagnose zwischen Eiterung im Antrum und Warzenfortsatz sei im Wesentlichen nur von Bedeutung für die Fälle von Retentionserscheinungen. An den Sammelnamen chronischer Mittelohreiterung soll man sich nicht klammern bei der Besprechung der Indication zur Radicaloperation. Man soll die Eiterung möglichst genau localisiren, dann bekommt man schärfere Indicationen. So erfordert das Empyem der Tube die Radicaloperation; die auf die Paukenhöhle beschränkte Eiterung dagegen nicht, und die im Trommelfellabschnitt oder im hinteren Paukenhöhlenraum beschränkte Eiterung erheischt selbst bei noch so langer Dauer keine andere Behandlung als per vias naturales. Aber gerade bei der Localisation im hinteren Paukenraum finden wir die schwer heilbaren Fälle, deren Unheilbarkeit von Macewen betont wurde.

Die Eiterung im Warzenfortsatz ist nur durch Operation zu heilen und da sie zweifellos eine, wenn auch bisweilen sehr langsame Tendenz zur Ausbreitung besitzt, soll sie operirt werden. Die Antrumeiterung kann unter Umständen spontan ausheilen, nämlich bei kleinem hochgelegenen Antrum. Bei grossem und tief gelegenem Antrum wird aber im Allgemeinen Heilung auch nur durch Operation zu erzielen sein. Handelt es sich bei freiem Abfluss und Sklerosirung des Warzenfortsatzes um eine geringe Eiterung und geringe Schwellung der Schleimhaut, so liegt im Allgemeinen eine Gefahr nicht vor und man kann von einer Operation absehen. Es ist somit wichtig, Anhaltspunkte zu haben zur Bestimmung, ob die Eiterung im Antrum allein oder auch im Warzenfortsatz gelegen ist, oder aus einem grossen Antrum kommt. Ich habe hier natürlich nur die Fälle ohne augenfällige Zeichen von Retention im Auge.

Eine geringe, sich stets gleichbleibende Eiterung ohne Fötor und mit schleimigem Character von oben hinten her ohne Beschwerden, spricht für eine, auf das Antrum beschränkte Eiterung mit freiem Abfluss. Eine reichliche oder in der Menge ungleiche Eiterung weist dagegen auf eine Eiterung im Warzenfortsatz hin. Wenn Druckgefühl hinter dem Ohre oder im Hinterkopf oder Scheitel, Benommenheit im Kopf oder gar Kopfschmerzen hinzukommen, so gewinnt auch bei fehlender Druckempfindlichkeit die Localisation im Warzenfortsatz an Sicherheit, oder weist zum mindesten auf Drucksteigerung im Antrum hin. Noch mehr ist jene Localisation gesichert, wenn der Eiter eine dickballige Beschaffenheit aufweist, rein eitrig oder fötide ist. Oft ist es freilich schwer und nicht selten ganz unmöglich, zwischen beiden zu entscheiden; der Ausdruck „früh oder spät operiren" trifft nicht den Kern der Sache.

Sitzung am Mittwoch den 9. August Nachmittags.

Vorsitzender: Prof. A. Politzer.

12. Arthur Hartmann (Berlin). Die Anatomie des Sinus frontalis und der vorderen Siebbeinzellen. Mit Projection.

Die verschiedenen Formen der Stirnhöhle werden durch eine grosse Anzahl von Projectionsbildern, welche das allgemeine Interesse erwecken, veranschaulicht.

13. Aldren Turner (London). Ueber den Verlauf und die Verbindungen der Hörnervenfasern. Mit Projection.

14. Robert Dwyer Ioyce (Dublin). Die Topographie des N. facialis und deren Bedeutung für Warzenfortsatzoperationen.

Digitized by Google

Der Vortragende hat den Facialiscanal auf die Aussenseite des Schläfenbeins projicirt und die Entfernung desselben von mehreren Punkten der Oberfläche, welche bei der Eröffnung des Warzenfortsatzes in Betracht kommen, berechnet.

15. Katz (Berlin) demonstrirt eine Anzahl makroskopischer und mikroskopischer Präparate des Gehörorgans sowie mehrere chirurgische Instrumente für Ohr und Nase.

1. Stereoskopische Ansichten der Gegend des Foramen rotundum und der Membran des runden Fensters.

2. Mehrere stereoskopische Ansichten des gesammten durchsichtig gemachten Labyrinths, der Paukenhöhle und des Trommelfells.

3. Mikroskopische Präparate des Corti'schen Organs.

4. Makroskopische Präparate der Labyrinthwand.

16. Uchermann (Christiania). Ueber rheumatische Erkrankungen des Ohres.

Die bisher beschriebenen rheumatischen Affectionen des Ohres sind als Complication der Polyarthritis rheumatica acuta aufgetreten. Siehe Schwartze's Handbuch, Band I, pag. 544, Fälle von Ménière, Wolf und Moos. Diese Fälle werden durch einige andere vom Autor beobachtete Fälle ergänzt; auch werden Fälle, bei welchen die Complicationen von Seiten des Ohres im Anschlusse an chron. Rheumatismus entstanden waren, mitgetheilt. Es sind dies Fälle von Entzündungen des äusseren Ohres, des Mittelohres und Erkrankungen des Labyrinths.

Discussion: Hartmann.

Schlusswort: Uchermann.

Sitzung am Donnerstag den 10. August, Vormittags.

Vorsitzender: Prof. Grazzi.

E. Ménière (Paris). Die Behandlung der chronischen Eiterung des Kuppelraumes.

Der Vortrag wird in Abwesenheit des Autors verlesen.

17. Marcel Lermoyez (Paris). Ist die acute Mittelohreiterung eine contagiöse Krankheit?

Auf Grund klinischer Beobachtungen ist Lermoyez zu der Ueberzeugung gekommen, dass die acute Mittelohreiterung zu den contagiösen Krankheiten gehört. Zur Begründung dieser Anschauung werden einige Krankengeschichten und die einschlägigen Erfahrungen mehrerer Krankenhausärzte mitgetheilt. Folgerichtig kommt der Vortragende in seinen weiteren Darlegungen zu dem Schluss, dass man die an acuter Mittelohrentzündung leidenden Patienten, speciell die Kinder, isoliren soll.

18. E. I. Moure (Bordeaux). Ueber zwei otitische Grosshirnabscesse.

Fall 1. 50jähriger Patient mit linksseitiger chronischer Mittelohreiterung. Schmerzen in der Warzenfortsatzgegend seit 12—14 Tagen, seit vier Tagen Fieber, Kopfschmerzen und Delirien, seit zwei Tagen profuse Schweisse. Facialisparalyse auf der erkrankten Seite.

Radicaloperation, dabei der Sinus freigelegt; grosser Defect im Tegmen antri und tympani, Dura von Eiter und Granulationen bedeckt. Die Granulationen werden mit dem Löffel entfernt, der Subduralraum wird eröffnet. Tamponade.

Unmittelbar nach der Operation ist der Zustand des Kranken besser, vier Tage später Verschlimmerung, am 8. Tage nach der Operation Exitus letalis im Coma. Keine Autopsie.

Fall 2. 36jähriger Mann, an acuter Mittelohreiterung erkrankt. Am 7. Krankheitstage Kopfschmerzen, Schwindel, normale Temperatur, kein Erbrechen; im weiteren Verlaufe rechtsseitige Hemianopsie, amnestische Aphasie. Hirnabscess diagnosticirt.

Radicaloperation, Tegmen tympani nekrotisch, Meningen anscheinend gesund. Trepanation der Schläfenbeinschuppe, Dura incidirt, Schläfenlappen mit dem Bistouri explorirt, kein Eiter entleert, Blutung, Tamponade. Am

Digitized by Google

11. Tage nach der Operation ist der Verband in Folge Durchbruches des Abscesseiters nach aussen von Eiter durchtränkt, Drainage. Bis zum 20. Tage nach der Operation Wohlbefinden, am 22. Tage Exitus letalis im Coma.
Obduction: Keine pyogene Membran. Eiter im Seitenventrikel.
Discussion: Luc, Gradenigo, Heiman, Brieger, Lermoyez.

19. Edward Bradford Dench (New-York). Die operative Behandlung der Warzenfortsatzentzündung.

Während vor 10 Jahren die Warzenfortsatzoperationen in New-York selten waren, ist dieser Eingriff jetzt alltäglich. Ebenso wird dort die Hirnchirurgie wegen intrakranieller von Ohreiterungen ausgehender Complicationen von Ohrenärzten geübt. Die von Schwartze vor vielen Jahren aufgestellten Indicationen zur Eröffnung des Warzenfortsatzes haben noch heute Gültigkeit. Den Schluss bildet eine genaue Schilderung des Operationsverfahrens.
Discussion: Knapp.
Schlusswort: Dench.

20. Delie (Ypres, Belgien). Panotitis mit intrakranieller Complication. Operation. Exitus letalis. Autopsie.
40jährige Patientin mit einer seit lange bestehenden Neuralgie des rechten N. trigeminus. Complete Verschluss des rechten Gehörganges durch eine Exostose. Operation.
Einige Tage später Erscheinungen einer acuten Warzenfortsatzentzündung, Otorrhoe und Schwindel. Radicaloperation nach Stacke, Granulationen im Atticus. Mehrere Tage später Exitus letalis.
Obduction: Meningitis suppurativa.

JAN 23 1905

21. Arthur H. Cheatle (London). Der Sinus petro-squamosus, seine Anatomie und Bedeutung für die Pathologie. Mit Projection.
Siehe dieses Archiv. Bd. 47, S. 223.

Vorsitzender: E. J. Moure.

22. V. Grazzi (Florenz). Ueber eine neue Behandlungsmethode der chronischen catarrhalischen, durch Ohrerkrankungen complicirten Entzündungen des Pharynx.

Grazzi zeigt mikroskopische Präparate von der normalen und der bei Hyperplasie der Pharynxtonsille pathologisch veränderten Schleimhaut des Pharynx. Zur Behandlung der Schleimhaut verwendet er Metallsonden, die an ihrem stumpf abgebogenen Ende eine Gabel tragen, in welcher eine kleine Rolle befestigt ist. Das Instrument wird in den Pharynx eingeführt, mehr oder weniger kräftig gegen die Schleimhaut angedrückt und auf und ab bewegt. Die Methode wird als erfolgreich gerühmt, die Instrumente werden vorgelegt.

23. A. Malherbe (Paris). Ueber die chirurgische Behandlung des chronischen trockenen Mittelohrkatarrhs.

Malherbe schildert eine an 60 Patienten geübte Operation, welche er Évidement petro-mastoïdien nennt. Das Verfahren besteht darin, dass Malherbe nach Vorklappung der Ohrmuschel den oberen Abschnitt der hinteren Wand des knöchernen Gehörgangs mit Hammer und Meissel abträgt, von dem eröffneten Antrum aus den Aditus ad antrum und den Atticus freilegt und dann die Gehörknöchelchen mobilisirt. Der Vortragende will auf diese Weise Hörverbesserungen erzielt haben.
Discussion: Faraci, Suarez de Mendoza.
Schlusswort: Malherbe.

24. Avoledo (Mailand). Ascessi della Faccia.

In einem Falle sass eine Fistelöffnung bei einer Patientin am vorderen Masseterrand; das gleichseitige Ohr war mit chronischer Otitis media pur. (Polypen und Sequesterbildung) behaftet; nach Entfernung des Sequesters floss beim Ausspritzen des Ohres die Flüssigkeit reichlich durch die Fistelöffnung am Gesichte heraus. — In einem zweiten Falle handelte es sich um einen haselnussgrossen Abscess, ebenfalls am Masseterrande, bei einem Kinde. Da Pat. die Masern durchgemacht hatte, wurde der Abscess als eine nicht ungewöhnliche Folge des Exanthems angesehen und entsprechend behandelt;

Digitized by Google

nach Eröffnung des Abscesses floss die in denselben injicirte Flüssigkeit aus dem Ohre heraus. — Avoledo hebt hervor, dass in der Litteratur derlei Beobachtungen noch nicht bekannt waren, und dass diese einen neuen Beitrag für die Wichtigkeit der Ohruntersuchung geliefert haben (Morpurgo).

25. Louis Barr (Nizza) bespricht die Differentialdiagnose zwischen Furunculose des äussern Gehörganges und Abscess in den vorderen Warzenzellen.

1. Die Eiterungen sind bei beiden Erkrankungen verschieden.

2. Bei Furunculosis findet sich in der Regel frühzeitig Lymphangitis und periauriculäre Adenitis, bei Abscess in den vorderen Warzenzellen tritt dies entweder spät oder überhaupt gar nicht ein.

3. Bei Furunculosis verschwindet die retroauriculäre Vertiefung in Folge von Oedem, bei Abscess der vorderen Warzenzellen ist dies nicht der Fall.

4. Bei Abscess der vorderen Warzenzellen kann der pharyngeale Plexus in Folge von venöser Stauung sichtbar sein.

5. Bei Furunculosis sind die Schmerzen heftiger; bei Abscess der vorderen Warzenzellen wird bisweilen Facialisparese und Geschmackswahrnehmung auf der Zunge beobachtet.

6. Bei fehlender Temperatursteigerung spricht ein Missverhältniss zwischen Temperatur und Pulsfrequenz für Mastoiditis.

26. A. Costinu (Bukarest). Ueber die Erfolge von Hörübungen bei Taubstummen.

Der Erfolg der Hörübungen wird als befriedigend geschildert.

Discussion: Didsbury, Heiman, Grazzi, Garnault.

Sitzung am 11. August, Vormittags 10 Uhr.

Vorsitzender: Prof. Lucae.

27. A. Goldstein (St. Louis). Therapie der Paukenhöhlenschleimhaut

Der Autor empfiehlt bei chronischem Mittelohrkatarrh rectificirtes Petroleum durch den Tubencatheter in die Paukenhöhle einzuführen. Bei chronischer eiteriger Mittelohrentzündung ist die trockene Behandlung mit Insufflation eines antiseptischen Pulvers (Nosophen) an die Stelle der Ausspülungen vom äusseren Gehörgange aus vermittelst der Spritze zu setzen.

Discussion: Ledermann, Ballinger.

28. Theodor Heimann (Warschau). Ueber die primäre Entzündung des Warzenfortsatzes.

Der Autor kommt in seinen Ausführungen zu dem Schluss, dass es eine primäre Entzündung des Warzenfortsatzes nicht giebt.

29. P. Lacroix (Paris). Ueber Complicationen von Seiten des Ohres bei Ozaena.

Lacroix berichtet einen Fall von acuter eitriger Mittelohrentzündung. Da sich die Erkrankung des Ohres bei einer an Ozaena leidenden Patientin entwickelt hat, nennt er diese Complication „une ozène véritable de l'oreille". Ferner hat der Vortragende bei einzelnen an Ozaena Erkrankten chronischen Katarrh der Paukenhöhle gefunden, welchen er als „véritable otite chronique ozèneuse" bezeichnet.

30. Rutten (Namur, Belgien). Ueber einen Fall von Exostose des rechten Ohres.

Die Exostose wurde ohne Vorklappung der Muschel aus dem Gehörgange herausgemeisselt. Das entfernte Knochenstück war 15 mm lang und 12 mm dick.

31. Politzer (Wien). Ueber Extraction des Steigbügels mit Demonstration histologischer Präparate.

Referirt im Bd. 47 des Archivs. S. 223.

32. Ostmann (Marburg). Ueber die Heilerfolge der Vibrationsmassage bei chronischer Schwerhörigkeit (Autoreferat).

Ostmann berichtet über die Erfolge, die er mit der Vibrationsmassage des Schallleitungsapparates bei Schwerhörigen erzielt hat. Die Zahl der Massirten (4) ist allerdings sehr klein, doch lassen sich nach den bisherigen

Digitized by Google

Ergebnissen schon gewisse Punkte erkennen, deren Beachtung bei weiterer Fortführung der Untersuchungen nicht ohne Belang sein dürfte.

Die Methode der Anwendung bestand darin, dass mit dem elastisch betriebenen Massage-Apparat von Hirschmann, Berlin, bei 2 mm Kolbenverschiebung, 5—10 Minuten lang, so schnell massirt wurde, dass in jeder Minute circa 1000—1200 Luftwellen auf das Trommelfell geworfen wurden.

Der Effect einer derartigen, bei zwei Fällen je drei, bei zwei Fällen je einen Monat fortgesetzten Massage war verschieden, wie sich von vornherein nach der Verschiedenheit der pathologisch-anatomischen Veränderungen, die der chronischen Schwerhörigkeit zu Grunde lagen, erwarten liess. Fast einheitlich war dagegen die Beobachtung, dass durch die Massage die Hörstrecke nach unten erweitert wurde und zwar zum Theil erheblich. Die Heilresultate bei den einzelnen Fällen wurden in graphischer Darstellung vorgeführt.

Bei richtiger Indicationsstellung ist die Massage völlig schmerzlos; unangenehme Nebenerscheinungen wurden niemals beobachtet. Objectiv konnte nach lang ausgedehnter Massage eine ganz geringe Injection der Hammergriffgefässe festgestellt werden.

Als Indicationen ergeben sich:

1. Chronische Schwerhörigkeit in Folge chronisch hypertrophischen Mittelohrkatarrhs;

2. Nach abgelaufenen acuten Katarrhen und Entzündungen des Mittelohres zurückgebliebene Schwerhörigkeit.

Als Contraindicationen:

1. Alle acuten Entzündungen des Schallleitungsapparates;

2. Alle Erkrankungen des schallempfindenden Apparates;

3. Mittelohrerkrankungen mit erheblicher Verlagerung der Knöchelchenkette bei ausgedehnten Atrophien und Verwachsungen des Trommelfells. Derartige Fälle müssen wenigstens mit grosser Vorsicht massirt werden, wenn nicht eine Verschlechterung der Hörschärfe das Resultat der Bemühungen sein soll.

Die Mittheilung war als eine vorläufige anzusehen, die zur wissenschaftlichen Mitarbeit auffordern sollte.

Discussion siehe Bd. 47 dieses Archivs. S. 223 u. 224.

Schlusswort Ostmann: Ostmann weist gegenüber Lucae darauf hin, dass man nur bei unrichtiger Indicationsstellung aus unrichtiger Methode unangenehme Zufälle erleben würde, und betont nochmals, dass es sich nicht um eine Heilung aller bisher unheilbar Schwerhörigen handeln könne, sondern allein um einen streng wissenschaftlichen Versuch, den Werth der Vibrationsmassage für gewisse, bisher unheilbare Formen von Schwerhörigkeit festzustellen. Dieser Versuch, soweit er bisher gediehen ist, lässt erkennen, dass die Vibrationsmassage, so wie sie von mir geübt wird, in diesem oder jenem Falle Gutes zu leisten vermag, und deshalb haben wir das Recht und die Pflicht, weiter wissenschaftlich zu prüfen.

33. Eemann (Ghent). Ueber Ohrgeräusche bei Insufficienz der Semilunarklappen der Aorta.

34. Faraci (Palermo). Sulla possibilita di riaparire la Finestra ovale nei casi di anchilosis ossea dell' articolazione stapediovestibolare. Tyridanoisci-ovalis.

Bei Gelegenheiten seiner klinisch-experimentellen Untersuchungen über Stapedektomie dachte Faraci auch an die Möglichkeit bei obigem pathologischen Vorkommnisse, das knöcherne Hinderniss wegzuräumen. Er musste dabei an die von Politzer, Schwartze und anderen hervorgehobenen, möglichen üblen Folgen des Eindringens von Knochensplittern in den Vorhof (consecutive Labyrinth- und Hirnhautentzündung oder durch Instrumentenreizung verursachte Gleichgewichtsstörungen) denken. — Bei seinen Thieruntersuchungen, verfuhr Faraci so, dass ausser dem Steigbügel auch die Umrandung des ovalen Fensters entfernt wurde. Die Resultate dieser Versuche waren: 1. Bei strenger Vermeidung von Infection keine gefährlichen Erscheinungen, sei es entzündlicher Natur, sei es in dem Gleichgewicht; 2. Die in den Vorhof hineingelangenden Splitter werden unter

Digitized by Google

milden Reactionserscheinungen eingekapselt. Das vorgezeigte Präparat bot an der Stelle des fehlenden Steigbügels neugebildetes Bindegewebe; die Vorhofsmembranen normal; zwei eingekapselte Knochensplitter sassen nahe dem Fensterrande resp. an der inneren Vestibularwand. Das Thier (Kaninchen) bot während des Lebens (6 Monate) keine Gleichgewichtsstörungen, keine abnorme Kopfhaltung, hörte auch ziemlich gut; 3. Trotz dem, im Vergleiche zur Stapesextraction, bedeutenderen Eingriff bleibt die Gewebsneubildung, um den Stapes zu ersetzen, auf das Periost des Vorhofes und die Wände der Fensternische beschränkt und tritt an die Stelle des Steigbügels eine dünne Membran, die ein ausgezeichnetes Schallleitungsvermögen besitzt; 4. Auch das Hörvermögen gleicht jenem Grad, den man nach einfacher Extraction findet; 5. Unbestimmt bleibt ein Umstand, d. i. der Einfluss der Gewebsneubildung auf das Auftreten von subjectiven Geräuschen.

Gestützt auf diese Erfahrungen hat Faraci endlich folgenden Fall operirt:

Ein 15jähriges Mädchen litt seit der Kindheit an einem Ohrenfluss auf dem linken Ohre. In den letzten zwei Jahren steigerte sich das schon früher bestehende Ohrensausen und der Schwindel zu einem solchen Grade, dass die Patientin häufig das Bett nicht verlassen konnte. Kein erbliches Leiden, keine acuten fieberhaften Processe, keine Syphilis. Trommelfell fehlt gänzlich, Hammer nach innen gezogen, mit dem Promontorium verwachsen; Trommelhöhlenschleimhaut narbig degenerirt; langer Ambossfortsatz und Steigbügelschenkel fehlend; die ovale Fensternische durch und durch mit neugebildetem fibrösem Gewebe ausgefüllt, so zwar, dass es unbestimmt bleibt, ob die Steigbügelplatte vorhanden; Nische des runden Fensters ebenfalls durch dichtes Bindegewebe verengt; gegen den Aditus ad antrum spärliches eitriges Secret. Bei der electrischen Untersuchung, mit 8 M.-A., Reaction sowohl bei KaS als bei AnS; keine Reaction bei AnO und KaO. Reaction: Pfeifen auf wenige Secunden. — Die Gehöruntersuchung des kranken Ohres ergab: $C = 0$; $C^1 = {}^{10}/_{50}$ (Dauer); Uhr in Contact; Sprache geflüstert und im Conversationstone = 0; geschrieen, in unmittelbarer Nähe; Galton 4,7; Rinne negativ, Weber links. — Rechtes Ohr normal. — Operation: (24. November 1898) Extraction des Hammers zugleich mit dem knöchernverwachsenen Amboss; mit einer eigenen Knochenzange, Resection der äusseren Atticuswand, Ausräumung des mit Granulationen gefüllten Antrums; die Wände mit 10 % Salzsäure betupft. — Die nunmehr eruirte Steigbügelplatte lässt sich nicht bewegen; es wird in dieselbe ein Loch gebohrt. — Pat. vertrug sehr gut den Eingriff; keine schweren Erscheinungen, nur leichter Schwindel eine halbe Stunde lang. Hörvermögen gleich nach der Operation: Uhr = ${}^{30}/_{200}$, Flüstersprache = 40 cm; Conversationssprache = 3 m; Galton 4,2; $C = {}^{20}/_{50}$. Am 12. December 1898: Uhr = 3 cm; $C = {}^{10}/_{50}$, $C' = {}^{15}/_{50}$; Galton = 4,0; Flüstersprache = 5 cm; Conversationssprache = 1 m; Geräusche und Schwindel weniger heftig. Am 15. Januar 1899: Flüstersprache = 3 m; Uhr = ${}^{40}/_{200}$; $C = {}^{70}/_{50}$, $C' = {}^{10}/_{50}$; Galton = 4,0. Keine Secretion. — Am 1. Juni 1899: Gehör wie das letzte Mal; keine Geräusche, kein Schwindel. — Faraci hält die Operation für berechtigt in allen Fällen, wo die Perceptionsorgane erhalten sind und die Stapedektomie nicht ausführbar ist (Morpurgo).

35. Fischenich (Wiesbaden). Ueber die Behandlung der katarrhalischen Adhaesivprocesse im Mittelohre mittelst intratympanaler Pilocarpininjectionen.

Der Vortragende bezeichnet das Pilocarpin als ein hervorragendes Mittel bei der Behandlung der chronischen Adhaesivprocesse im Mittelohre — sei es mit, sei es ohne Labyrinthbetheiligung. Im Verlaufe der Darlegungen kommt Fischenich zu folgenden Sätzen: 1. Es wird bei einer einmaligen Pilocarpincur ein gewisses Maximum von Hörschärfe gewonnen. 2. Dieses Maximum kann bei einer wiederholten Behandlung später überschritten werden. 3. Das nach dem Ende der Behandlung zu verzeichnende Hörresultat ist meist nicht das definitive; „die Wirksamkeit des Mittels muss ich insofern als eine cumulative bezeichnen, als auch nach Beendigung der localen Behandlung eine weitere Besserung der Hörkraft stattfindet.

Digitized by Google

Im Allgemeinen wird man sich die Wirkung des Mittels auf das Mittelohr so erklären müssen, dass es durch die immer wiederkehrende Hyperaemie zur Lockerung des starren Gewebes kommt, sowie zur Erweichung und Durchfeuchtung der Adhaesionen, wodurch der Leitungsapparat wieder schwingungsfähiger wird."

Discussion: Gradenigo.

36. Mink (Zwolle, Holland). Pneumomassage unter hohem Druck.

Mink hat bei einer kleinen Anzahl von Patienten mit nicht zu weit vorgeschrittener Sklerose „erfreuliche Resultate" erzielt.

Discussion: Chevalier Jackson.

37. G. Nuvoli (Rom). Ueber die pneumatische Behandlung der Ohrerkrankungen.

„Die Erfahrung wird lehren, dass man mit dieser Methode bei vielen Fällen etwas nützt, bei anderen Fällen keinen oder nur geringen Erfolg erzielt."

38. Sargent Snow (Syracus). Die Prognose des chronischen Mittelohrkatarrhs im 20. Jahrhundert.

Die Prognose des Leidens ist nicht so ungünstig wie man vielleicht annimmt. Bei der Behandlung der Kranken ist Werth zu legen 1. auf die Behandlung der Nase, 2. auf die Allgemeinbehandlung, 3. auf eine sachgemässe, von Zeit zu Zeit auszuführende locale Behandlung.

Discussion: Lewis Taylor, C. R. Holmes.

39. Garnault (Paris). Ueber die Mobilisirung und Extraction des Steigbügels.

Der Autor hat 107 Fälle operirt. Der Steigbügel wird in der Weise zugänglich gemacht, dass die häutige Gehörgangsauskleidung abgelöst und die laterale Atticuswand mit der hinteren knöchernen Gehörgangswand abgetragen wird. Zwei erfolgreiche Fälle werden berichtet. In Betreff der Resultate bei anderen Fällen wird erwähnt, dass bei einer Anzahl Operirter der Erfolg insofern günstig war, als das Hörvermögen sich besserte und die Geräusche verschwanden, bei anderen Fällen jedoch nur ein mässiger Erfolg erzielt wurde.

40. Georges Laurens (Paris).

Ein Fall von Thrombose des Sinus transversus mit Kleinhirnabscess im Anschlusse an eine chronische eitrige Mittelohrentzündung. Nach Unterbindung der Jugularis Sinus eröffnet. Gross- und Kleinhirn explorirt. Tödtlicher Ausgang. Autopsie: Kleinhirnabscess.

Schlusssitzung am 11. August, Nachmittags 3 Uhr.

Digitized by Google

VI.

Wissenschaftliche Rundschau.

1.

Karl L. Schaefer, Eine neue Erklärung der subjectiven Combinationstöne auf Grund der Helmholtz'schen Resonanzhypothese. Pflüger's Arch. f. d. ges. Physiologie. Bd. LXXVIII.

Verfasser polemisirt zunächst gegen die von Koenig unter dem Namen „Stosstöne" beschriebene neue Kategorie von Tönen. Diese Stosstöne seien nichts anderes als Differenztöne, welche entweder von den beiden Primärtönen selbst oder von deren Obertönen oder von einem der Primärtöne und einem Obertone des anderen gebildet werden. Weiterhin sei auch bei der Beurtheilung der „Unterbrechungstöne" die grösste Vorsicht geboten.

Der im zweiten Abschnitte dieser Arbeit unternommene Versuch Sch's., die objective Entstehung subjectiver Combinationstöne im Labyrinthe zu erklären, muss im Originale nachgelesen werden. Verfasser stellt sich hierbei auf den Boden der neuerdings ja vielfach angefochtenen Helmholtz'schen Hypothese. Matte.

2.

Guye, Twee Mastoid-Operaties. Ned. Tijdschrift voor Geneeskunde. 1900. Deel II. No. 4.

Mittheilung zweier Fälle von Mastoidoperationen, welche wegen ihres alltäglichen Vorkommens nicht referirt zu werden brauchen. Grunert.

3.

Derselbe, Sur quelques détails anatomiques concernant l'étiologie de la mastoidite de Bezold. Amsterdam, Roeloffzen-Hübner en van Santen. 1900.

Verfasser weist auf die zuerst von deutschen Ohrenärzten hervorgehobene Bedeutung von Resten der Fissura petro-squamosa für das Zustandekommen von tiefen Senkungsabscessen im Anschluss an Mastoiditis hin. Hervorzuheben ist, dass der Amsterdamer Anatom Bolk unter 420 Schädeln des Amsterdamer anatomischen Museums im Ganzen in 7 Proc. der Fälle Ueberbleibsel jener Sutur feststellen konnte, während Kirchner dieselben in 23 Proc. der Fälle (300 Schädel), Kiesselbach sie aber nur in 3,4 Proc. der Fälle (174 Schädel) nachweisen konnte. Verfasser giebt die Beschreibung und Abbildung zweier einschlägiger anatomischer Präparate, von denen er das eine bei der Operation gewonnen. Die dazu gehörige Krankengeschichte, welche er mittheilt, betrifft einen alltäglichen Fall. Die Bezeichnung „Mastoidite de Bezold" ist im Lichte der historischen Wahrheit nicht haltbar; wenn es auch vielfach üblich geworden ist, diese Bezeichnung für eine lange vor Bezold bekannte und beschriebene Erkrankungsform zu gebrauchen, so giebt dieser Usus oder vielmehr Abusus jener Bezeichnung doch nicht das Recht der Nachahmung. Grunert.

4.

Guye, On Agoraphobia in Relation to Ear Disease. The Laryngoscope, St. Louis April 1899.

Nachdem er die einschlägige Literatur zusammengestellt, berichtet Verfasser über einen von ihm beobachteten Fall von Agoraphobie bei einer

Digitized by Google

33jährigen, an chronischem Katarrh und später auch an Ménière'schen Symptomen leidenden Dame, desgleichen kurz über einen bald seiner Beobachtung entzogenen zweiten einschlägigen Fall. So beherzigenswerth die Mahnung des Verfassers ist, in Fällen von Platzfurcht das Ohr zu untersuchen, so muss dieser Mahnung die Aufforderung hinzugefügt werden, eine genaue Functionsprüfung vorzunehmen, um die noch offene Frage entscheiden zu können, ob die bei Ohrkranken auftretende Agoraphobie nicht vielleicht eine besondere Form des Labyrinthschwindels ist. Die Krankengeschichten des Verfassers lassen uns leider über den Zustand des Ohrlabyrinths in den beiden von ihm mitgetheilten Fällen völlig im Unklaren. Grunert.

5.

W. M. Tschekan, Chronischer Abscess im linken Parietallappen. Zwei Trepanationen. Chirurgija, Jan. 1900. Moskau.

Ein 35 Jahre alter Bauer wird in comatösem Zustand ins Krankenhaus aufgenommen.

26. Aug. 1898. Status: Paralyse der unteren Zweige des rechten Nervus facialis, der rechten oberen und unteren Extremität. Linksseitige Ohreiterung. Ueber dem linken Warzenfortsatz ausgebreitete Schwellung, die bis auf das Schläfenbein, das Scheitelbein und den Hals reicht. Processus und geschwollene Umgebung sehr empfindlich, beim Drücken jedesmal Zucken des linken Nervus facialis. Auf dem linken Proc. mastoid. mit dem Knochen verwachsene Narbe. Temperatur normal. Puls 72. Obstipation. Patient lässt den Harn unter sich gehen.

Anamnese: Vor 1 Jahr 8 Monaten erhielt Patient Hiebe mit einem Knüttel auf den Kopf, seit der Zeit Kopfschmerzen und Krämpfe. Patient ist schon lange vor der Erkrankung auf dem linken Ohr schwerhörig gewesen. Die Ohreiterung jedoch soll kurz vor dem Eintritt ins Krankenhaus aufgetreten sein. 5 Tage nach der Aufnahme Bildung eines Abscesses unter der Galea aponeurotica in der Gegend des linken Tuber parietale. Eröffnung — stinkender Eiter. Nach ganz vorübergehender Besserung der Ohreiterung und des Bewusstseins Zunahme der bisherigen Symptome, Cheyne-Stoke'sches Athmen. Puls schwach, frequent, unregelmässig, bis 120. Ohreiterung reichlich, während aus der Eröffnungsstelle des Abscesses täglich nur wenig Tropfen fliessen.

12. Sept. Trepanation an der Stelle des Abscesses, die auch die Stelle des Traumas ist, wie mehrere kleinere Narben beweisen. Diesen Narben entsprechend befinden sich im papierdünnen Knochen zwei Fissuren. Unter dem Knochen ein Esslöffel stinkenden Eiters. Einstich in die nicht pulsirende Gehirnsubstanz resultatlos. Nach der Operation kehrt das Bewusstsein wieder. Lähmungen gehen zurück. Ohreiterung sistirt.

28. Sept Von Neuem täglich zunehmende Verschlechterung. Aphasie. Kopfschmerzen (reisst den Verband vom Kopf). Bewusstlosigkeit. Pupillen ungleich. Delirien. Nunmehr Trepanation an zwei Stellen, eine über den Centralwindungen (motorische Centren der Hand und der unteren Zweige des Nervus fac.) resultatlos, daher zweite über dem hinteren Theil des Gyrus temporalis I sinister. Desgleichen negativer Erfolg. Hierauf sehr wechselndes Befinden. Anhaltende Besserung erst nach Eintritt eines sehr reichlichen Eiterabflusses aus der ersten Trepanationsöffnung, gleichzeitig mit diesem hört die Eiterung aus dem linken Ohr auf.

11. Jan. 1899. Circa 4 Wochen nach dem Aufhören der Eiterung aus dem linken Ohr, acute Eiterung aus dem bisher gesunden rechten. Zeitlich hiermit zusammenfallend, Aufhören der Eiterung aus der ersten Trepanationsöffnung. Beginn der Vernarbung. Vollständiger Zurückgang sämmtlicher Lähmungserscheinungen und befriedigendes Befinden bis auf Schwerhörigkeit beiderseits und Eiterung rechts.

13. Februar 1899. Patient verlässt das Krankenhaus. Nach 5 Monaten Exitus im fernen Heimathsdorf. Näheres unbekannt.

Aus den epikritischen Bemerkungen des Verfassers geht hervor, dass er selbst die Unzulänglichkeit seiner chirurgischen Eingriffe fühlte, trotzdem ist

Digitized by Google

er nicht darauf verfallen, das Ohr und den Proc. mastoid. in Angriff zu nehmen. Er glaubt, sich auf die Anamnese berufend, dass die Ohreiterung einen durch die Paukenhöhle gewählten Ausweg des vom Trauma herrührenden Gehirnabsesses darstellt. Ja, er hält die zum Schluss rechts aufgetretene Ohreiterung eventuell für ein ähnliches Erzeugniss. de Forestier-Libau.

6.

S. von Stein, Ungefährliche Schädeltrepanation mit Hülfe eines neuen korbartigen Protektors und eines neuen geknöpften Bohrers. Ebenda.

Um beim Trepaniren mit dem Drillbohrer nicht plötzlich durchzufahren, setzt Stein an diesen einen konischen, verstellbaren Korb an, unter welchem die scharfe Spitze nur wenige Millimeter hervorsieht. Um dann beim Weiterbohren die Dura zu schonen, wird ein Bohrer, der am Ende der Schneide einen stumpfen Knopf trägt, empfohlen. de Forestier-Libau.

7.

S. von Stein u. A. Losseff, Ein Fall von ausgedehntem subperiostalem und extraduralem Abscess (Pachymeningitis externa purulenta). Trepanation. Heilung. Chirurgija. März 1900. Moskau

32 Jahre alte Patientin, Gravida im 7. Monat, leidet seit 1 Jahr an hin und wieder auftretenden Schmerzen im rechten Ohr. Circa 2 Monate vor Aufnahme in die Klinik trat allmählig eine sehr schmerzhafte Schwellung der rechten Kopfhälfte auf. Dieselbe ist teigig und deutlich fluctuirend. Bisher kein Ausfluss aus dem Ohr. Schlitzförmige Stenose des Gehörgangs. Was vom Trommelfell sichtbar, ist vorgewölbt und trübe. Temperatur und Puls normal. Hörprüfung: Lateralisat. nach rechts, Rinne negativ, Flüstern wird garnicht gehört. Bei Paracentese wenig serösen Eiters. Typische Aufmeisselung. Nach Eröffnung der Haut entleert sich im Strahl $^1/_2$ Bierglas dicken Eiters. Warzenfortsatz ganz erfüllt mit Granulationen und Eiter. Dura mit Granulationen bedeckt. In 2 weiteren Operationen Erweiterung der Oeffnung im Knochen bis auf 7,5 cm Länge und 1,5—3 cm Breite, da Dura in dieser Ausdehnung von Granulationen bedeckt ist. Nach circa 2 Monaten Heilung. Vorher noch eine durch Osteophlebitis hervorgerufene Gelenkmetastase. Gehör sehr gebessert.

Bemerkenswerth, dass sich der grosse Defect ohne störende Folgen durch spontane Regeneration des Knochens deckte. Die Anfangs weiche, nachgiebige Narbe wurde zum Schluss knochenhart. Trotzdem räth Stein, um eine sehr umfangreiche Entfernung des Knochens mit ihren event. unangenehmen Folgen zu vermeiden an, mehrere neben einander liegende, nur durch schmale Knochensepta getrennte Löcher herauszubohren, was bei Anwendung seines neuen Protectors ganz ungefährlich sein soll. Von diesen Löchern aus kann dann die Dura in dem ganzen Umfang der Erkrankung von Granulationen gereinigt werden, auch kann durch diesen so gefensterten Knochen der Eiter bequem abfliessen. An die Krankengeschichte schliesst sich eine sehr fleissig zusammengestellte Quellenangabe in Auszügen und eine hauptsächlich die Arbeiten von Grunert und E. Hoffmann referirende Bearbeitung über die extraduralen Abscesse. de Forestier-Libau.

8.

L. von Stein, Das Phenosalyl bei der tuberculösen Laryngitis sowie bei einigen Erkrankungen des Ohres, der Nase und des Halses. Medicinskoje obosrenije. Juli 1900. Moskau.

Ein stark antiseptisches Gemenge aus Carbol-Salicyl- und Milchsäure — das Phenosalyl-, welches sich Stein bei der Tuberculose des Larynx äusserst

Digitized by Google

gut bewährt hat, scheint auf Ohreiterungen keinen hervorragend günstigen Einfluss zu haben. de Forestier-Libau.

9.

Schmitz, Ein Fall von otogener directer Thrombose des Bulbus venae jugul., ohne eine solche des Sinus transvers. (Aus den Protokollen des deutschen ärztlichen Vereins zu St. Petersburg. St. Petersburger med. Wochenschr. N. 27. 1900).

Einjähriger Knabe wird moribund in die Ambulanz gebracht. Athmung erschwert, mit lautem inspiratorischem Stenosengeräusch. Aeltere Ohreiterung links. Dicht unter dem Proc. mastoid. seit 10 Tagen hühnereigrosser Tumor. In der Tiefe Fluctuation. Diagnose: Retropharyngealer Abscess. Incision vom Phargnx ergiebt keinen Eiter (obwohl auch hier Fluctuation) sondern Coagula und flüssiges Blut. Athmung stockt plötzlich, trotz Tracheotomie etc. Exitus. Section: Grosses Drüsenpacket auf der Carotis, um dasselbe herum bildet das Gewebe eine Höhle, die mit einem grossen Hämatom durch einen engen Gang communicirt. Hinter der Tonsille ist diese Hämatomhöhle während des Lebens mit dem Messer eröffnet. In der Höhle liegt die vordere Wand des Bulbus jug. entblösst vor. Der Bulbus communicirt durch eine Oeffnung mit der Hämatomhöhle, nach oben zu ist er erfüllt von einem grossen eitrig zerfliessenden Thrombus. Ein gleicher Thrombus ist im Sinus petrosus inferior sin. Alle übrigen Sinus sind frei. Schmitz meint, dass die Infection hier vom Boden der Paukenhöhle durch die Canaliculi carotici mit Umgehung des Sinus transvers. zum Foramen jugulare gewandert ist. Der Sinus petrosus infer. ist offenbar secundär von der Vena jugul. aus thrombosirt.
de Forestier-Libau.

10.

J. Luri, Von den traumatischen Läsionen des Trommelfells. Wojenna-medizinski shurnal. Juli 1900. St. Petersburg.

In der russischen Armee kommen auf 1000 Soldaten 7—8 Ohrenkranke, auf 1000 kranke Soldaten 21,3 ohrenkranke. Unter 1000 Todesfällen waren nach dieser Statistik, die 5 Jahre umfasst, 10,3 an Ohrenleiden Gestorbene. (Letztere Zahl jedoch nicht genau.) Unter anderen stellt Luri ferner einige diagnostische Merkmale der Selbstverletzungen des Trommelfells zusammen. 1. Eine durch Selbstverletzung herbeigeführte Perforation des Trommelfells befindet sich meist in der hinteren Trommelfellhälfte. 2. Hierbei sind meistens die Gehörgangswände mit verletzt. Das erklärt sich daraus, dass das Instrument nur tastend vorwärts bewegt wird, und ein Hängenbleiben an den Wänden des Gehörgangs mit einer Verletzung derselben dann kaum zu vermeiden ist. 3. Häufig kommen beim absichtlichen Verletzen des Gehörorgans zugleich mit dem Perforiren des Trommelfells Verwundungen der Paukenhöhle vor. de Forestier-Libau.

11.

W. Simonowitsch, Extraduraler Abscess und Septicopyämie bei Otitis media purul. acuta. Ebenda.

Soldat. Acute Eiterung links nach Influenza. Kopfschmerz. Keine Druckempfindlichkeit des Proc. mastoid. Links entlang der V. jugularis Reihe geschwellter Lymphdrüsen und Schmerz. Hohes Fieber. 14 Schüttelfröste. Pyämische Metastasen. Typische Aufmeisselung, kein Eiter im Antrum. Keine Aenderung. Nach 3 Wochen Exitus. Krankheitsdauer 6 Wochen. Section: Absc. extraduralis in Fossa sigmoidea sin. Periphlebitis Sinus transvers. Thrombophlebitis venae mast. sin. etc. de Forestier-Libau.

Digitized by Google

12.

L. Einiss, Zur Aetiologie und Prophylaxis der chronischen Entzündung des Mittelohres. Jesbenedelnik N. 28. 1900. St. Petersburg.

Einiss empfiehlt das 10 Proc. Carbolglycerin zu prophylaktischen Einträufelungen in den Gehörgang bei sämmtlichen mit Erkrankungen der Nase, des Rachens einhergehenden Infectionskrankheiten. Bedingung ist, dass es rechtzeitig, ja vom Beginn der Krankheit bevor noch irgend welche Zeichen einer Ohraffection wahrnehmbar sind, mehrmals täglich bis zum vollständigen Schwinden der Nasen- und Rachenerscheinungen angewandt wird. Nach Einiss Erfahrungen an vielen Fällen von Scharlach, Masern, Influenza ist hierdurch eine complicirende Otitis media zu vermeiden.

de Forestier-Libau.

13.

Vergauth, Ueber einen Fall von transitorischer reiner Worttaubheit. Deutsche Zeitschrift für Nervenheilkunde Bd. XII.

Verfasser kommt zu dem Resultat, dass das primäre cerebrale Substrat der reinen Worttaubheit nicht eine Unterbrechung der subcorticalen Hörbahn im Mark des linken Schläfenlappens ist; dass vielmehr eine einfache Atrophie der ersten Schläfenwindungen — wahrscheinlich beider Hemisphären — als anatomische Grundlage genügt, um beim Hinzutreten eines secundären (circulatorischen, toxischen, functionellen) Momentes die reine Worttaubheit zu bedingen. Der vom Verfasser mitgetheilte Fall hat ein rein neurologisches Interesse. Wir verweisen nur desshalb auf diese Schrift, weil in derselben die in der Literatur aufgetretene Frage einer eventuellen Beziehung von Erkrankungen des peripheren Gehörorganes zur Worttaubheit erörtert worden ist.

Grunert.

14.

Hartmann, Die Einwirkung der Otitis media der Säuglinge auf den Verdauungsapparat. Zeitschrift für Ohrenheilkunde. XXXIV. 1. Seite 1.

Verfasser bestätigt durch seine Untersuchungen (auf der Berliner Universitätskinderklinik, in Gemeinschaft mit Finkelstein) die ungewöhnlich grosse Disposition der Säuglinge für Ohrerkrankungen und hebt des Weiteren hervor, dass, wie jede Eiterbildung oder jeder entzündliche Process im kindlichen Lebensalter, auch die Otitis zu Verdauungsstörungen Veranlassung geben kann. Letztere treten gleichzeitig mit der Temperaturerhöhung und der Nachweisbarkeit von Exsudat im Mittelohre auf, haben sofort eine Gewichtsabnahme im Gefolge und verschwinden schnell wieder, bezw. machen einer Gewichtszunahme Platz, wenn das Paukenhöhlenexsudat durch die Paracentese entleert wird. Die Durchfälle können bei schweren Formen selbst einen choleraartigen Character annehmen. Gesellt sich eine acute fieberhafte Otitis secundär zu Darmerkrankungen hinzu, so vermag sie die Symptome allgemeiner Natur zu steigern und durch Herabsetzung der Widerstandsfähigkeit das Darmleiden zu verschlimmern, ruft Recidive hervor oder verzögert auch nur die Heilung. Ob eine schleichende, nur otoskopisch festzustellende Otitis geeignet ist, chronische Atrophie zu erklären, muss durch weitere Untersuchungen festgestellt werden. Die Diagnose der Säuglingsotitis wird häufig durch Verunreinigungen im Gehörgang erschwert, Schuppen, ein das Trommelfell verdeckendes Häutchen, welche man am besten auf trockenem Wege entfernt. In zweifelhaften Fällen ist eine Probepunction gestattet. Die Therapie ist in demselben Sinne wie bei Erwachsenen zu leiten, vor allem bei acuten Erscheinungen (Unruhe, Schmerz, Fieber, Gewichtsabnahme) Paracentese des Trommelfells, ebenso auch in weniger acuten Fällen bei zögernder Rückbildung, ausserdem Sorge für Erhaltung und Hebung des Kräftezustandes und Behandlung begleitender Nasenkatarrhe. Blau.

Digitized by Google

15.

Körner, Beitrag zur Kenntniss der Wirkung des Küstenklimas und der Seebäder auf Ohrkrankheiten und auf die Hyperplasie der Rachenmandel. Ebenda S. 21.

Die Untersuchungen erstreckten sich auf 144 Kinder im Alter von 4 bis 15 Jahren. Als Resultat einer sechswöchigen Seebadecur in Gross-Müritz an der Ostsee ergab sich: Rachenmandelhyperplasie 46 mal (13 sehr gross, 15 gross, 18 mässig) durchschnittliche Gewichtszunahme von 1741—2142 g gegenüber 2183 g bei Kindern ohne Hyperplasie; starke Einziehungen der Trommelfelle 24 mal, unverändert geblieben, keine Entzündung hinzugetreten; geringe Einziehungen 2 mal stark geworden; Trommelfellnarben 7 mal, 1 mal schmerzlose Eiterung mit Durchbruch der Narbe; trockene Trommelfellperforationen 3 mal, keine Eiterung hinzugetreten, 1 mal geschlossen; Paukenhöhleneiterungen 6 mal (nur mit einigen Ausspülungen behandelt), 2 mal unverändert, 4 mal sistirt, darunter 2 mal Perforation geschlossen; starke Trübung des Stratum cutaneum 1 mal, nach 27 Seebädern vollkommen aufgehellt. Ohrfurunkel sind bei keinem der Kinder aufgetreten. Blau.

16.

Körner, Zur Technik der Kieferhöhlenpunction. Ebenda S. 24.

Verfasser beschreibt einen Troicart, welcher infolge von Verbindung mit einem seitlichen Ansatzstück den Vortheil bietet, dass man der diagnostischen Aspirationspunction der Kieferhöhle vom unteren Nasengange aus sogleich die Probedurchspülung und, wo erwünscht, auch die therapeutische Auswaschung nachfolgen lassen kann. Das Instrument ist käuflich bei Pfau, Berlin, Dorotheenstrasse 67. Blau.

17.

Joël, Zur Lehre von dem angeborenen Choanalverschluss. Ebenda S. 25.

Es handelte sich bei der 22jährigen Patientin um einen einseitigen, vollständigen, gemischten Verschluss der (linken) Choane. Vom Nasenrachenraum gesehen erschien letztere wie durch einen rothen Vorhang abgeschlossen, der fast durchweg im Niveau ihrer Ränder gelegen war und in der Mitte eine rundliche, etwas gelblich verfärbte, mehr sehnig glänzende Stelle aufwies. Die Consistenz war eine weiche, nur ganz am Boden der Nase knöchern. Daneben Abflachung der entsprechenden Gesichtshälfte, Hochstand des Gaumens, aber ohne Andeutung einer γförmigen Knickung des vorderen Kieferastes. Die Therapie bestand in galvanischer Durchtrennung des membranösen Theiles des Verschlusses und nachheriger Tamponade mit langen Gazestreifen. Es wurde etwa in Höhe des mittleren Nasenganges eine längsovale, 2:1 cm messende Oeffnung erzielt, die noch nach beinahe 2 Jahren unverändert geblieben war. Blau.

18.

Ole B. Bull, Von der Anwendung der Chlorwasserstoffsäure bei Knochenaffectionen an den Wänden des Cavum tympani und Meatus osseus. Ebenda S. 29.

In Uebereinstimmung mit seinen früheren Beobachtungen [1]) empfiehlt Verfasser auch neuerdings die Behandlung von Knochenaffectionen in Paukenhöhle und Gehörgang mit Hilfe von Säuren, besonders Chlorwasserstoffsäure. Ein mit einer 4 proc. Lösung getränkter Wattebausch wird gegen die kranke Stelle gedrückt bezw. in eine vorhandene Oeffnung (Rec. epitympanicus) eingeführt und bis zum folgenden Tage liegen gelassen. Die nächste Application wird gewöhnlich erst nach Ablauf einer Woche vorgenommen. Am günstigsten zeigt sich die Wirkung, wenn die Säure direct mit der erkrankten

1) Vgl. Archiv. Bd. XXX. S. 307.

Digitized by Google

Knochenpartie in Berührung kommen kann, während Decalcinirung und Resorption bedeutend langsamer vor sich gehen, wo jene noch grösstentheils von Haut oder Schleimhaut bedeckt ist. Das Hauptanwendungsgebiet der Methode sind die Fälle mit Affection der Wände des Cavum tympani, einschliesslich der lateralen Wand des Recessus epitympanicus, sowie des hinteren oberen Theiles des Gehörganges. Für Caries der Gehörknöchelchen passt die Salzsäurebehandlung nicht, auch im äusseren Theile des Meatus wird sie schlechter vertragen und sollte jedenfalls nicht bei umfangreicheren Necrosen verwendet werden. In zweifelhaften Fällen vermag die Benutzung der Säuren manchmal zur Entdeckung eines sonst unerkannt gebliebenen Knochenleidens zu führen. Es schwillt nämlich die kranke Knochenpartie unter Einwirkung der Säure bedeutend an; steht die angegriffene Partie mit gesunder Knochenmasse in Verbindung, so wird die Geschwulst, die weisslicher Farbe ist, vascularisirt und zeigt auf Nadelstiche Blutflecke; dieses geschieht aber nicht, wenn ein Sequester vorliegt. Das Verhältniss der unter der Salzsäurebehandlung ganz sicher constatirten dauernden Heilungen wird auf 37 Proc. angegeben. Blau.

19.

Eulenstein, Bewegliches, spongiöses Osteom des knorpeligen Theiles des äusseren Gehörgangs. Ebenda S. 40.

Bei dem 36 Jahre alten Patienten war der Gehörgang rechts durch einen kugeligen, von normaler Epidermis überkleideten, bei Berührung schmerzhaften und sich knochenhart anfühlenden Tumor verschlossen, der nur nach hinten oben einen feinen Spalt freiliess. Eine spätere Untersuchung zeigte, dass die Geschwulst beweglich war und sich mittelst der in den Spalt eingeführten Sonde in engen Grenzen nach verschiedenen Richtungen hin- und herwälzen liess. Abtragung in der Narkose mit der kalten Schlinge; glatter Heilungsverlauf; keine sonstigen Veränderungen im Ohre. Die entfernte Geschwulst hatte den Umfang einer grossen Erbse und entsprang von der vorderen unteren Wand des knorpeligen Gehörganges ohne eigentlichen Stiel, vielmehr der Haut in einer Ausdehnung von 4 mm direct aufsitzend. Auf dem Durchschnitt bot sie das Bild spongiösen, markhaltigen Knochens, mikroskopisch erwies sie sich als eine typische, mit schleimigem Knochenmark versehene Exostose, deren unregelmässig eingelagerte Knochenbälkchen aber nur bis in die Nähe der Ansatzstelle herangingen, nicht etwa diese durchsetzten. Es ist daher die Bezeichnung „Osteom" für die Geschwulst gerechtfertigt. Blau.

20.

Teichmann, Ein Beitrag zur Diplacusis. Ebenda S. 44.

Verfasser, vollkommen ohrgesund, hat an sich selbst, als er viel mit Stimmgabeluntersuchungen beschäftigt war, eine Diplacusis monauralis beobachtet. Liess er die Stimmgabel c^4 vor dem Ohre erklingen, so gesellte sich einige Secunden vor dem Erlöschen des Tones ein zweiter Ton hinzu, welcher a^3, also der tieferen kleinen Terz entsprach. Mit zunehmender Stärke des Anschlages verlängerte sich der Zeitraum bis zum Auftreten des zweiten Tones, letzterer war übrigens viel schwächer als der objective Ton, setzte fast plötzlich unter leisem Schwirren ein und verklang allmählich mit dem anderen Tone. Die Erscheinung ist beiderseits vorhanden, währt schon länger als ein Jahr und ist in ihrer Intensität abhängig von dem jeweiligen Zustande des Nervensystems. Andere Stimmgabeln rufen sie nicht hervor, nur beim Abklingen von fis^4 wird gegen Ende hin ein schwirrendes Geräusch von schwer bestimmbarer Tonhöhe bemerklich. Die Ursache der Diplacusis monauralis verlegt Verfasser mit Gradenigo sowohl in das Labyrinth als in die Gehirncentren und sieht sie in einer abnormen Steigerung physiologischer Vorgänge (Reizübertragung, Gewohnheit der Consonanz). Dass aber die Diplacusis, wenngleich zuletzt immer central ausgelöst, auch durch periphere Affectionen hervorgerufen werden kann, beweist eine weitere vom

Digitized by Google

Verfasser an sich selbst gemachte Erfahrung, indem derselbe nämlich unmittelbar nach der Einwirkung von Zugluft rechterseits Ohrenklingen und Schwerhörigkeit bekam, dem Untersuchungsbefunde nach offenbar eine combinirte Affection des mittleren und inneren Ohres, und während dieser sich eine Diplacusis binauralis dysharmonica für die Gabeln c^1, a^1, c^2 und c^3 und im weiteren Verlaufe eine Diplacusis monauralis von wechselndem Intervall (c^2 mit f^2, dann mit e^2) einstellte. Auch das subjective Geräusch hatte zeitweise einen Doppelklang ($h^1 - f^2$). Blau.

21.

Röpke, Zur Operation des otitischen Grosshirnabscesses mit besonderer Berücksichtigung des Heilwerthes der Operation. Zeitschrift für Ohrenheilkunde. XXXIV. 2 u. 3. S. 95.

Die Arbeit zeichnet sich durch grosse Sorgfalt und gründlichste Litteraturkenntniss aus, sie basirt auf 142 Fällen operirter Grosshirnabscesse, welche am Schluss ihren wesentlichsten Grundzügen nach tabellarisch zusammengestellt werden. Von diesen waren, vom Eintritt der ersten Symptome an gerechnet, 58 Fälle acuter, 16 subacuter und nur 11 chronischer Natur, während bei 57 Angaben über den Verlauf fehlen. Es hatten sich ferner 26 Fälle an acute, 109 an chronische Ohreiterungen angeschlossen. Dem Alter nach gehörten die meisten Patienten (33 und 36) dem 2. und 3. Decennium an. 24 waren Kinder unter 10 Jahren; auf 83 männliche kamen 41 weibliche Individuen. Als Sitz des Leidens ergab sich 66 mal die rechte und 67 mal die linke Seite; dieses mit Körner's Angaben nicht im Einklang stehende Vorwiegen der linken Seite unter den operirten Abscessen rührt wohl daher, dass letztere hier sich leichter durch Herdsymptome (Aphasie) verrathen. In der That boten von den 67 linksseitigen Abscessen 52, von den 66 rechtsseitigen nur 32 vor der Operation Herdsymptome dar. Verfasser bespricht die oft grossen diagnostischen Schwierigkeiten und führt aus, dass man beim Vorhandensein von Herdsymptomen oder, wo diese fehlen, bei Coma oder stürmischem Verlaufe sofort einschreiten soll, am besten sogleich in Verbindung mit der Operation des erkrankten Ohres, während man bei mehr chronischem Verlaufe zuerst die Radicaloperation macht und sich weiter von dem Befunde bei ihr, bezw. ihrem Erfolge leiten lässt. Die Aufsuchung des Abscesses räth Verfasser in Uebereinstimmung mit Schwartze nur dann vom Tegmen tympani aus vorzunehmen, wenn eine Fistel oder cariöse Stelle hier den Infectionsweg nach der Schädelhöhle anzeigt, dagegen soll man in allen anderen Fällen von der Schuppe aus operiren und bei positivem Befunde dann allerdings eine Gegenöffnung am Tegmen tympani anlegen, ebenso wie es sich, wenn man an letzterem Orte eingegangen ist, empfiehlt, eine Gegenöffnung von der Schuppe aus zu machen, wenn die Virulenz der Infectionserreger dem ganzen Krankheitsbilde nach eine grosse ist, oder wenn sich später Zeichen von Eiterretention einstellen. Unter den gesammelten Fällen ist 81 mal der Abscess von der Schuppe, 43 mal vom Paukenhöhlendache aus entleert worden, 7 mal wurden an beiden Stellen Oeffnungen angelegt, und 6 mal bildete eine Fistel auf der Schuppe die Wegleitung. Was den therapeutischen Werth der operativen Behandlung des otitischen Grosshirnabsesses betrifft, so sind von den 142 Fällen 59 als geheilt quoad vitam zu bezeichnen, bei 82 trat kürzere oder längere Zeit nach der Operation der Tod ein, bei einem ist das Resultat unbekannt. In den letalen Fällen war die Todesursache: 6 mal Unglücksfälle bei der Operation, 5 mal bereits vorher eingetretener Durchbruch in den Seitenventrikel, 7 mal solcher nach der Operation, 7 mal Meningitis, bereits vor der Operation vorhanden, 10 mal Meningitis nach der Operation, 8 mal Encephalitis und Meningitis, 6 mal ein zweiter, uneröffnet gebliebener Abscess, 1 mal Meningitis und 8 mal Encephalitis neben einem zweiten, uneröffneten Abscess, 6 mal Sinusphlebitis und pyämische Metastasen, 1 mal Hirnprolaps mit nachfolgender Meningitis, 2 mal neue Abscesse, 1 mal Apoplexie, 3 mal Pneumonie, 1 mal Unterleibserkrankung, 1 mal Ursache unbekannt, 5 mal Todesursache nicht erwähnt, 4 mal keine Section. Die meisten

Digitized by Google

Patienten waren in den ersten Tagen oder Wochen nach der Operation gestorben, doch konnte (19 mal) darüber auch längere Zeit, 1 Monat bis zu 1 Jahre, vergehen. Acht Kranke starben sogar nachträglich noch, nachdem sie bereits als geheilt betrachtet oder publicirt worden waren; bei 1 Kranken trat noch 1 Jahr nach der Operation ein Recidiv auf, obgleich auch das primäre Ohrenleiden ausgeheilt war, und der Tod erfolgte durch Basilarmeningitis. Als geheilte Fälle sind vom Verfasser nur solche betrachtet worden, die zum mindesten 1 Jahr lang nach der Operation, die meisten länger, controllirt worden waren. Es sind deren 59. Bei der Mehrzahl ging die Heilung glatt von statten. Bedrohliche Störungen (Schneckennekrose, pyämisches Fieber, Eiterretention, zweiter Hirnabscess, Hirnprolapsus), die einige Male eine zweite Operation nothwendig machten, stellten sich während der Nachbehandlung in 12 Fällen ein. Bei 10 Patienten ist eine vorübergehende oder auch dauernde Störung entstanden, die mit der Operation in Zusammenhang gebracht werden musste; es handelte sich dabei vorwiegend um plötzlich, aber selten auftretende Schwindelanfälle, die gewöhnlich zu Bewusstlosigkeit führten und mehrfach falschlich für Epilepsie gehalten wurden, ferner werden erwähnt Kopfschmerzen, Geistesschwäche, verändertes Wesen, Trigeminusneuralgien, Sprachstörungen, homonyme Hemianopsie, Schwäche im Arm, Bewegungsstörungen, doch sind unter den 10 Patienten nur 2, deren Geist und Körper sich nach der Operation bleibend geschädigt zeigten. Es kann mithin die Zahl der Dauerheilungen unter 141 Operirten auf 57 gleich 40,4 Proc. beziffert werden. Alter und Geschlecht, acuter oder chronischer Charakter des ursächlichen Ohrenleidens, das Vorhandensein oder Fehlen von Herdsymptomen, die Seite des Abscesses spielen hierbei keine Rolle. Dagegen bieten günstigere Chancen die acut oder subacut verlaufenden Abscesse gegenüber den chronischen (51,7 bezw. 50 Proc. Heilungen gegenüber 18,1 Proc.), die wenig virulenten und uncomplicirten Fälle, gekennzeichnet durch normale oder subnormale Temperatur, die kleinen, meist oberflächlich gelegenen Abscesse. Günstig ist das Fehlen pathogener Keime im Abscesseiter, ungünstig das Vorhandensein tiefer Nischen und Ausbuchtungen in den Wänden bei fehlender Abscessmembran, desgleichen fortschreitende Erweichung der Umgebung nach der Operation. Von den verschiedenen Operationsmethoden giebt diejenige der doppelten Eröffnung von Schuppe und Tegmen tympani aus die besten Resultate; es wurden hier unter 7 Fällen 5 geheilt (70,1 Proc.), während unter 81 nur von der Schuppe aus operirten Fällen 31 (38,3 Proc.), unter 43 nur vom Paukenhöhlendache operirten 18 (40,2 Proc.) geheilt wurden.

Blau.

22.

Wagner, Hörbefunde vor und nach der Radicaloperation. Ebenda Seite 165.

Verfasser hat in 24 Fällen von Schwendt ausgeführter Radicaloperation das Hörvermögen geprüft und gefunden, dass in uncomplicirten Fällen nach der Operation das Hörfeld unten gewöhnlich in der grossen Octave begann und nach oben ganz oder doch annähernd bis zur normalen Grenze reichte, dass die Hördauer für Stimmgabeln in Luftleitung stark herabgesetzt war, am meisten an der unteren Tongrenze und von da ansteigend mit einer allmählichen und gleichmässigen Zunahme des Hördauerwerthes gegen die oberen Octaven, dass speciell für das im wichtigsten Hörbezirk gelegene c^2 die Hördauer immer unter 50 Proc. der normalen war, dass das restirende Sprachgehör zum Verständniss wenigstens der erlernten Sprache vollkommen genügte, und dass für die tieferen Stimmgabeltöne (bis c_1) die Luftleitung stets hinter der Knochenleitung zurückblieb, selbst wenn die letztere gar keine abnorme Verstärkung zeigte. In 7 vor und nach der Operation auf das Gehör untersuchten Fällen ergab sich keine wesentliche Veränderung durch diese, 4 mal war das Gehör gleich geblieben, 1 mal liess sich eine geringe Besserung, 2 mal eine geringe Verschlechterung wahrnehmen. Die Beschaffenheit des Hörvermögens steht bei der Anzeige zur Radicaloperation natürlich immer erst in zweiter Reihe; insofern eine starke Herabsetzung des

Digitized by Google

Gehörs auf ein grösseres, eine weniger starke auf ein geringeres Schallleitungshinderniss deutet, könnte bei sonst nicht zwingenden Gründen erstere zur Vornahme der Operation, letztere zu einer noch zuwartenden Haltung auffordern. Blau.

23.

Hynitzsch, Anatomische Untersuchungen über die Hypertrophie der Pharynxtonsille. Ebenda S. 184.

Die Untersuchungen entstammen der Universitätsklinik für Ohrenkrankheiten zu Strassburg. Sie beziehen sich auf 180 exstirpirte Pharynxtonsillen, bei welchen 173 mal reine Hypertrophie, nur 7 mal Tuberculose gefunden wurde. Die Hypertrophie der Rachentonsille zeigte zwei verschiedene Typen, jenachdem sich an ihr mehr die Follikel oder das interfolliculäre Gewebe betheiligten. Ersterenfalls waren durch centrale Erweichung im Innern manchmal kleine Eiterherde entstanden. Frische Blutungen, wohl arteficiellen Ursprunges, liessen sich bei beiden Typen häufig nachweisen, viel seltener die Folgen früherer spontaner Blutungen als Blutpigment oder sog. Blutkörperchen-Schatten. Das Epithel war an der Oberfläche der hypertrophischen Tonsille entweder geschichtetes Cylinderepithel, oft mit schönen Flimmerhaaren, oder geschichtetes Plattenepithel, beide vielfach in einander übergehend, in den Krypten vorwiegend geschichtetes Cylinderepithel. Zweimal zeigten letztere anstatt des gewöhnlichen Schleimes oder Eiters einen anderen Inhalt, sie waren nämlich angefüllt durch sich kreuzende kleine Zotten, welche aus dem adenoiden Gewebe herstammten, in ihrem Innern dünne, sich verzweigende Capillaren führten, und die das (sie nun bedeckende) Epithel der Krypten vor sich hergeschoben hatten. Cysten wurden in zweierlei Art gefunden, nämlich Cylinderepithelcysten und Plattenepithelcysten, beide von mikroskopischer Beschaffenheit bis zur Grösse einer weissen Bohne schwankend, aber niemals vereint vorkommend. Die Cylinderepithelcysten enthielten als Inhalt Schleim neben verschiedenen Zellarten, u. a. auch Riesenzellen, die sich aber durch die regellose und niemals wandständige Anordnung der Kerne von den Langhans'schen Riesenzellen unterschieden und nichts mit Tuberculose zu thun hatten. Die Plattenepithelcysten zeigten einen gelbbräunlichen schmierigen Inhalt und ähnelten in ihrer Structur kleinen Cholesteatomen. Ihrer Entstehung nach sind die Cylinderepithelcysten als Retentionscysten aufzufassen, von der Bursa pharyngea oder auch jeder anderen grösseren oder kleineren Lacune aus entstanden, während die Plattenepithelcysten ihren Ursprung vorzugsweise wohl von den Hornperlen ableiten, die sich im Innern der von der Oberfläche in die Tiefe gehenden soliden epithelialen Zapfen vorfinden. — Tuberculose der Rachenmandel ist 7 mal, also in 3,9 Proc., nachgewiesen worden. Klinisch hatten diese Patienten das Bild der reinen Rachenmandelhypertrophie dargeboten, die Tuberculose wurde erst durch die mikroskopische Untersuchung festgestellt. Es zeigte sich dabei regelmässig anstatt des von Follikeln durchsetzten adenoiden Gewebes eine mehr oder weniger grosse Anzahl kleiner rundlicher Herde, die sich durch ihre schwächere Färbbarkeit auszeichneten und sehr häufig mit einander confluirten. Die Herde bestanden peripher aus blassen länglichen, sogenannten epithelioiden Zellen und im Centrum aus hellen, theils glänzend hyalinen, theils feinkörnigen, käsigen Massen; eingestreut waren beiderorts mehr oder minder reichliche typische Langhans'sche Riesenzellen mit zahlreichen, immer wandständig angeordneten Kernen. Dreimal wurden Tuberkelbacillen gefunden. Von drei mitexstirpirten Gaumentonsillen war eine ebenfalls tuberculös. Verfasser bemerkt, dass die Tuberculose der Rachenmandel ein ungemein seltenes Vorkommniss bildet, welches mit der so häufigen gemeinen Hypertrophie nichts zu thun hat. Die Tuberculose ist in diesen Fällen als etwas Accidentelles oder Secundäres zu betrachten, das sich zu der bereits vorhandenen Hypertrophie hinzugesellt. Der Umstand, dass nur bei zwei Patienten noch sonst im Körper tuberculöse Veränderungen nachzuweisen waren, lässt vermuthen, dass die Tuberculose in der Rachenmandel auch primär auftreten kann. — Den Schluss der Arbeit bilden die Protokolle der Fälle von

Digitized by Google

Tuberculose, sowie die Beschreibung je eines Falles von Schleimcyste und von Horncyste. Blau.

24.

Lester und *Gomez*, Ueber die Einwirkung comprimirter Luft auf das menschliche Ohr, auf Grund der Beobachtungen, welche in dem Senkkasten der Brücke über den New East-River gemacht wurden. Ebenda. S. 240.

Die Verfasser beschreiben die bekannten subjectiven Störungen, welche — individuell verschieden — während des Einschleusens und (weniger) während des Ausschleusens eintreten: Angstgefühl, Ohrenklingen, Gefühl der Einwärts- (bezw. Auswärts-) Drückung des Trommelfells, Völle im Ohre. Diese Empfindungen verschwinden im Senkkasten selbst. Hörprüfungen ergaben in letzterem zeigten eine Herabsetzung der Perception für Stimmgabelschwingungen in Luft- und noch mehr in Knochenleitung, besonders für die höheren Töne und entsprechend der Druckerhöhung; untere Tongrenze unverändert; Weber'scher Versuch ohne Lateralisation; Hörweite für Flüster- und Conversationssprache deutlich herabgesetzt; Behinderung oder Ausfall des Hörens für bestimmte Vocale und Consonanten; Herabsetzung der Hörweite für die Uhr. Die genannten Störungen, welche auf das Labyrinth bezogen werden, konnten bei nicht an die Wirkung der comprimirten Luft gewöhnten Personen noch nachher bis zu 24—48 Stunden anhalten; ebenso vermochte eine Druckerhöhung auf zwei Atmosphären manchmal eine Verschiebung der Gehörknöchelchenkette und dauerndes Ohrenklingen zu erzeugen. Individuen mit Schnupfen, Congestion der Nasenrachenschleimhaut, Paukenhöhlensklerose, Erkrankung des Labyrinths, Herzaffectionen, Neigung zu Hyperästhesie oder nervösem Temperament sollte das Betreten des Schliessers und Senkkastens untersagt werden. Blau.

25.

Wex, Beiträge zur normalen und pathologischen Histologie der Rachentonsille. Ebenda. S. 207.

Verfasser hat seine Untersuchungen unter Leitung von Lubarsch und auf Veranlassung von Körner an 210 von letzterem exstirpirten Rachentonsillen angestellt. Nach kurzer Besprechung des normalen Baues der Tonsille beim Neugeborenen geht er zunächst auf die Veränderungen bei Hyperplasie des Organs ein. Verfasser unterscheidet gefässreiche und gefässarme, sowie follikelreiche und follikelarme hyperplastische Tonsillen. Die gefässreichen Tonsillen fallen aber keineswegs mit den klinischen sogenannten weichen Formen zusammen und umgekehrt, vielmehr spielt bei diesen wesentlich das Vorhandensein acut-entzündlicher Veränderungen mit, während bei den harten Formen nicht nur die entzündlichen Veränderungen mehr zurücktreten, sondern auch Bindegewebswucherung und hyaline Gefässveränderungen sich vorfinden. Ebensowenig stehen die manchmal recht profusen Blutungen nach der Entfernung mit dem Gefässreichthum des Organs in Zusammenhang, sondern dieselben haben ihre Ursache weit mehr in eingetretenen pathologischen Veränderungen der Gefässe. Die Frage, ob die Vergrösserung der Rachenmandel auf einer reinen Hyperplasie oder gleichzeitig auf entzündlichen Vorgängen beruht, entscheidet Verfasser in letzterem Sinne, wenngleich er darum die bisherige klinische Bezeichnung als „Rachenmandelhyperplasie" nicht aufgegeben haben will. Die Gründe, welche ihn zu obiger Ansicht veranlassen, sind die folgenden:

1. Der Befund von alterativen Veränderungen, wie Epithelnekrosen, Zellzerfall in den Keimcentren der Follikel (Karyorhexis), Zerfall von Bindegewebszellen im submucösen Bindegewebe, Zerfall acidophiler Wanderzellen mit Bildung hyaliner Kugeln;

2. das Vorkommen flüssiger und zelliger Exsudation, sowie von Zellwanderungen, insofern nämlich die lymphoiden Zellen mitunter durch seröse Flüssigkeit auseinander gedrängt waren, wobei es zur Bildung kleiner Lachen

Digitized by Google

kommen konnte, ferner eine Durchwanderung des Epithels und des adenoiden Gewebes durch acidophile, gelappt- und mehrkernige Leukocyten sich zeigte, und endlich grosse Wanderzellen (Clasmatocyten) nachweisbar waren, die in der Submucosa in typischer Lagerung als breite Züge die grösseren Blutgefässe umgaben, von hier aber vereinzelt oder in mächtigen Gruppen auch das adenoide Gewebe durchdrangen und bis dicht unter das Epithel, selten sogar durch dieses hindurch, vordrangen;

3. der Befund von Wucherungserscheinungen: Neubildung lymphoider Zellen mit reichlicher Mitosenbildung in den Keimcentren, Gefässneubildung, Bindegewebswucherung. —

Verfasser bespricht des Weiteren die Tuberculose der Rachenmandel, welche von ihm in 7 Fällen (3,33 Proc.) nachgewiesen wurde. Er erörtert die Unterscheidungsmerkmale zwischen echter und Fremdkörpertuberculose und bemerkt ausdrücklich, dass er das Vorkommen von Riesenzellen mit wandständigen Kernen nicht für bezeichnend für echte Tuberculose hält. Riesenzellen ohne Tuberculose war er in der Lage 10 mal zu constatiren. In den echten Tuberculosefällen waren die Tuberkel meist im adenoiden Gewebe gelegen und erstreckten sich nur, wenn sie in grösserer Anzahl vorhanden waren, bis gegen das Epithel. Sie bestanden aus Epitheloidzellen, deren Kerne, wenn erhalten, Kernkörperchen mit starkem Chromatingehalt aufwiesen, die ferner sich mit mehr oder weniger zahlreichen Leukocyten mit zerbröckelten Kernen durchsetzt zeigten, und die endlich Riesenzellen umgaben, welche eine oft sehr bedeutende Menge von grossen bläschenförmigen Kernen in sich einschlossen. Auch Verkäsung, hyaline Degeneration und Zerfall liessen sich nachweisen. Tuberkelbacillen wurden 6 mal gefunden, allerdings stets nur nach längerem Suchen und auch dann nur in sehr spärlicher Anzahl. Im übrigen Körper waren niemals manifeste Tuberkelherde vorhanden.

Blau.

26.

Guranowski, Ein Fall von Duplicität des äusseren Gehörganges. Ebenda. S. 245.

Patient, 29 Jahre alt, klagte über plötzlich entstandene Taubheit. Ohröffnung und der ganze knorplige Gehörgang durch ein von hinten oben nach vorn unten verlaufendes Septum in zwei ziemlich gleiche Hälften getheilt, von denen die vordere blind endigte, die hintere bis zum Trommelfell verlief und durch Cerumen verstopft war. Das Septum erwies sich als ziemlich dick, enthielt einen dünnen Knorpel und war von glatter Haut bekleidet, die continuirlich in diejenige der normalen Ohrmuschel überging. Die Missbildung bestand seit der Geburt. Cerumen durch Ausspritzen entfernt; Trommelfell und Gehör normal.

Blau.

27.

Oskar Wolf, Die Hörprüfung mittelst der Sprache. Eine Berichtigung des Bezold'schen „Schema für die Gehörprüfung des kranken Ohres." Zeitschr. f. Ohrenheilk. XXXIV. 4. S. 289.

Der Versuch Bezold's, für die Hörprüfung mit der Sprache allein die Zahlen von 1—100 in Anwendung zu ziehen, wird vom Verfasser zurückgewiesen und dagegen die von ihm schon seit Langem hervorgehobene Nothwendigkeit betont, zu obiger Untersuchung die einzelnen Sprachlaute (Vocale und Consonanten) mit Rücksicht auf ihren acustischen Charakter und des Weiteren aus diesen passend zusammengesetzte Worte zu benutzen. Verfasser wiederholt die Ausführungen aus seiner Monographie „Sprache und Ohr" über Tonhöhe und Tonstärke der einzelnen Sprachlaute und bemerkt, dass die sonst so verschiedene Tonstärke durch Verwerthung der Flüstersprache bis auf geringe Differenzen ausgeglichen wird. In Betracht kommen, wie bekannt, für die Hörprüfung 1. die hohen und weittragenden Zischlaute Sch, S, G oder Ch-molle (Prüfungsworte: Messer, Strasse, Säge, Essig) und die hohen schwachen Laute F und V (Pr.-W.: Feder, Frankfurt, Pfeffer),

Digitized by Google

2. die Explosivlaute mittlerer Tonhöhe B, T, K (Pr.-W.: Teppich, Tante, Kette, Kappe), 3. die tiefen Laute U und Zungenspitzen R (Pr.-W.: Ruhe, Uhr, Bruder, Ruhrort, Reiter, Hundert). Gewöhnlich kann man durch Verwendung dieser Prüfungsworte und ausserdem je eines hohen, mittleren und tiefen Stimmgabeltones ein ausreichendes Bild des vorhandenen Gehörs erhalten; anderenfalls müsste man noch die ebengenannten Sprachlaute einzeln heranziehen. In Bezug auf die Prüfungsresultate je nach der Localisation des Krankheitsprocesses bemerkt Verfasser, dass die schallverstärkende Kraft des Trommelfells am meisten herabgesetzt wird, wenn Hindernisse die Fortleitung seiner Schwingungen beeinflussen, mag es sich dabei um angelagerte Fremdkörper, Abnormitäten der Gehörknöchelchenkette, Schwellung oder Exsudatansammlung in der Paukenhöhle handeln. Eine abnorme Spannung des Trommelfells bewirkt hauptsächlich Abdämpfung der tieferen und stärkeres Hervortreten der höheren Töne. Bei Trommelfelldefecten wird ebenfalls in steigender Progression die Wahrnehmung der tieferen Töne vermindert, ausserdem leidet aber auch das Gehör für die Explosivlaute mittlerer Tonhöhe B, K und T, welche letztere in des Verfassers Versuchen entsprechend dem zunehmenden Umfange des Defectes fast gleichmässig in 14—56 Proc. nicht percipirt wurden. Nach Verlust von Trommelfell, Hammer und Amboss zeigt sich besonders ein sehr schlechtes Gehör für die tiefen Laute (R und U), die übrigen Vocale gelangen besser zur Perception, die Explosivlaute B, K, T und der schwache F-Laut dagegen sehr mangelhaft, während die Zischlaute gut übertragen werden. Besonders leiden die Patienten unter den Nachschwingungen des in seiner Excursion jetzt unbeschränkten Steigbügels, daher selbst günstig liegende Worte verwirrt erscheinen. Von reguliertem Hören eines Satzes kann hier nur die Rede sein, wenn Wort für Wort langsam abgesetzt vorgesprochen werden. Für Erkrankung des Labyrinths ist ein Herabrücken der oberen Tongrenze keineswegs charakteristisch, da solches fehlen und auch durch Rigidität des schallleitenden Apparates verursacht werden kann. Ein kennzeichnender Befund bei der Hörprüfung ist häufig, wofern eine Paukenhöhlenaffection sich ausschliessen lässt, der Ausfall der tiefsten Stimmgabeltöne, sowie des R-Lautes und des Flüster-U; es handelt sich dabei meist um junge Frauen und Mädchen mit Chlorose und Anämie und consecutiven Ernährungsstörungen in der Schnecke; eine auf das Grundleiden gerichtete Behandlung bessert vielfach auch diese Hörstörungen. Bei anderen Kranken zeigen sich die bekannten Lücken im Bereiche der verschiedenen Hörstrecken. Ist das Labyrinthleiden mit einer Paukenhöhlenaffection complicirt, so ergiebt die Prüfung mit einzelnen Sprachlauten an sich keine besonderen differentiell diagnostischen Merkmale, wenngleich sie zur Beurtheilung des Verlaufes der Erkrankung desgleichen wichtig ist. Blau.

28.

Eulenstein, Zur Percussion des Warzenfortsatzes. Ebenda. S. 312

Die Arbeit ist zum grossen Theil polemischer Natur und gegen die Behauptung Weygandt's gerichtet, dass die Percussion des Warzenfortsatzes jedes Werthes für die Erkennung einer Knochenerkrankung daselbst entbehrt. Verfasser führt zehn weitere Fälle aus seiner eigenen Beobachtung an, in welchen es sich um acute Warzenfortsatzaffectionen ohne Veränderung der bedeckenden Weichtheile handelte, und wo die durch die Percussion gefundene Schallveränderung auf der kranken Seite eine frühzeitige Diagnose und ein erfolgreiches operatives Eingreifen ermöglicht hat. Sechsmal ging während der Beobachtung der Anfangs helle Percussionsschall zum gedämpften über, 2 mal lag eine Ostitis des Proc. mastoideus ohne Mittelohreiterung vor, 1 mal war die Ohrerkrankung doppelseitig und das Percussionsresultat lieferte einen wichtigen Fingerzeig, auf welcher Seite der das Fieber hervorrufende Krankheitsherd gesucht werden musste. Dass das Verfahren nur bei normaler Beschaffenheit der bedeckenden Weichtheile Werth hat, ist bekannt, ebenso, dass nur einem positiven Resultat Beweiskraft innewohnt. Der negative Ausfall der Percussion lässt, wenn andere Zeichen (abgesehen von den äusserlich

Digitized by Google

fühlbaren) auf eine Warzenfortsatzerkrankung hindeuten, den Schluss gerechtfertigt erscheinen, dass entweder der Krankheitsherd sehr klein ist oder, selbst bei grosser Ausdehnung, entfernt von der Oberfläche sitzt. Umgekehrt weist ein positives Ergebniss der vergleichenden Percussion auf einen nahe der Oberfläche gelegenen Krankheitsherd hin, wobei die Grösse des letzteren wahrscheinlich auf den Grad der Dämpfung Einfluss hat. Blau.

29.

Müller, Ueber den Einfluss heftiger Geschützdetonationen auf das Ohr. Ebenda. S. 323.

Bei 48 Fussartilleristen, welche vor und nach der Einwirkung der Geschützdetonation auf die Beschaffenheit ihres Gehörorgans untersucht wurden, ergab sich, dass die vor dem Schiessen als normal bezeichneten 34 Ohren auch nachher fast ausnahmslos (3 mal ganz feine Injection der Hammergriffgefässe) unverändert waren, während sich unter den 62 Ohren mit pathologischen Befunden: Einziehung und Trübung des Trommelfells, Verkalkungen, Gefässinjection, Narben, 41 mal Veränderungen nachweisen liessen, nämlich Hyperämie in der Tiefe des Gehörganges und am Trommelfell, meist leichteren Grades, daneben 7 mal Ecchymosen am Trommelfell, stets multipel, stippchenförmig, 1 mal zugleich eine über linsengrosse Blutblase unter dem Umbo, ferner 1 mal Einwärtsdrückung einer Narbe im unteren Abschnitt des Trommelfells. Zerreissungen der Membran kamen nicht vor, offenbar, weil die Mannschaften ihre Ohren durch Hineinstecken von Watte geschützt hatten. Die nach dem Schiessen vorgenommene Hörprüfung zeigte als Resultat fast regelmässig eine Abkürzung der Perceptionsdauer für die Knochenleitung, hervorgerufen durch Ueberreizung und darauf folgende Uebermüdung des nervösen Abschnittes im Ohre; das Tongebiet nach oben schien nicht eingeengt zu sein, wohl aber hatte die Hörweite für Flüstersprache 26 mal eine Beeinträchtigung erfahren, doch nur bei solchen Leuten, die schon vorher ein verringertes Gehör und Retractionserscheinungen am Trommelfell dargeboten hatten. Ueber das Auftreten subjectiver Beschwerden, Sausen, Schwindel oder Kopfschmerz, wurde so gut wie gar nicht geklagt. Dauernde Schädigungen tragen die Mannschaften, die nur ihre 2 Jahre abdienen, durch die Schalleinwirkungen äusserst selten davon. Dagegen bleiben bei Personen, die viele Jahre lang regelmässig den Schiessübungen beiwohnen (hauptsächlich Officieren und Unterofficieren) nicht so selten dauernde Störungen, insbesondere Schwerhörigkeit und Ohrensausen, zurück, und zwar sind die Betroffenen auch hier wiederum fast ausnahmslos solche, deren Ohren auch vorher schon nicht mehr ganz normal gewesen waren. Daraus ergiebt sich für die Aushebung zur Fussartillerie die Regel, dass Mannschaften mit geringen Abweichungen im Ohrbefund zum zweijährigen Dienst unbedenklich eingestellt werden können, nicht aber Capitulanten und Officiersaspiranten, die länger im Dienst verbleiben wollen, ebenso wie Arbeitern mit den genannten Fehlern am Ohre die Beschäftigung in geräuschvollen Betrieben zu widerrathen wäre. Blau.

30.

Ruedi, Das Hörvermögen bei Mikrotie mit Atresia auris congenita. Ebenda. S. 334.

Der Inhalt obiger Arbeit deckt sich zum grossen Theil mit demjenigen der Inaugural-Dissertation des Verfassers, über welche in diesem Archiv, Bd. XLVI. H. 2. S. 138 bereits referirt worden ist. Blau.

31.

Bönninghaus, Die Ohrenlupe. Ebenda. S. 347.

Zur Erleichterung der Otoskopie, insbesondere auch für den Anfänger (? Ref.), wird die Zuhülfenahme einer Biconvexlinse von 3 Zoll Brennweite empfohlen, welche aber nicht, wie von früheren Autoren, an dem Ohrtrichter befestigt,

Digitized by Google

sondern ihm einfach vorgehalten werden soll. Die Vortheile bestehen in der Vergrösserung und stärkeren Beleuchtung des Trommelfells, in dem besseren Hervortreten der Tiefendimensionen (durch parallactische Verschiebung der Linse) und in der Möglichkeit, auch die seitlichsten Theile des Trommelfells sichtbar zu machen, wenn man durch den entgegengesetzten Rand der Linse blickt (Prismenwirkung). Die Lupe ist ungeeignet, um grössere Flächen zu übersehen und zur Beurtheilung der Farbe des Trommelfells; dagegen erweist sie sich besonders nützlich, wenn es sich darum handelt, Tiefendimensionen abzuschätzen, eine Perforation zu erkennen oder ihre genauere Beschaffenheit zu studiren, endlich, genügend Licht in einen engen Gehörgang oder eine enge Perforation zu werfen. Auch für operative Zwecke feinerer Art könnte die Ohrenlupe in Betracht kommen.[1] Blau.

32.

Siebenmann. Multiple Spongiosirung der Labyrinthkapsel als Sectionsbefund bei einem Fall von progressiver Schwerhörigkeit. Ebenda. S. 356.

Den beiden Fällen von Spongiosirung der Labyrinthkapsel, welche Verfasser durch E. Hartmann hat veröffentlichen lassen (vergl. dieses Archiv, Bd. XLIX, H. 4, S. 301), fügt er eine dritte, neue Beobachtung hinzu. Es handelte sich um eine 52 Jahre alte Frau, die an Endocarditis ulcerosa zu Grunde gegangen war, während des Lebens an progressiver Schwerhörigkeit, rechts bedeutend stärker, gelitten hatte, und bei der sich die Kopfknochenleitung stark herabgesetzt gezeigt hatte. Die Section ergab das äussere und mittlere Ohr (bis auf die Steigbügelgegend) normal, ebenso die Weichgebilde des inneren Ohres. In der knöchernen Labyrinthkapsel wurden rechts sechs spongiöse Herde gefunden, von denen nur zwei, nämlich je einer am oberen und hinteren Bogengange, miteinander in lockerer Verbindung standen. Der dritte Herd umgab das ovale Fenster von oben, unten und vorn und reichte nach innen weit in den Knochen hinein, so dass von ihm ein Theil der Kanalwände des Facialis und des Nerv. utriculo-ampullaris, der Pyramide und der Crista vestibuli, sowie der knöchernen Schneckenwand gebildet wurde; aussen war er bedeckt von reich vascularisirtem Periost, ferner war in seinem Bereiche der Knorpelbelag des Fensterrahmens desgleichen meistentheils in Spongiosa oder in osteoïde Substanz umgewandelt und das Lig. annulare bedeutend verschmälert; auf der vestibularen Seite zeigte sich die Fenestra ovalis von einem spongiösen, namentlich oben und vorn die Stapesplatte von beiden Flächen falzartig umgreifenden Wall umgeben. Die Steigbügelplatte war nicht verdickt, wohl aber erschien ihr vestibularer Knorpelüberzug in der Mitte in Knochen umgewandelt (vierter Herd). Der fünfte und sechste Herd lagen in der Tiefe und bildeten, vorzugsweise in der Basalwindung, einen Theil der Schneckenwand, ersterer zugleich den unteren durch osteophytische Wucherung etwas veränderten Umfang des Fundus des inneren Gehörganges. Im linken Labyrinth lag je ein spongiöser Knochenherd jedem der drei Bogengänge an, ein vierter umgrenzte das ovale Fenster wie auf der rechten Seite, nur etwas ausgedehnter nach hinten oben und auch nach innen weiter zwischen Vestibulum und Schnecke und bis zum Fundus meatus auditorii greifend; ferner war an einer Stelle auch das Lig. annulare und der untere Stapesrand in spongiösen Knochen umgewandelt, der continuirlich in denjenigen des unteren Fensterrandes überging, und zeigte sich ausserdem der obere Stapesrand in seiner vorderen Partie durch die osteophytischen Wucherungen und die dadurch bedingte Verengung des Fensters nach aussen dislocirt. Die Pelvis ovalis war links, wie rechts, durch Wucherung des Knochens vertieft und verengt. — Verfasser beschreibt nach seinen Serienschnitten eingehend die Entstehung dieser Veränderungen und bemerkt, dass es sich hierbei einmal um von den Havers'schen Kanälen, Havers'schen

1) Dem Autor dieser Notiz scheint unbekannt geblieben, dass die Verwendung der Convexlinsen zur Vergrösserung des Trommelfellbildes in der von ihm geübten Weise längst gebräuchlich ist. Schwartze.

Digitized by Google

Räumen und Interglobularräumen ausgehende Resorptionsvorgänge, andrerseits um lebhafte Apposition neuen Knochens ebendaselbst handelt, dass aber auch nicht selten nur erstere zur Beobachtung gelangen, und zwar grade in der Umgebung der Nervenkanäle und unmittelbar unter dem Endost des Labyrinths, so dass an diesen Stellen die endolymphatische Flüssigkeit nur durch ein bindegewebiges und oft ganz dünnes Septum von den grossen Lymphräumen des spongiosirten Bezirks getrennt wird. Den Ausgangsort des Processes bildet nicht das Periost oder die Labyrinthkapsel, sondern es sind die ältesten Pariien regelmässig an der Grenze zwischen der endochondral gebildeten primären Labyrinthkapsel und dem secundär vom Periost aus angelagerten Bindegewebsknochen (wahrscheinlich in letzterem selbst) zu finden. Der Grund, warum grade die Labyrinthkapsel in so späten Stadien des Lebens noch eine derartige Neigung zur Umwandlung ihres compacten elfenbeinartigen Knochengewebes in lockere Spongiosa aufweist, ist wohl darin zu suchen, dass die normale Labyrinthkapsel durch das ganze Leben hindurch ausnahmsweise reich an Resten primären Knorpels ist. Mit Bezug auf das klinische Verhalten bemerkt Verfasser, dass, wie obige Beobachtung lehrt, durch eine bis zum Endost vordringende Spongiosirung der Labyrinthkapsel schon allein das Gehör beeinträchtigt und die Knochenleitung verkürzt werden kann. Als Ursache hierfür haben wir die Druck- und Dichtigkeitsänderungen, sowie abnorme Diffusionsvorgänge anzusehen, welche an der Labyrinthflüssigkeit eintreten müssen, wenn dieselbe nur noch durch dünne bindegewebige Scheidewände von den gewaltigen Lymphräumen der neugebildeten Spongiosa getrennt wird. Aber auch Durchbrüche dieser Scheidewände mit plötzlichen intralabyrinthären Druck- und Lageveränderungen können erfolgen, woraus sich die auch bei obiger Kranken beobachteten Anfälle von Schwindel und Reduction des Hörvermögens, ferner manche Formen von ausgebildetem Ménière'schem Symptomencomplex, sowie die zuweilen sich bis zur Unerträglichkeit steigernden subjectiven Geräusche erklären. Therapeutisch lässt sich in Fällen von Spongiosirung der Labyrinthkapsel von örtlichen Eingriffen oder von der Anwendung des Jodkalium, Thyreoidin, Pilocarpin natürlich nichts erwarten. Nutzen bringen könnte vielleicht der Phosphor, da derselbe, innerlich verabreicht, wenigstens in Röhrenknochen die Bildung der (normalen) Spongiosa zu verhindern und an ihrer Stelle die Production compacten Knochens zu begünstigen vermag. Verfasser giebt das Mittel in öliger Lösung oder Kassowitz'scher Emulsion 0,01 auf 100 und lässt davon täglich nicht mehr als 10—20, später höchstens 30 - 40 cm^3 nehmen. Bei grosser Empfindlichkeit des Magens gegen Fette kann der Phosphor auch in Glutoidkapseln verabreicht werden, die je 0,5 eines 1 prom. Phosphoröls enthalten und sich erst im Darm lösen. Ueber sichere Erfolge dieser Medication ist noch nicht zu berichten. Blau.

33.

Teichmann, Zur Statistik der lebensgefährlichen Complicationen eitriger Ohrenerkrankungen und der Operationen am Warzenfortsatze. Ebenda. S. 375.

Verfasser war in der Lage, für seine Arbeit die Krankenhaus-Zählkarten zur amtlichen Morbiditäts-Statistik für die Krankenanstalten des preussischen Staates aus den Jahren 1894 und 1895 zu benützen, er hat daraus 1639 Fälle von Operationen am Warzenfortsatze und 111 Todesfälle an (nicht operirten) Complicationen von Ohreiterung, im Ganzen also 1750 Fälle von lebensgefährlichen Complicationen der Ohreiterung zusammengestellt. Davon gehörten dem männlichen Geschlechte an 62,1, dem weiblichen 37,9 Proc., mehr als die Hälfte (56,6 Proc.) entfiel auf die Altersclassen von 6—30 Jahren. Das linke Ohr zeigte sich in 44,8 Proc., das rechte in 49,6, beide Ohren in 5,6 Proc. betroffen. Die ursächliche Ohreiterung war in 24,9 Proc. eine acute, in 75,1 Proc. eine chronische, ihre Ursache lag bei 48,7 Proc. der Fälle in den acuten Infectionskrankheiten des Kindesalters, vor Allem Scharlach, dann Masern, Diphtherie und Keuchhusten. Der Beschäftigung nach ergab sich eine stärkere Betheiligung der Gruppen: Metallverarbeitung (Schmiede), Handel, persönliche Dienstleistungen, Verwaltungsdienst, Holzindustrie, Gewerbe für

Digitized by Google

Bekleidung und Reinigung und ganz besonders polygraphische Gewerbe (Holzschneider, Graveure, Lithographen u. s. w.), wobei in Betracht kommen mag, dass zu letzteren und auch manchen anderen der oben genannten Beschäftigungen schon von vornherein schwächliche oder kranke, z. B. tuberculöse und schwerhörige Individuen, gern ihre Zuflucht nehmen. Sonst spielte aber die sociale Stellung der Patienten für die Häufigkeit des Hinzutretens lebensgefährlicher Complicationen zu der Otorrhoe keine Rolle. Von den 1639 Operirten starben im Ganzen 154, davon 8 ohne Zusammenhang mit der Operation; die Mortalität der Warzenfortsatzoperationen stellte sich also auf 8,9 Proc. Blau.

34.

Schwabach, Ueber Erkrankungen des Gehörorgans bei perniciöser Anämie. Zeitschrift für Ohrenheilkunde. XXXV. 1. u. 2. S. 1.

Unter 7 vom Verfasser im städtischen Krankenhause am Urban zu Berlin gesehenen Fällen von perniciöser Anämie wurden 5 mal Störungen seitens des Ohres angegeben. Dieselben bestanden in subjectiven Geräuschen, 3 mal beiderseitig, 2 mal einseitig, welche entweder (4 mal) mit Beginn der Allgemeinerkrankung oder erst später aufgetreten waren, sowie ferner bei 3 Patienten in Schwerhörigkeit, 2 mal einseitig (darunter 1 mal das andere Ohr schon von früher her taub). 1 mal doppelseitig, die sich im gleichen Krankheitsstadium wie das Ohrensausen entwickelt hatte. Bei diesen 4 Gehörorganen war die Perception für die Sprache 3 mal sehr bedeutend, 1 mal weniger stark herabgesetzt. Die Stimmgabelprüfungen, die nur bei 2 Patienten mit 3 erkrankten Ohren in genauer Weise vorgenommen werden konnten, ergaben 2 mal offenbar eine Affection des Schalleitungsapparates, das dritte Mal (doppelseitiger Fall) auf dem zweiten Ohre mit grosser Wahrscheinlichkeit eine solche der percipirenden Theile. Von den beiden Gehörorganen mit Erkrankung im schallleitenden Abschnitt hatte das eine schon während des Lebens einen charakteristischen Untersuchungsbefund dargeboten, es zeigte sich nämlich eine kleine Ecchymose am Trommelfell neben leichter diffuser Röthung desselben, später gesellte sich eine eitrige Mittelohrentzündung hinzu. Der zweite hierher gehörige Fall bot bei der Untersuchung intra vitam nichts Besonderes, dagegen konnte hier, als einige Zeit später der Tod eingetreten war, ein höchst interessanter Sectionsbefund erhoben werden. Die Schleimhaut der Tuba, Paukenhöhle und des Warzenfortsatzes war kleinzellig infiltrirt und hyperämisch, ausserdem durchsetzt mit zahlreichen Blutextravasaten, ebenso wie sich am Trommelfell eine grosse subepidermoidale Blutblase vorfand. Am Boden der Paukenhöhle ein ziemlich beträchtlicher freier Bluterguss, ein gleicher ferner in der Nische des ovalen Fensters, der einem älteren aus einer dicken Schicht von Fibrin bestehenden Extravasate auflag, welches seinerseits wieder medialwärts an eine auf die ihres Epithels beraubte Schleimhaut der Steigbügelplatte übergehende Partie neugebildeten Bindegewebes angrenzte. Als Zeichen der secundär in der Paukenhöhle aufgetretenen Entzündung fanden sich ausser der Infiltration und dem Blutreichthum ferner an verschiedenen Stellen Epithelabstossungen, hier und da Auflagerungen eines fibrinös-eitrigen Exsudates und am Trommelfell eine kleine Perforation im vorderen unteren Quadranten. Das innere Ohr, ebenso der Nerv. acusticus verhielten sich vollkommen normal. Verfasser macht auf die Aehnlichkeit der Betheiligung des Gehörorgans bei der perniciösen Anämie und der Leukämie aufmerksam, indem bei beiden sowohl dessen leitender als empfindender Abschnitt Sitz der Störungen (meist Hämorrhagien) sein kann. Blau.

35.

Lehr, Beiträge zur Kenntniss der otitischen Erkrankungen des Hirns, der Hirnhäute und der Blutleiter. (Aus der Ohren- und Kehlkopfklinik der Universität Rostock.) Ebenda. S. 12.

Von den mitgetheilten Fällen seien die folgenden besonders hervorgehoben:

Digitized by Google

1. Schussverletzung des linken Schläfenbeins mit erst 2 Jahre später sich einstellender Mittelohreiterung, die durch subcutane Verbreitung einer Fremdkörpereiterung von dem in den Gehörgang frei hineinragenden Kugelfragmente aus erklärt wird. Operative Entfernung der Geschosstheile. Der Fall ist soweit bereits in der Arbeit von Preysing und Schwartz mitgetheilt und in diesem Archiv Bd. XLVI. H. 2 S. 130 referirt worden. Patient mit geringer Eiterung aus der Behandlung fortgeblieben, dann 10 Monate später wieder aufgenommen mit heftigem Frösteln, Schwindel, grosser Mattigkeit, starker Otorrhoe, Vortreibung der hinteren Gehörgangswand, Schwellung und Fluctuation hinter und über dem Ohre. Die Aufmeisselung legte ausser einem subperiostalen Abscess reichlichen Eiter und Granulationen in den Warzenzellen und dem Antrum bloss, in letzterem der Amboss, cariöse Lücke der hinteren oberen Gehörgangswand, ein hirsekorngrosser Kugelsplitter im Knochen der oberen Wand des Meatus dicht vor dem Rec. epitympanicus. Nach der Operation hohes Fieber mit bedeutenden Temperaturschwankungen andauernd, sonst keine prägnanten Symptome, Tod 10 Tage später durch Respirationskrampf. Section unvollständig, legte den Verbreitungsweg der gefundenen ausgedehnten eitrigen Basalmeningitis nicht klar. Dura über dem Schläfenbein, Nervenstämme im inneren Gehörgang, Sinus normal.

2. Weiblich, 23 Jahre. Chronische Mittelohreiterung rechts; heftige Kopfschmerzen in Stirn- und Scheitelgegend, häufiges Erbrechen, Pulsverlangsamung, zeitweise Benommenheit und vermehrte blutgemischte Otorrhoe. Kein Fieber. Beginnende Neuritis optica. Radicaloperation: Tegmen antri an bohnengrosser Stelle von missfarbigen, von der Dura stammenden Granulationen perforirt, die Dura in der Umgebung dieser Stelle grauroth und glanzlos, sonst ziemlich stark gespannt, pulsirend. Mehrfache Probeincision des Gehirns resultatlos, die Operation abgebrochen wegen starker Blutung aus einem abnorm verlaufenden Emissarium. Nach 4 Tagen, als der anfänglichen Besserung eine erneute Verschlimmerung folgte, nochmalige Punction des Kleinhirns und Grosshirns, die erst zur Eiterentleerung führte, als von der granulirenden Stelle der Dura in der mittleren Schädelgrube aus 4 cm tief grade nach innen eingestossen wurde. Gehirnabscess hühnereigross, buchtig, mit stinkendem Eiter gefüllt, nicht abgekapselt. Sofortige Besserung der Symptome, in der Reconvalescenz mehrere Tage Reizerscheinungen (Stöhnen, Erbrechen, Jactation, zeitweise Benommenheit, geringe Nackenstarre, Fieber von 38,6°, Schwäche des linken Armes), welche durch Druck des zu langen Drains verursacht wurden. Heilung, auch in Bezug auf das Ohr. Nachbeobachtungszeit 4½ Monate.

3. Weiblich, 36 Jahre. Chronische linksseitige Mittelohreiterung, sehr starke Zunahme des Ausflusses, welcher aashaft stinkend, blutig tingirt und mit Gasblasen gemischt war, Schwindel, taumelnder Gang, leichte Benommenheit des Sensorium. Kein Fieber. Warzenfortsatz auf Druck empfindlich. Nystagmus horizontalis; Neuritis optica und Blutungen in die Netzhaut, links stärker als rechts. Aufmeisselung: Cholesteatom des Warzenfortsatzes, sehr grosser, mit stinkendem Eiter gefüllter extraduraler Abscess der hinteren Schädelgrube, der bis beinahe zur Mittellinie des Hinterkopfes reichte, Knochen in dieser ganzen Ausdehnung morsch und brüchig, die Tabula vitrea in biegsamen Lamellen abgestossen. Zerstörung des Sinus transversus vom Torcular Herophili bis zum unteren Ende der Flexura sigmoidea, desgleichen Zerstörung der Dura mater über den unteren Schläfenwindungen und zwischen den beiden unteren Schläfenwindungen eine Ansammlung von etwa ½ Theelöffel Eiter (intraduraler Abscess), während die Pia gegen das Fortschreiten der Entzündung durch eine sie gleichmässig überziehende Granulationsschicht geschützt wurde. Nach der Operation trat bei gutem Allgemeinbefinden, aber sehr starker Eiterung ein starkes Oedem fast der ganzen Kopfschwarte ein, daher am 3. Tage eine Gegenöffnung am Hinterhaupt dicht über der Prominentia occipitalis angelegt wurde. Der Knochen zeigte sich hier in gleicher Weise verändert wie in der Schläfengegend; es wurden, um den ganzen extraduralen Abscess freizulegen, daher die die beiden Operationswunden trennenden Weichtheile gespalten und sämmtlicher dazwischen gelegene

Digitized by Google

kranke Knochen entfernt. Von jetzt an glatter Heilungsverlauf, bis auf ein starkes Oedem an der rechten Augengegend während der ersten 48 Stunden. Entlassen ungefähr 3 Monate nach der Operation. Nachbeobachtungsdauer 4 Monate.

4. Weiblich, 8 Jahre. Beiderseitige acute Mittelohreiterung seit 8 Tagen nach Scharlach, Nephritis, linker Warzenfortsatz druckempfindlich, auf ihm eine bereits früher gemachte Incision, aus der grünlicher Eiter hervorquoll. Aufmeisselung links: Knochenrinde grau, fast blutleer, Warzenzellen mit blasser, granulationsloser Schleimhaut und stinkendem grünlichem Eiter, im Antrum Granulationen. Sinus leicht geröthet, mit etwas verdickter Wand, am Knie eine etwa erbsengrosse, gelblichweiss verfärbte Stelle. Drei Tage später musste ein neuer Eingriff vorgenommen werden, da inzwischen sich pyämisches Fieber mit Temperatursteigerungen bis auf 41,8° und grossen Remissionen, aber ohne Schüttelfröste und Schweisse, eingestellt hatte. Der blossgelegte Sinus erschien jetzt theils verdickt, theils gelblich verfärbt und liess, als bei Erweiterung der Knochenwunde das Emissarium mastoideum abriss, in seinem Innern einen soliden Thrombus neben einigen Tropfen Eiter erkennen. Incision des Sinus, Abtragung seiner äusseren Wand, dabei plötzliche starke Blutung von hinten, weshalb hier die Operation abgebrochen werden musste. Freilegung der (leeren und collabirten) Jugularis am Halse, doppelte Unterbindung tief unten und Durchschneidung zwischen beide Ligaturen. Das intermittirende Fieber dauerte noch mehrere Tage fort, auch in den nächsten 2 Wochen Temperaturen zwischen 37 und 38°. Dann unter erneutem Temperaturanstieg auf 39,8° Schmerzhaftigkeit und Schwellung des rechten Warzenfortsatzes und Infiltration, sowie Schmerz bei Berührung links über dem Jochbogen und in der ganzen Ausdehnung des Musc. temporalis. Keine Fluctuation. Incision über dem Temporalis, am oberen Rande des Jochbogens weiche missfarbige Granulationen und darunter eine scharf abgegrenzte, etwa zehnpfennigstückgrosse, nekrotische Knochenstelle. Abtragung des Knochens mit Meissel und Zange, Erweiterung des Loches bis in das Dach der ursprünglichen Operationshöhle, woselbst, zwischen den Granulationen verdeckt, nekrotischer Knochen mitentfernt wurde. Aufmeisselung des rechten Warzenfortsatzes, dieser in seiner ganzen Ausdehnung bis in das Antrum und zur Dura der mittleren Schädelgrube hyperämisch, morsch, brüchig und mit Granulationen durchsetzt. Heilung vollständig abgeschlossen etwas über 6 Monate nach dem ersten und 5½ Monate nach dem letzten Eingriff.

5. Männlich, 28 Jahre. Links Otitis media suppurativa seit 8 Tagen, Schmerzen hinter dem Ohre und in der ganzen Kopfhälfte, mehrfacher Schüttelfrost, einmal in der Nacht besinnungslos. Warzenfortsatz infiltrirt, stark druckempfindlich, besonders nach dem Foramen mastoideum zu. Temperatur 39°. Aufmeisselung: Knochen aussen hart und spröde, in der Tiefe morsch, die Zellen und das Antrum mit Eiter und schmutzigen Granulationen gefüllt. Erweichung des Knochens bis zum Knie des Sinus reichend, von wo sich ebenfalls pulsirender Eiter entleerte. Sinuswand fistulös durchbrochen, in ihm ein zerfallender Thrombus. Ausschabung des letzteren nach beiden Richtungen. Der Operation folgte am Nachmittag noch ein einmaliger Temperaturanstieg auf 39°, dann glatte Heilung. Nachbeobachtungszeit 3 Monate. Blau.

36.

Eschweiler, Ein atypisch verlaufender Fall von Sinusphlebitis. Ebenda. S. 69.

Chronische Mittelohreiterung links bei einem Mann von 41 Jahren. Mässige Ohrschmerzen, leichter Schwindel, hohes remittirendes Fieber ohne Schüttelfröste. Aufmeisselung: Antrum kirschgross, mit weissen stinkenden Epithelmassen gefüllt, seine Wandungen durchweg glatt. Der freigelegte Sinus von normalem Aussehen, auf Druck leicht nachgiebig. Der Operation folgte keine Besserung, Fieber noch höher ansteigend (41°), fast continuirlich, nur zuletzt einige Intermissionen. Keine Schüttelfröste, kein Kopfschmerz oder sonstige Hirnsymptome. Sinus nochmals aufgesucht, sein Aussehen wie

Digitized by Google

vorher, doch aspirirte die Spritze vom Foramen jugulare her dünnen grünlichen fötiden Eiter. Doppelte Unterbindung der Jugularis am Halse (Gefäss leer, seine Wand etwas brüchig), breite Incision des Sinus mit Entleerung von flüssigem schwarzrothem, nicht unter Druck stehendem Blut, während in der Gegend des Bulbus etwas Eiter gefunden wurde. Operation wegen starker Hämorrhagie aus dem pheripheren Sinusende abgebrochen. Fieber unverändert hoch, Tod 24 Stunden später nach plötzlichem Collaps im Coma. Section: In der Wand des Sinus transversus nahe der Protuberantia occipitalis interna zwei, nicht ganz pfennigstückgrosse Defecte mit zackigen, grünlich verfärbten Rändern, von denen der obere gegen das mit ihm verklebte Grosshirn, der untere gegen das Kleinhirn führte. Hirnsubstanz an diesen Stellen schwarzgrün, erweicht. Im Sinus bis zum Foramen jugulare nur wenig der Wand anhaftender grüner Eiter, dagegen der Bulbus von eine: grünen schmierigen Masse ausgefüllt. Erweichungsherde, bezw. metastatische Abscesse in einem der Papillarmuskeln des Herzens, in den Lungen und in der Milz. Keine Caries an den Mittelohrwandungen, die Infection des Sinus hatte wahrscheinlich durch Vermittelung kleiner, die hintere Pyramidenfläche durchsetzender Knochenvenen stattgefunden. In der Epikrise macht Verfasser auf die eigenthümliche Beschaffenheit des Fiebers (keine Intermissionen, keine Schüttelfröste), sowie auf die sprungweise Erkrankung des Sinus aufmerksam, indem einmal eine Thrombose nahe dem Confluens sinuum gefunden wurde, dann fast das ganze Gefäss entlang bis zum Foramen jugulare flüssiges Blut, hierauf etwas stagnirender Eiter und zuletzt wieder im Bulbus jugularis (dem primären Orte der Erkrankung) eine zerfallende Thrombose. Blau.

37.

Körner, Zur Kenntniss der Uvula bifida. Ebenda. S. 75.

Verfasser unterscheidet drei Grade der Uvula bifida, nämlich geringe Einkerbung der Spitze, tiefere Einkerbung mit Aneinanderliegen der beiden Spitzen, Fischschwanz- oder Schwalbenschwanzform. Bei Untersuchung von 347 poliklinischen Patienten wurden die höheren Grade der Spaltung in allen Lebensaltern ungefähr gleich häufig gefunden, die geringeren Grade dagegen in der frühen Jugend häufig, mit zunehmendem Alter seltener, um schliesslich ganz zu verschwinden. Es zeigte sich der geringste Grad der Spaltung im Alter von 0—5 Jahren bei 32,26 Proc., 6—10 Jahren 22,45 Proc., 11 bis 15 Jahren 9,09 Proc., 16—20 Jahren 9,09 Proc., 21—30 Jahren 3,12 Proc., 31—60 Jahren 0.98 Proc., über 60 Jahre 0,00 Proc. Die Verschmelzung der beim Embryo bilateral angelegten beiden Hälften der Uvula ist eben zur Zeit der Geburt sehr oft noch nicht vollendet, sondern kommt bei den geringen Graden der Anomalie noch in den ersten Decennien zu Stande. Blau.

38.

Kickhefel, Die Untersuchung der Zöglinge der städtischen Taubstummenschule zu Danzig. Ebenda. S. 78.

Die in der städtischen Taubstummenschule zu Danzig vorgenommenen Untersuchungen des Verfassers erstreckten sich auf 29 Zöglinge im Alter von 5—16 Jahren, von denen 16 dem männlichen, 13 dem weiblichen Geschlechte angehörten, und wo in Bezug auf ihre Entstehung die Taubstummheit 11 mal (37,9 Proc.) als angeboren, 15 mal (51,7 Proc.) als erworben bezeichnet werden konnte. Von den seit der Geburt Taubstummen hatten 2 noch taubstumme Geschwister, bei 3 liess sich Blutsverwandtschaft der Eltern nachweisen. Als Ursachen der mit einer einzigen Ausnahme in den drei ersten Lebensjahren erworbenen Taubstummheit wurden angegeben: Genickstarre in 4 Fällen (26,7 Proc.), Gehirnentzündung und ebenso Krämpfe in je drei Fällen (20,0 Proc.), Scharlach in 2 Fällen (13,3 Proc.), Windpocken, Kopfausschlag, Ursache unbekannt in je 1 Falle (6,7 Proc.). Bei der örtlichen Besichtigung der Kinder wurden adenoide Vegetationen 11 mal (37,9 Proc.) gefunden, mit steigendem Alter an Häufigkeit und Ausdehnung abnehmend,

Digitized by Google

Naseneiterung 4 mal (3 mal doppelseitig), Nasenmuschelschwellungen 2 mal (doppelseitig), ferner unter den 58 untersuchten Gehörorganen Einziehung des Trommelfells bei 18 (stets auf beiden Seiten), Ohrenschmalzanhäufungen bei 5, Residuen früherer Entzündungsprocesse bei 10, und zwar Trommelfellnarben 3 mal, Trommelfelltrübungen 7 mal, noch fortbestehende Mittelohreiterung bei 2. In Bezug auf das Gehör ergab die Prüfung mit der continuirlichen Tonreihe bei 10 der Gehörorgane (17,2 Proc.; 3 mal doppelseitig) totale Taubheit, bei 48 (82,8 Proc.; 22 mal doppelseitig) noch Reste von Hörvermögen, welche sich auf die von Bezold aufgestellten Gruppen in folgender Weise vertheilten: Toninseln 3 (5,2 Proc.), Tonlücken 13 (22,4 Proc.), Defect am oberen Ende der Tonscala 0, Defect am oberen und unteren Ende der Tonscala 12 (20,7 Proc.), Defect am unteren Ende der Tonscala über 4 Octaven 2 (3,4 Proc.), derselbe unter 4 Octaven 18 (31,1 Proc.). Zugleich bestätigte sich die schon wiederholt beobachtete Thatsache, dass die totale Taubheit häufiger bei der erworbenen als bei der angeborenen Taubstummheit vorkommt und dass dementsprechend die Fälle letzterer auch grössere Hörreste aufweisen. Controlprüfungen mit der nach oben und unten vervollständigten Urbantschitsch'schen Harmonika ergaben zunächst, dass von den 10 für die continuirliche Tonreihe total tauben Gehörorganen 6 noch Hörreste für die Harmonika besassen, die zwischen ½—3 Octaven schwankten. Sowohl diese letzteren, als auch die sämmtlichen übrigen, für die Tonreihe nicht total tauben Gehörorgane hatten einen Hörbezirk in der grossen und kleinen Octave gemeinsam, woraus geschlossen werden kann, dass die Töne der grossen und kleinen Octave der Harmonika die grösste Schwingungsamplitude haben. Des Weiteren liess sich aus den vergleichenden Hörbefunden folgern, dass die Töne am oberen Ende der Tonscala in der continuirlichen Tonreihe grössere Schwingungsamplitude besitzen als diejenigen in der Harmonika, während umgekehrt am unteren Ende der Scala den Tönen in der Harmonika eine grössere Schwingungsamplitude zukommt als denen in der continuirlichen Tonreihe. Verfasser stellt auf Grund seiner Beobachtungen, welche noch durch die Prüfungen der Schwingungsdauer von c und g in jeder Octave für jedes Gehörorgan, durch die Prüfung mit einer Glocke (Eigenton zwischen d^4 und dis^4) und durch die Prüfung mit den verschiedenen Sprachlauten und mit Zahlen (theilweise erhaltenes Sprachgehör bei den Gehörorganen mit grösseren Hörresten) vervollständigt wurden, die Forderung, dass vor Allem jeder Taubstumme auf die Beschaffenheit von Nasenrachenraum, Nase und Ohr sorgfältig untersucht und bei hier gefundenen Anomalien dementsprechend behandelt werden soll. Ferner ist eine genaue Untersuchung mit Rücksicht auf die noch vorhandenen Hörreste vorzunehmen, da nur hierauf fussend der von Urbantschitsch empfohlene akustische Unterricht zufriedenstellende Erfolge liefern kann. Einen solchen bei vollständig tauben Individuen einzuleiten, hat keinen Zweck und kann nur das Ansehen der Methode schädigen, die sich bei passender Auswahl, d. h. in besonderen Stunden für die partiell hörenden und sprechenden Taubstummen eingeführt, höchst brauchbar erweisen wird. Daneben aber muss der bisherige Articulationsunterricht in seinem ganzen Umfang bestehen bleiben. Blau.

39.

Preysing, Otitischer Schläfenlappenabscess. (Aus dem Kgl. Pathol. Institute der Universität Breslau.) Ebenda S. 108.

Patient 25 Jahre alt, wurde bewusstlos in die Breslauer chirurgische Klinik eingeliefert. Chronisches rechtsseitiges Ohrleiden, in den letzten Jahren angeblich keine Eiterung. Seit 3 Wochen heftige Schmerzen im Ohr, dann in der rechten Schläfe, zuletzt im ganzen Kopf, doch immer rechts stärker. Einmaliges Erbrechen. Kein Fieber. Die ersten, noch leichten Bewusstseinsstörungen am Tage vorher, bei der Aufnahme tiefes Koma, Oculomotoriuslähmung rechts, Parese der beiden unteren Aeste des linken Facialis, ausgesprochene Lähmung am Arm und (weniger) am Bein der linken Seite. Im Ohr Granulationen sichtbar. Warzenfortsatz nicht empfindlich. Augenhinter-

Digitized by Google

grund normal. Am nächsten Morgen Tod unter Athmungslähmung. Sectionsbefund: Hühnereigrosser Abscess des rechten Schläfenlappens voll grünlichen eingedickten stinkenden Eiters, seine Wand von bröckligem grünlichgrauem Gewebe gebildet, an welches sich eine derbere röthliche Zone (Abscesskapsel) und dann an diese eine bis in das Frontal- und Occipitalhirn reichende Erweichung, mit diffusen Hämorrhagien, anschloss. Im rechten Hirnschenkel, fast an der Grenze der Brücke, eine etwa 12 mm lange, 2 mm hohe und bis 4 mm breite schmutzig rothe, anscheinend hämorrhagische Stelle (von einer schmalen gelblichen Schicht umgeben), die sich lateral von der Mittellinie bis in die Mitte des rechten Hirnschenkels, nach unten vom Fuss des letzteren bis fast an die Grenze zwischen 4. Ventrikel und Aquaeductus Sylvii erstreckte. Seitenventrikel rechts stark comprimirt, links ebenso wie der ganze Subduralraum von vermehrter leicht getrübter Cerebrospinalflüssigkeit erfüllt. Pia mater glatt, kaum getrübt. Sinus normal. Dura über dem in Erbsengrösse cariös durchbrochenen Tegmen antri grünschwärzlich und verdickt und an einer pfennigstückgrossen Partie mit der Unterfläche des rechten Schläfenlappens verwachsen, gegen welche Stelle auch ein Recessus des Abscesses führte. An der Knochenseite der Dura schmutzigrothe Granulationen, die desgleichen das ganze Antrum, die hintere Hälfte der Paukenhöhle und den oberen Paukenraum erfüllten. Perforation der Membrana flaccida Shrapnelli. Trommelfell verdickt, mit dem Promontorium verwachsen, Hammer cariös, Ambos fehlte. Warzenzellen zum Theil verödet, theils verkleinert und mit Granulationen und Cholesteatommassen angefüllt. Knochen sklerotisch. Im Antrum, der Cerebrospinalflüssigkeit und dem Abscesseiter Diplococcus lanceolatus nachgewiesen. Verfasser bemerkt in der Epikrise, dass der über der erkrankten Dura gelegene Recessus vermuthlich den ältesten Theil des Hirnabscesses darstellte. Letzterer war bis 3 Wochen vor dem Tode latent verlaufen, dann hatte sich ein Aufflackern des alten Ohrprocesses eingestellt, dazu eine erneute umschriebene Pachymeningitis an der Basis und daran anschliessend eine seröse Leptomeningitis. Die Bewusstlosigkeit und die Lähmungserscheinungen in den letzten beiden Tagen waren Folge der wohl durch den Transport veranlassten Hämorrhagie im rechten Hirnschenkel, während der Tod vornehmlich durch eine Steigerung der Meningitis serosa, ebenfalls auf den Transport zurückzuführen, verursacht worden war. Blau.

40.

Whiting, Beitrag zum klinischen Verlauf und zur Operationstechnik der Sinusthrombose. Zeitschrift für Ohrenheilkunde. XXXV. 3. S. 185.

Verfasser erörtert die Symptome der Sinusthrombose nach der Zeit ihres Auftretens, ihrer Constanz und diagnostischen Bedeutung und giebt eingehende Rathschläge für die operative Behandlung. In Fällen, wo der freigelegte Sinus in der Fossa sigmoidea bluthaltig gefunden wird, während die Erscheinungen trotzdem auf eine Thrombose hinweisen, empfiehlt er das folgende Verfahren, um zu erkennen, ob vielleicht der Bulbus jugularis oder die darunter befindliche Gegend Sitz der Blutgerinnung ist. Der Sinus wird an seiner tiefsten blossgelegten Partie durch Fingerdruck fest geschlossen und darauf der Zeigefinger der anderen Hand längs seines Verlaufes streichend geführt, um am oberen Ende desgleichen das Gefäss verschliessend liegen zu bleiben. Das zwischen den beiden Fingern gelegene Sinusstück ist mithin blutleer. Wird nun der untere Druck aufgehoben, so strömt bei freier Circulation das Blut ungehindert wieder in den Sinus ein, während bei irgendwelcher weiter central befindlichen Thrombose dieses nicht geschieht und die Wandungen collabirt bleiben. Das nämliche Verfahren hat natürlich auch für das gegen das Torcular zu gelegene Sinusende Geltung. Ferner räth Verfasser, während der Eröffnung des Sinus den Kopf des Patienten tiefer zu lagern, damit vor Allem die Gefahr eines Lufteintritts vermieden wird. Bei Shokerscheinungen im Verlaufe oder nach der Operation soll man neben anderen Stimulantien eine intravenöse Injection von etwa 480—720 g Koch-

Digitized by Google

salzlösung anwenden (40,5—42,2° C., in die mittlere Vena basilica), eventuell zu ersetzen durch Einspritzen von ½—1 l normaler, 43—46° warmer Kochsalzlösung in den Mastdarm. Blau.

41.

Muck, Ein neuer Fall von Mastoiditis bei einem Diabetiker. Ebenda. S. 215.

Der aus Körner's Klinik mitgetheilte Fall beweist aufs Neue, wie leicht bei Diabetes im Verlaufe einer acuten Otitis media Einschmelzungsprocesse im Warzenfortsatz eintreten können. Durch die Operation wurde Heilung erzielt; dabei fielen die flächenhaft ausgebreiteten, dunkelrothbraunen, weichen und leicht blutenden Granulationen auf. Das Ohrsecret hatte während eines gleichzeitig bestehenden Icterus eine gelbe, später orangerothe Farbe, die aber nicht durch einfache Beimengung von Gallenfarbstoff (Probe darauf negativ), sondern wahrscheinlich durch eine Zersetzung des Gallenfarbstoffs unter dem Einfluss der Bacterien bewirkt wurde. Blau.

42.

Muck, Beiträge zur Kenntniss der otitischen Erkrankungen des Hirns, der Hirnhäute und der Blutleiter. (Fortsetzung der früher referirten Arbeit.) Ebenda. S. 218.

Männlich, 12 Jahre. Chronische Mittelohreiterung rechts, heftige Schmerzen im Ohre, nach Nacken und Scheitelbein ausstrahlend, Schwindel, Erbrechen. Druckempfindlichkeit am vorderen Rande der Spitze des Warzenfortsatzes, Paukenhöhlen- und Atticuseiterung. Radicaloperation; dabei wurde in der Tiefe des sklerotischen Knochens eine Fistel gefunden, die vom Antrum zu einem Empyem des Saccus endolymphaticus führte. Letzteres stark bohnengross, mit stinkendem Eiter gefüllt, nach aussen an den Sinus grenzend, seine Wandungen schmierig, gegen den Knochen theilweise zerstört. Sinus in seiner untersten Partie durch Granulationen und Eiter vom Sulcus abgehohen, graugelb verfärbt, aber ohne Zeichen von Thrombose. Ausschaben der Granulationen, Abtragen der ganzen, mit solchen und Eiter durchsetzten Spitze der Pyramide. Nach der Operation sofortige Besserung. Vollständige Heilung; Hörweite für Flüsterzahlen 20—180 cm. Blau.

43.

Muck, Bezold'sche Mastoiditis bei Kindern. Ebenda. S. 220.

Die drei mitgetheilten Fälle betrafen Individuen von 6, 15 und 6 Jahren, sämmtlich mit Scharlachotitis behaftet, nach Körner die einzige Otitisform, welche bei Kindern diese Art des Durchbruchs des Warzenfortsatzes zur Folge zu haben scheint. Die Perforation des Knochens tritt hier im Uebrigen oft frühzeitiger ein, als man es bei Erwachsenen zu sehen gewohnt ist, so z. B. im ersten der obigen Fälle schon am Beginn der 3. Woche des Scharlach. Einmal war die Affection beiderseitig, und die Senkungsabscesse waren fistulös in die Gehörgänge durchgebrochen. Operation wie beim Erwachsenen. Ausgang in Heilung.[1]) Blau.

44.

Alexander, Aus der Universitätsklinik für Ohrenkrankheiten zu Strassburg i. E. Bericht über die im Jahre 1898 behandelten klinischen und ambulatorischen Kranken. Ebenda. S. 260.

Im angegebenen Zeitraum wurden behandelt 2491 poliklinische und 610 klinische Patienten, darunter Affectionen des äusseren Ohres einschliesslich Trommelfell 553, des mittleren Ohres 1377, des inneren Ohres 104, von Nase und Rachen 2091. Klinische Operationen wurden ausgeführt 498, Aufmeisse-

1) Die Ueberschrift des Artikels beweist, wie schwer es hält, historisch unrichtige Bezeichnungen aus der Literatur fern zu halten. Schwartze.

Digitized by Google

lungen nach Schwartze 25, davon 10 bei gleichzeitigem extraduralem Abscess, Radicaloperationen 36, davon 1 mit Sinuseröffnung, 1 bei Kleinhirnabscess, 1 mit Aufmeisselung des Labyrinths, Exstirpationen der Pharynxtonsille 364. Anschliessend an die statistischen Bemerkungen wird über eine Hausepidemie von Erysipelas berichtet, die, von einem fremden Arzte eingeschleppt, in zwei Schüben in der Klinik auftrat. Befallen wurden davon 9 Patienten, 8 nach der Mastoidoperation, 1 nach der Incision eines Furunkels. Die Fälle endeten, mit einer einzigen Ausnahme (Erysipelas bullosum, schwere Nephritis, Exitus), in Genesung. Blau.

45.

Ostmann, Ueber die Heilerfolge der Vibrationsmassage bei chronischer Schwerhörigkeit. Zeitschrift für Ohrenheilkunde. XXXV. 4. S. 287.

Verfasser hat an 4 Fällen von behinderter Schallleitung (3 chronischer, durch andere Mittel unheilbarer Paukenhöhlenkatarrh, 1 vorgeschrittene Paukenhöhlensklerose) Versuche mit der Vibrationsmassage angestellt, wobei er sich des elektrisch betriebenen Massageapparates von Hirschmann, Berlin bediente und bei 2 mm Kolbenverschiebung täglich während 10 Minuten und länger 1000—1200 Luftstösse in der Minute auf das Trommelfell wirken liess. Unangenehme Nebenerscheinungen liessen sich dabei weder objectiv noch subjectiv constatiren. Das vorher intensive Ohrensausen wurde durch eine mehrwöchige Behandlung stets in günstiger Weise beeinflusst, ohne aber ganz zu verschwinden. Genaue, mit Hülfe der continuirlichen Tonreihe vorgenommene Hörprüfungen ergaben, dass sich die untere Tongrenze mehr weniger nach unten erweiterte und zugleich die Hördauer für die Octaven C bis c^5 eine nicht unbedeutende Steigerung erfuhr. In letzterer Beziehung machte nur eine Patientin (mit chronischem Paukenhöhlenkatarrh) eine Ausnahme, indem die Hörschärfe sich hier nur unwesentlich gebessert zeigte, während die Ohrgeräusche allerdings bedeutend abgenommen hatten. Die Kranke mit Paukenhöhlensklerose, mit der man sich vor Beginn der Behandlung nur noch unter Zuhülfenahme des Ablesens vom Munde zu verständigen vermochte, konnte nach 4 Wochen ganz gut hören, wenn man in der Nähe ihres linken Ohres mit etwas erhobener Stimme sprach. Ausserdem war bei ihr die früher vorhandene Schleimhauthyperämie der inneren Paukenhöhlenwand vollständig zurückgegangen. Verfasser zieht aus seinen Versuchen den Schluss, dass die Vibrationsmassage indicirt ist 1. bei Schwerhörigkeit in Folge chronischen hypertrophischen Mittelohrkatarrhs, nachdem Nase, Rachen und Tuba zur Norm gebracht sind und wofern kein acuter Nachschub des Mittelohrleidens besteht, 2. bei Schwerhörigkeit nach Ablauf acuter Katarrhe und Entzündungen der Paukenhöhle, wenn die gewöhnlichen Behandlungsmethoden ohne Erfolg bleiben. Contraindicirt ist die Massage bei allen acut-entzündlichen Zuständen des Schallleitungsapparates, ferner bei allen Erkrankungen des schallempfindenden Apparates mit normaler Schallleitung und drittens wohl auch bei Mittelohrleiden mit Retraction, ausgedehnter Atrophie oder Verwachsungen des Trommelfells, doch ist die letzte Gegenanzeige noch weiter auf ihre unbedingte Gültigkeit zu prüfen. Eine Prognose über Werth oder Unwerth der Methode in geeigneten Fällen lässt sich gewöhnlich erst nach mindestens zweiwöchiger versuchsweiser Anwendung stellen; nach vier Wochen scheint zuweilen das zu erzielende Resultat erreicht zu sein. Die Wirkungsweise liegt in der mechanischen Erschütterung des Schallleitungsapparates und der Verbesserung der Ernährungsverhältnisse der Paukenhöhlenschleimhaut. Blau.

46.

Knapp, Zwei Fälle von otitischer Sinusthrombose, der eine tödtlich, der andere geheilt. Ebenda. S. 293.

1. Weiblich, 10 Jahre. Chronische eitrige Mittelohrentzündung links; mit Aufhören des Ausflusses Schmerzen in Ohr, Stirn und Hinterkopf, dann

Digitized by Google

10 Tage später Schwindel, zweimaliges Erbrechen, zwei Schüttelfröste, Abmagerung. Warzenfortsatz normal, unter ihm, namentlich am vorderen Rande des Kopfnickers, Druckempfindlichkeit. Temperatur 40,5°. Beiderseitige Stauungspapille. Radicaloperation, Freilegung des Sinus, welcher tiefschwarz aussah und aus dem sich bei der Punction dunkles geruchloses Blut entleerte. Der anfänglichen Besserung folgte am nächsten Tage eine Wiederverschlimmerung, fortdauerndes hohes Fieber, viel Husten, grosse Schwäche, zunehmende beiderseitige Neuritis optica. Tod 6 Tage nach der Operation, nach dem 2 Tage zuvor beim Verbandwechsel eine grosse Menge von brandigem Sinus und dessen übelriechendem Inhalt entfernt worden war. Die auf Kopf und Hals beschränkte Section wies im Bulbus jugularis einen schmutzig-gelbweissen, obturirenden Thrombus nach, der nach der Jugularvene hin, sich allmählich verschmälernd, der Venenwand anhaftete. Die Jugularis war in ihrer ganzen Länge geschrumpft und völlig blutleer, sie glich einer 2—3 mm dicken Arterie, gefüllt in Abständen von 2—2,5 cm mit geruchlosen Fibrinkügelchen. Innere Venenwand glatt.

2. Männlich, 18 Jahre. Rechtsseitige Mittelohreiterung seit frühester Kindheit mit vielen acuten Exacerbationen, welche auch schon mehrfache operative Eingriffe (Auskratzen einer Gehörgangsfistel, Aufmeisselung mit Entfernung der hinteren Gehörgangswand) nothwendig gemacht hatten. Bei der Aufnahme wurde ausgedehnte Caries des Warzenfortsatzes, des Kuppelraumes und der Paukenhöhle, auf das Labyrinth übergreifend, constatirt. Totale Taubheit, Kopfschmerz, Schwindel. Temperatur 37,8°. Nochmalige Radicaloperation, dann 4 Wochen später, da sich pyämisches Fieber, Schmerz und Anschwellung in verschiedenen Gelenken, nebst Apathie, Uebelkeit, zuweilen Erbrechen, Schwindel, Stupor, Milzschwellung, Albuminurie eingestellt hatten, Blosslegung des Sinus, der blau, weich und mit geruchlosem Blut gefüllt war und nur an einem mit der früheren Operationsnarbe verwachsenen Theile Verdickung der Wand, wie von der Anlagerung fibrösen Gewebes, zeigte. Doch liess sich nichts davon mit dem scharfen Löffel entfernen. Blutausfluss aus dem unteren Sinusende schwächer als aus dem oberen. Auch nach dieser zweiten Operation während 16 Tage fieberfreier Zustand und gutes Allgemeinbefinden, trotzdem die von einem Gelenk zum anderen wandernden Anschwellungen fortbestanden und sich beiderseits Stauungspapille und Neuritis optica entwickelten. Der in der Wunde blossliegende Sinus hart, auf Druck empfindlich. Jugularisgegend durchweg normal. Hierauf erneute Verschlimmerung, Wiederanstieg der Temperatur mit Frösteln und eine dritte Operation, welche in der Incision des Sinus und der Entfernung eines eitrigen Thrombus mit einem Stücke der Sinuswand bestaud. Nur peripherwärts wurde die freie Circulation erreicht. Von weiteren Eingriffen musste abgesehen werden, da das Allgemeinbefinden sich sehr verschlechterte (Kochsalztransfusion). Allmähliche Besserung Die Temperatur ging in den nächsten 8 Tagen zur Norm zurück, doch hatte Patient noch unter grossen Schmerzen im rechten Hand-, Schulter- und Sprunggelenk zu leiden. Die Neuroretinitis, welche sich bis zu hohem Grade entwickelt hatte, verlor sich nur sehr langsam. Vollständige Heilung 4½ Monate nach dem letzten Eingriff, 6 Monate nach der Aufnahme. Blau.

Personal- und Fachnachrichten.

Dr. Max Schaeffer in Bremen, gebürtig aus Ansbach in Bayern, approbirt 1869, fand im August 1900 in den Zillerthaler Alpen den Tod durch Sturz in eine Gletscherspalte. Literarisch hatte er sich bekannt gemacht durch seine Monographie: „Chirurgische Erfahrungen in der Rhinologie und Laryngologie aus den Jahren 1875—1885", die im XXIII. Bande dieses Archivs S. 154. eine Besprechung gefunden hat.

Am 21. Juli 1900 starb in Stuttgart im Alter von 66 Jahren der practische Arzt, k. Württembergischer Hofrath Dr. Emil Siegle, der sich in der Otologie durch die Erfindung eines überall bekannten und gebrauchten Untersuchungsinstrumentes des Trommelfells einen bleibenden Namen erwarb. Er beschrieb

Digitized by Google

dasselbe unter dem Namen „Pneumatischer Ohrtrichter" im Jahre 1864, also zu einer Zeit, wo die Beschäftigung mit der Untersuchung des Ohres für einen practischen Arzt noch eine seltene Ausnahme war. Die Publication dieser Erfindung erfolgte in der damals am meisten in Deutschland gelesenen medicinischen Zeitung „Deutsche Klinik" (1864 No. 37), und es ist von historischem Interesse in unserm Archiv zu finden (Band II S. 79), dass diesem Instrument gleich Anfangs durch v. Tröltsch ein günstiges Prognosticum gestellt wurde, der es als eine geniös erdachte Vorrichtung bezeichnete, die entschieden sehr brauchbar und mannigfach verwendbar sei. Siegle's weitere Publicationen auf otologischem Gebiete waren unerheblich; das Hauptgebiet seiner ärztlichen Thätigkeit waren Lungen- und Halskrankheiten. Ein bekannter Dampf-Inhalationsapparat wird nach ihm benannt.

Der Privatdocent und Titular-Professor Dr. G. Stetter in Königsberg i. Preussen (approbirt 1873) ist am 5. November 1900 verstorben. Neben seinem Hauptfache (Chirurgie), worin er als Lehrer und Examinator wirkte, beschäftigte er sich nebensächlich mit Otologie, in welcher er absonderliche Wege einschlug und sich auffallender Weise eine grosse Zurückhaltung von grösseren chirurgischen Eingriffen zur Richtschnur seiner Thätigkeit machte. Vielleicht lag die Ursache hierzu darin, dass er ernstliche specialistische Studien auf dem Gebiete der Otologie nie gemacht hat, resp. über seiner allgemein chirurgischen Thätigkeit vernachlässigt hatte. Das Archiv verdankt ihm einige kleinere Beiträge, die sich Bd. 21. S. 92 (Zur operativen Beseitigung angeborener Ohrmuschelmissbildungen), Bd. 23. S. 264 (Ueber die therapeutische Wirkung des Jodol bei Ohreiterung), Bd. 34. S. 54 (Granulationen im äusseren Gehörgange durch Sarcom der Schädelbasis), ibid. S. 148 (Jahresbericht seines Privat-Ambulatorium), Bd. 39 S. 101 (Zur operativen Beseitigung angeborener Ohrmuschelmissbildungen) vorfinden. —

In Moskau hat sich eine Oto-Rhino-Laryngologische Gesellschaft constituirt (12 Mitglieder), die am 10. Mai 1897 mit grosser Feierlichkeit im Vereinslocale der Moskauer Aerzte ihre Eröffnungssitzung hielt. Seitdem ist bis Ende 1899 die Zahl der Mitglieder auf 14 gestiegen, weggerechnet zwei Ehrenmitglieder und vier correspondirende Mitglieder. Den Vorsitz führt G. N. Scott, das Schriftführeramt A Belajeff. Die Verhandlungen der Gesellschaft werden in russischer und deutscher Sprache gedruckt, und ist der I. Band derselben (1897—1899) Moskau 1900 im Verlage der „Gesellschaft der Schnelldruckerei A. A. Lewenson" erschienen.

Digitized by Google

VII.

Experimentelle Untersuchungen zur Massage des Ohres.

Von

Prof. **Ostmann**, Marburg a. L.

III. Theil. Prüfung des therapeutischen Werthes der Vibrationsmassage an Schwerhörigen.

(Hierzu Tafel I. II.)

Im 1. und 2. Theil meiner experimentellen Untersuchungen zur Massage des Ohres [1]) habe ich die mechanische Leistung der zur Massage dienenden Instrumente und ihre Wirkung auf den normalen Schallleitungsapparat des Ohres erforscht.

Der 3. Theil soll der Prüfung des therapeutischen Werthes der elektrischen Vibrationsmassage gewidmet sein.

Diese Prüfung wird sich derart vollziehen, dass ich unter Berücksichtigung der Contraindicationen, welche sich aus der eigenartigen Wirkung der Vibrationsmassage von vornherein ergeben, typische Fälle aus den für die Massage geeigneten Gruppen der Mittelohrerkrankungen auswähle und einer methodischen Vibrationsmassage unterwerfe.

Da sich eine grössere Zahl von Personen, welche bereit sind, sich einer methodischen, versuchsweisen Behandlung zu unterziehen, erst im Laufe der Zeit zusammenfindet, so wird dieser 3. Theil in einzelne Abschnitte zerfallen; zunächst bringe ich die Versuchsresultate von 12 Fällen, wobei die 4 von mir auf dem 6. internationalen Otologencongress zu London mitgetheilten mit einbegriffen sind.

In jedem Falle wurde die Behandlung derart geleitet, dass nach Aufnahme eines genauen Befundes unter meiner Leitung massirt wurde und nach Beendigung der Massage, bezw. bei längerer Dauer derselben in Intervallen von 2—4 Wochen nochmals ein genauer Befund erhoben wurde. Sämmtliche Kranke führten ein Tagebuch, in welches sie ihrerseits die von ihnen gemachten Beobachtungen eintrugen. So war Gewähr geleistet, dass man

1) Dieses Archiv. Bd. XLIV und LXV.

Digitized by Google

auf Grund eingehender Prüfung ein sicheres Urtheil über den Werth oder Unwerth dieser vielumstrittenen Behandlungsmethode bei den verschiedenen Formen von chronischer Schwerhörigkeit infolge von Schallleitungsstörungen erhielt.

Nach ihrer mechanischen Wirkung erschien die Vibrationsmassage von vornherein contraindicirt:

1. Bei allen acut entzündlichen Zuständen des Schallleitungsapparates; denn die Massage bildet einen mechanischen Reiz für Trommelfell und Paukenschleimhaut, deren Blutfülle sich unter der Massage steigert, wie dies aus meinen experimentellen Untersuchungen am Thier, der leichten Injection der Hammergriffgefässe während und unmittelbar nach der Massage, sowie aus der sehr häufig beobachteten, subjectiven Empfindung von Wärmegefühl in der Tiefe des Ohres hervorgeht. Ein derartiger mechanischer Reiz könnte aber nur zur Steigerung des acut entzündlichen Zustandes führen.

2. Bei allen Erkrankungen des schallempfindenden Apparates mit normaler Schallleitung.

Im 2. Theil meiner Untersuchungen habe ich gezeigt, dass bei normalem Schallleitungsapparat die Steigbügelplatte in kräftige Schwingungen geräth, wenn man mit 2 mm Kolbenverschiebung massirt. Von dieser Art der Massage wird also unter der Voraussetzung einer normal beweglichen Knöchelchenkette der Nerv nicht unberührt bleiben, was bei seiner Erkrankung wahrscheinlich nur zu einer weiteren Schädigung führen könnte. Ist in solchen Fällen gleichzeitig der Schallleitungsapparat festgestellt, so wird die Gefahr der Schädigung des Nerven in dem Maasse geringer werden, als die Bewegung der Steigbügelplatte verhindert wird, was indess im Einzelfalle kaum mit der wünschenswerthen Sicherheit zu entscheiden sein dürfte. Auch würde, selbst unter der Voraussetzung, dass es gelänge, die Schwingbarkeit der Knöchelchenkette durch die Vibrationsmassage zu bessern, ohne den Nerv zu schädigen, in derartigen Fällen doch kein ganz klares Bild von der Wirkungsweise der Massage auf den Schallleitungsapparat zu gewinnen sein. Ich werde deshalb derartige Fälle einer Prüfung nicht unterwerfen.

3. Bei der einfachen Form des chronischen Mittelohrkatarrhs, sofern starke Verlagerung des Hammers, Atrophie und Verwachsungen des Trommelfells eingetreten sind.

Aus den Schwingungscurven, die der Hammerkopf unter der Massage aufzeichnet, habe ich nachgewiesen, dass selbst unter

Digitized by Google

der Einwirkung geringer Druckhöhe die Radialfasern des normalen Trommelfells nicht nur gerade gestreckt, sondern sogar nach innen gekrümmt werden. Dieses wird bei atrophischen Trommelfellfasern noch viel mehr der Fall sein; sie werden durch eine länger fortgesetzte Massage, und um eine solche wird es sich immer nur handeln können, noch mehr erschlaffen und dadurch zum Mitschwingen noch ungeeigneter werden. Solche Fälle scheiden somit von vornherein aus, und ebenso die mit starker Verlagerung des Hammers, welche häufig mit Atrophie des Trommelfells verbunden sind. Man wird nicht hoffen können, den hoch hinaufgezogenen Hammer herabzuziehen oder in anderer Weise durch die Vibrationsmassage bessere Leitungsverhältnisse herzustellen. Ebenso scheinen mir auch namentlich flächenartige Verwachsungen des Trommelfells von vornherein jeden Erfolg auszuschliessen.

Fälle dieser 3 Gruppen werden somit einer Prüfung überhaupt nicht unterzogen werden.

Eine besondere Stellung nimmt die Sklerose ein. Die pathologisch-anatomischen Untersuchungen lehren, dass bei dieser Erkrankung am ovalen Fenster und in der Umgebung desselben Vorgänge sich abspielen, die gemeinhin zu einer derartigen Fixation des Steigbügels führen, dass man nicht hoffen kann, denselben durch massirende Luftwellen in Bewegung zu setzen; geschweige denn, ihm die Feinheit der Bewegung, welche zur Uebertragung von Schallschwingungen erforderlich ist, wieder zu geben. Danach müsste man auch die Sklerose von vornherein von der Prüfung ausschliessen; indess es ist zu bedenken, dass die Sklerose ein zumeist durch lange Jahre sich entwickelndes Leiden ist, dass somit in frühen Stadien die Verhältnisse für die Anwendung der Massage im Allgemeinen günstiger liegen können. Ich habe deshalb die Sklerose nicht ohne Weiteres von der experimentellen Prüfung ausschliessen wollen, wenngleich ich mir nicht verhehle, dass nach dem Wesen der Erkrankung selbst bei frischen Fällen der Erfolg der Massage, namentlich hinsichtlich der Dauer desselben, als sehr fragwürdig erscheinen musste.

Es werden somit der Prüfung Schwerhörige unterzogen werden, die infolge von Schallleitungsstörungen schwerhörig geworden sind und zwar, soweit die letzteren durch

1. theilweisen Verlust des Schallleitungsapparates (Trommelfell, Hammer, Amboss);
2. Sklerose;

Digitized by Google

3. die hypertrophische Form des chronischen Mittelohrkatarrhs und schliesslich
4. Veränderungen, die man nach dem Vorgange von Walb unter Otitis media cicatricia subsummiren kann,

hervorgerufen wurden.

Ich lasse zunächst die einzelnen Fälle, unter die an entsprechender Stelle die vier auf dem Londoner Congress mitgetheilten eingereiht sind, kurz folgen, um am Schluss einen Ueberblick über das bisherige Resultat der Vibrationsmassage zu geben.

Gruppe I.

Schwerhörige durch theilweisen Verlust des Schalleitungsapparates.

Diese Gruppe umfasst bis jetzt 3 Fälle, bei denen beiderseits Hammer und Amboss durch Radicaloperation oder Vereiterung verloren gegangen waren.

Der Gedanke lag nahe, zu versuchen, ob es nicht möglich wäre, durch Vibrationsmassage die Hörschärfe zu verbessern.

Die Verschiedenartigkeit der mechanischen Bedingungen, unter denen dieselbe Luftwelle auf den isolirten und den der intacten Knöchelchenkette angeschlossenen Steigbügel einwirken muss, liess es rathsam erscheinen, die Verschiebung des Kolbens für diese Fälle erheblich kleiner als 2 mm zu wählen, um jede Schädigung der Labyrinthfenster auszuschliessen. Es wurde demnach mit höchstens 1 mm Hubhöhe des Kolbens massirt, und versucht, durch erhöhte Zahl der in der Zeiteinheit erfolgenden Luftstösse wenigstens etwas den Ausfall an lebendiger Kraft zu decken, welche durch Verminderung der Hubhöhe entstehen musste, wie meine früheren Untersuchungen gezeigt hatten.

Fall 1.

Cand. theol. B., 21 Jahre alt.

Seit früher Jugend infolge von Scharlach doppelseitige, fast ununterbrochene, stinkende Eiterung. Mehrfache Behandlungen haben nur vorübergehende Besserung gebracht. Es wurde die doppelseitige Radicaloperation, rechts am 17. Febr. 1899, links am 25. April 1899 wegen Caries der Wandungen des Kuppelraumes und des Warzenfortsatzes von mir ausgeführt (geheilt 12. Juni 1899).

Am 19. Oct. 1899 wurde zum ersten Mal die Hörschärfe mit der continuirlichen Tonreihe untersucht. Es fand sich:

Digitized by Google

Hörumfang rechts vom E der Contra-Octave bis 0,1 Galton, links vom A der Contra-Octave bis 0,1 Galton.

Das Relief des Hörrestes ist aus Taf. II, Fall 1, Columne 1 ersichtlich.

Am 13. März 1900 Nachprüfung mit der Tonreihe.

Hörumfang rechts wie am 19. Oct. 1899, links von A bis D der Contra-Octave gewachsen (Taf. I, Fall 1).

Das Relief des Hörrestes (Taf. II, Fall 1, Columne 2) zeigt weiter, dass links für sämmtliche Octaven vom C der grossen Octave bis c^{IV} die Hördauer etwas gestiegen war.

Nunmehr erst, nachdem das Verhalten der Hörschärfe nach der Operation durch nahezu ½ Jahr beobachtet war, wurde vom 13. bis 26. März 1900 täglich 5 Minuten mit 1 mm Hubhöhe des Kolbens massirt.

Am 31. März 1900 dritte Prüfung mit der Tonreihe, deren Ergebniss war (vgl. Taf. I, Fall 1, Taf. II, Fall 1, Columne 3):

Hörumfang rechts von E bis D der Contra-Octave, links nicht erweitert.

Die Hördauer war rechts für C und c^{IV} ganz unbedeutend verlängert, für c^{I}—c^{III} dagegen verkürzt; links für sämmtliche Octaven von C—c^{IV} mit Ausnahme von c^{I} ein wenig verlängert.

Als Ergebniss der Massage liess sich somit feststellen, dass im Grossen und Ganzen keine Verbesserung, aber auch keine Verschlechterung des Hörvermögens eingetreten war. Das Sprachverständniss war nach wie vor dasselbe. Ohrgeräusche hatten vor der Behandlung nicht bestanden, und waren auch durch die Massage nicht hervorgerufen worden. Die Massage wurde nach 14 Tagen als zwecklos abgebrochen.

Fall 2.

Frl. L. D., 25 Jahre alt.

Im 5. Jahre Scharlach mit anschliessender doppelseitiger Ohreiterung, welche bis jetzt ununterbrochen fortbestanden hat.

Zur Beseitigung der Erkrankung wurde am 20. Jan. 1900 links die Radicaloperation ausgeführt; rechts der ausser dem Steigbügel noch übrig gebliebene, cariöse Hammerkopf entfernt; die stark geschwollene Schleimhaut kaustisch behandelt. Am 20. März 1900 war rechts wie links die Eiterung versiegt. Das linksseitige Ohrensausen, welches vor der Operation fast unausgesetzt bestanden hatte, war bald nach derselben dauernd verschwunden.

Digitized by Google

Am 24. März 1900 ergab die Hörprüfung folgendes Resultat:

Hörumfang beiderseits vom D der Contra-Octave bis 0,1 Galton (Taf. I, Fall 2).

Hördauer für die Octaven C—c^{IV} s. Taf. II, Columne 1.

Rinne (c) beiderseits negativ; Weber ohne bestimmte Localisation; Knochenleitung um 3—4 Secunden verlängert.

Massage am 24., 25. und 26. März je 5 Minuten sehr schnell bei 1 mm Hubhöhe. Da nach jeder Massage 1—2 Stunden währende Kopfschmerzen auftraten, so wurde die Hubhöhe auf $^1/_2$ mm erniedrigt und mit dieser vom 28. März bis 4. April massirt. Diese Art der Massage wurde gut vertragen, nur am 3. April stellte sich nach dem Massiren linksseitiges Ohrensausen ein, welches nach einigen Stunden wieder verschwand, und bis zum 22. April 1900 nicht wieder bemerkt wurde.

Am 6. April erneute Hörprüfung.

Hörumfang beiderseits nicht erweitert (Taf. I, Fall 2).

Hördauer für einzelne Octaven ein wenig verbessert, für andere dagegen etwas verschlechtert (Taf. II, Fall 2, Columne 2).

Das Sprachverständniss hat eine Verbesserung nicht erfahren. Massage als zwecklos aufgegeben.

Fall 3.

Frl. A., 18 Jahre alt.

In den ersten Lebensjahren Scharlach mit anschliessender doppelseitiger Ohreiterung, welche links bis jetzt mit kurzen Unterbrechungen fortbestanden hat. Ohrgeräusche haben nur während stärkerer Erkältungen bestanden.

Rechtes Ohr nach Verlust von Hammer und Amboss ausgeheilt; Paukenschleimhaut epidermisirt, trocken. Links wurde der Rest des cariösen Hammers entfernt; der Amboss war nicht mehr vorhanden; die Eiterung durch weitere Behandlung der Schleimhaut zum Versiegen gebracht.

Nach Beseitigung der Eiterung ergab die Hörprüfung am 9. Mai 1900:

Hörumfang rechts wie links vom A der Contra-Octave bis 0,1 Galton (Taf. I, Fall 3).

Hördauer für die Octaven C—c^{IV} siehe Taf. II, Fall 3, Columne 1.

Weber ohne bestimmte Localisation; Knochenleitung um 3—4 Secunden verlängert; Rinne (c) beiderseits negativ. Flüsterzahlen „3“ „10“ „32“ beiderseits in 10—20 cm.

Digitized by Google

Massage vom 9.—12. Mai täglich 3 Minuten sehr schnell bei 1 mm Hubhöhe; am 13. und 14. Mai je 5 Minuten, und vom 15. Mai bis 11. Juni täglich 6 Minuten bei gleicher Hubhöhe.

Erfolg der Massagebehandlung (Untersuchungen am 25. Mai und 11. Juni 1900):

Der Hörumfang ist rechts von A bis E der Contra-Octave, links nicht gewachsen (Taf. I, Fall 3).

Die Hördauer ist rechts wie links für sämmtliche Octaven von C — c^{IV} nicht ganz unbeträchtlich gestiegen (Taf. II, Fall 3, Columne 2 u. 3); Rinne, Schwabach, Weber wie vor. Flüsterzahlen „3“ „10“ „12“ beiderseits auf 1—1½ m gehört.

Am 11. Juni 1900 Massagebehandlung abgebrochen.

Ueberblicken wir diese Resultate, welche bei sechs Gehörorganen, denen Hammer und Amboss fehlte, mit der Massage erzielt wurden, so ergiebt sich, dass

1. der Hörumfang bei 4 = 66 Proc. keine, bei je einem eine sehr geringe und eine etwas grössere Erweiterung erfahren hatte;

2. dass die Hördauer gleichfalls bei vier Gehörorganen nicht derart verändert war, um das Sprachverständniss in irgend bemerkenswerther Weise zu beeinflussen, dass dagegen die Hörschärfe beider Ohren einer Person sich in einer für das Sprachverständniss immerhin belangreichen Weise gehoben hatte, und

3. dass subjective Ohrgeräusche, welche nicht bestanden hatten, ein Mal auf Stunden durch die Massage hervorgerufen wurden; desgleichen dass bei derselben Person einige Male Kopfschmerzen nach sehr schneller Massage mit 1 mm Hubhöhe auftraten.

Gruppe II.

Sklerose.

4 Fälle. Es dürfte nicht erforderlich sein, den gesammten Untersuchungsbefund, auf Grund dessen die Diagnose Sklerose gestellt wurde, hier wiederzugeben. Es handelte sich um ganz unzweideutige Fälle. Ich werde mich daher auf Mittheilung des Hörprüfungsresultates beschränken.

Fall 1.

Frl. L., 25 Jahre alt.

Hörfunction vor Beginn der Massage:

Hörumfang rechts von F der Contra-Octave bis 1,4 Galton, links von G der Contra-Octave bis 5,2 Galton (Taf. I, Fall 4).

Die Hördauer für die Octaven C — c^{IV} ergiebt sich aus den

Digitized by Google

Columnen 1 der Taf. II, Fall 4. Weber unbestimmt, angeblich mehr nach rechts; Knochenleitung um 4—5 Secunden verlängert; Rinne (c) links — 12 Secunden, rechts — 13 Secunden. Von Flüsterzahlen „3“ „7“ „10“ beiderseits dicht am Ohr. Sehr schnelle Massage bei 2 mm Kolbenverschiebung am 11. und 14. Mai 1900 je 3 Minuten; dann bis zum 11. Juni 11 mal je 5 Minuten.

Patientin, welche hochgradig nervös war, und auch sonst häufig an Kopfschmerz litt, klagte zu wiederholten Malen darüber, dass bald nach Beendigung der Massage Kopfschmerz eingesetzt habe, der bis zum Abend anhielt. Sie beschrieb ihn als einen drückenden Schmerz in der rechten Schläfengegend.

Am 12. Juni wurde eine erneute Prüfung der Hörschärfe vorgenommen, welche als Resultat ergab:

Hörumfang rechts vom F der Contra-Octave bis zum F der Subcontra-Octave gewachsen; nach oben von 1,4 Galton bis 3,9 Galton eingeschränkt; links Hörumfang nach unten der gleiche wie vor; obere Grenze von 5,2 bis 4,6 hinaufgerückt (Taf. I, Fall 4)

Die Hördauer hatte für die Octaven C—c^4 beiderseits eine bemerkenswerthe Veränderung nicht erfahren; es zeigten sich kleine Schwankungen, wie sie sich selbst bei grösster Sorgfalt namentlich in Fällen mit starken subjectiven Ohrgeräuschen, wie in dem vorliegenden, kaum werden vermeiden lassen. Die starken Ohrgeräusche hatten keine nennenswerthe Aenderung erfahren

Bei den sehr erheblichen Schwierigkeiten, welche die Untersuchung infolge nervöser Unruhe der Patientin und störender Ohrgeräusche bot, bleibt es mir zweifelhaft, ob die Verschiebung des Hörumfanges auf dem rechten Ohr den Thatsachen entspricht.

Eine Veränderung des Sprachverständnisses war weder in bonam noch malam partem zu bemerken.

Massage über den 11. Juni nicht fortgesetzt.

Fall 2.

Frau Pfarrer N., 30 Jahre alt.

Hörfunction vor Beginn der Massage:

Hörumfang rechts von A der Contra-Octave bis 5,8 Galton, links von E der Contra-Octave bis 2,0 Galton (Taf. I, Fall 5).

Die Hördauer für die Octaven C—c^{IV} im Verhältniss zur normalen, diese gleich 100 gesetzt, ist aus Taf. II, Columne 1, Fall 5 ersichtlich. Weber unbestimmt; Rinne beiderseits — (14—17 Secunden); Knochenleitung um 7 Secunden verlängert. Es bestehen in ihrer Intensität wechselnde Ohrgeräusche.

Digitized by Google

Vom 12.—18. Mai wurde täglich 3, am 19. Mai 5 Minuten massirt; vom 20. bis 24. Mai wurde die Zeitdauer täglich um je eine Minute gesteigert und dann bis zum 1. Juni täglich 10 Minuten mit 1 mm Kolbenverschiebung sehr schnell massirt.

Der Erfolg dieser Massage war folgender:

Der Hörumfang hatte nach unten beiderseits und links auch nach oben keine Veränderung erfahren; rechts wurde die Galtonpfeife dagegen bis Theilstrich 4,8 gehört.

Die Verschiebung der Hörgrenze nach oben ist sehr auffallend; ich kann kaum annehmen, dass in diesem Fall ein Beobachtungsfehler vorliegt, weil bei der ersten wie zweiten Untersuchung bei 5,8, bezw. 4,8 die Hörgrenze ganz scharf ausgeprägt lag, was durch verschiedene Versuche mit Sicherheit festgestellt werden konnte (Taf. I, Fall 5).

Die Hördauer hatte rechts für c^1, c^3, c^4 ein wenig gewonnen; links allein und zwar um ein beträchtliches Stück für C, wenn wir die sonstigen kleinen positiven oder negativen Werthe ausser Betracht lassen (Taf. II, Fall 5, Columne 2).

Die Hörfähigkeit für Flüstersprache hatte durch diese kleinen Veränderungen der Hörweite für einzelne Stimmgabeltöne keine ersichtliche Veränderung erfahren; beiderseits wurden einzelne Flüsterzahlen „3“ „30“ aus unmittelbarer Nähe des Ohres gehört.

Nach dem von mir geführten Journal und den eigenen Aufzeichnungen der Patientin, welche sie, wie jede andere Massirte, täglich über die subjectiven Empfindungen bei der Massage zu machen hatte, trat ein Mal am 21. Mai Schwindel während des Massirens auf. Zu erwähnen ist indess, dass Patientin häufiger an kurzen Schwindelanfällen litt, welche sie stets bekommen hatte, wenn sie bei früheren Behandlungen katheterisirt worden war.

Die subjectiven Ohrgeräusche erfuhren keine Veränderung; nach wie vor traten sie zeitweise mit wechselnder Heftigkeit auf; durch die Massage als solche wurden sie nicht direct hervorgerufen.

Fall 3.

Frl. V., 42 Jahre alt.

Hörfunction vor Beginn der Massage:

Hörumfang rechts vom H der Contra-Octave bis 2,2 Galton, links vom H der Contra-Octave bis 1,8 Galton (Taf. I, Fall 6).

Die Hördauer für die Octaven C—c^{IV} im Verhältniss zur normalen ergiebt sich aus Taf. II, Columne 1, Fall 6.

Digitized by Google

Die Patientin hatte ausserordentlich starke subjective Ohrgeräusche, welche neben hochgradiger Nervosität die Untersuchung in hohem Maasse erschwerten, namentlich die scharfe Beobachtung des Abklingens der Stimmgabeln ihr fast unmöglich machten.

Ausfall des Schwabach'schen wie Weber'schen Versuches unsicher; Rinne rechts wie links für c negativ (— 15 Secunden). Flüsterzahlen „3“ „8“ beiderseits dicht am Ohr.

Vom 25. Oct. bis 11. Nov. 1899 wurde täglich, mit Ausnahme der Sonntage, mit 2 mm Kolbenverschiebung 5 Minuten sehr schnell massirt. Irgend welche störenden Nebenerscheinungen traten während der Massage nicht auf.

Der Erfolg der Massage war folgender:

Hörumfang wie Hördauer hatten beiderseits nennenswerthe Veränderungen nicht erfahren.

Die subjectiven Geräusche wurden durch die Massage fast stets mehr oder weniger gelindert. Die Linderung hielt eine halbe bis mehrere Stunden an. Eine von der Patientin unter dem 8. November gemachte Eintragung in ihr Tagebuch mag hier als charakteristisch für den Ablauf der Einwirkung wörtlich wieder gegeben werden. „Nach der Behandlung (11 Uhr Vormittags) spürte ich eine wohlthuende, erhebliche Befreiung von den gewöhnlichen Ohrgeräuschen; es blieb nur ein leises Singen zurück; mit kurzer Unterbrechung dauerte dieser verhältnissmässig ruhige, angenehme Zustand bis gegen 6 Uhr, ging dann in ein schwaches und 2 Stunden später in starkes, betäubendes Ohrensausen über.“

Am 9. November heisst es: „Das durch den dichten Nebel verursachte heftige Ohrensausen wurde durch eine etwa halbstündige Milderung nach der Massage unterbrochen.“

Die Hörschärfe für Flüstersprache war nach beendeter Massage nicht verändert.

Die Massage wurde am 11. November 1899 als aussichtslos abgebrochen.

Fall 4.

Als 4. Fall der Gruppe II führe ich den von mir auf dem Londoner Congress schon mitgetheilten Fall hier ganz kurz an.

Bei demselben wurde 1 Monat mit geringen Unterbrechungen täglich 15 Minuten mit 2 mm Hubhöhe des Kolbens sehr schnell, an einzelnen Tagen ausserdem mit 4 mm Hubhöhe 4 Minuten langsam massirt.

Digitized by Google

Das Resultat der Massage war:

Der Hörumfang war links von A bis F der Contra-Octave und nach oben von 2,2 bis 1,8 Galton gewachsen, wobei jedoch dahingestellt bleiben musste, ob der Zuwachs nach oben nicht auf einem Beobachtungsfehler von Seiten der Patientin beruhte (Taf. I, Fall 7).

Die Hördauer war beiderseits für alle geprüften Töne gestiegen, und demgemäss hatte sich auch die hochgradig herabgesetzte Hörfähigkeit ein wenig gebessert. Die passive Schleimhauthyperämie der medianen Paukenwand schwand unter der Massage. Wie eine spätere Untersuchung gezeigt hat, ist die Verbesserung der Hörschärfe indess nur eine vorübergehende gewesen.

Fassen wir die Erscheinungen zusammen, die bei acht an Sklerose erkrankten Gehörorganen gemacht wurden, so ergiebt sich Folgendes:

Der Hörumfang wurde bei 6 = 75 Proc. nach unten nicht erweitert; bei je einem annähernd um 1, bezw. ½ Octave; an der oberen Grenze zeigten sich bei den verschiedenen Prüfungen zumeist sehr geringe Schwankungen, die wohl auf Beobachtungsfehler zurückzuführen sind.

Das Hörvermögen hatte sich, mit Ausnahme des Falles 4, wo eine geringe, aber nicht fortbestehende Besserung bemerkbar war, bei keinem soweit gebessert, dass ein greifbarer Nutzen für das tägliche Leben daraus entsprungen wäre.

Die subjectiven Geräusche waren in keinem Falle geschwunden, aber sie hatten nicht selten eine Linderung erfahren, welche bis mehrere Stunden anhielt.

Gruppe III.

Chronischer hypertrophischer Mittelohrkatarrh.

4 Fälle. Zu den 3 Fällen, die ich in den Verhandlungen des VI. internationalen Otologencongresses zu London veröffentlichte und welche hier nur ganz kurz Erwähnung finden sollen, ist nur ein neuer Fall hinzugekommen. Der besseren Uebersicht halber ist der Hörumfang auch der drei schon veröffentlichten Fälle in Tabelle I unter Fall 9, 10 und 11 eingezeichnet worden; das Relief der Hörreste dagegen ist nur für den neu hinzugekommenen Fall unter Nr. 8 auf Taf. II dargestellt; bezüglich der Reliefs der übrigen 3 Fälle verweise ich auf die Londoner Verhandlungen, bezw. auf mein Autoreferat in der Zeitschrift für Ohrenheilkunde. Bd. XXXV.

Digitized by Google

Fall 8.

Stud. philol. M., 23 Jahre alt.

Anamnese: Patient, hereditär in keiner Weise belastet, hat seit früher Jugend häufig an Nasen-Rachenkatarrhen gelitten. Nasenathmung war nach Erkältungen nicht selten auf längere Zeit erschwert. Deshalb noch zur Schulzeit mehrfach Behandlung der Nase in Darmstadt und Frankfurt. (Galvanokaustische Aetzung, Entfernung eines Theiles der unteren Muscheln, Nasendouche u. s. w.) Im Jahre 1892 wurde zuerst rechtsseitige Schwerhörigkeit bemerkt, die mit Lufteinblasungen behandelt wurde. In der Folgezeit allmählich, ständig fortschreitende Verschlechterung des Hörvermögens rechts; bald verminderte sich auch auf dem linken Ohr die Hörschärfe und es trat beiderseits Ohrensausen auf.

Befund am 20. Nov. 1899. An beiden Gehörorganen die ausgeprägten Erscheinungen der hypertrophischen Form des chronischen Mittelohrkatarrhs. Acut entzündliche Erscheinungen fehlen; nach Katheter weder Veränderung der Hörschärfe noch Beeinflussung des Ohrensausens. Nasenathmung erschwert; Schleimhaut der unteren Muscheln grauweisslich, mit der Sonde tief eindrückbar, schwillt nach Cocainisirung nur wenig ab. Schleimhaut der Pars nasalis und oralis des Rachens im Zustande hochgradiger Dauerentzündung. Starke Schleimsecretion.

Hörfunction am 26. Nov. 1899: siehe bezüglich des Hörumfangs und der Hördauer für C — c^4 Taf. I u. II, Fall 8.

Weber vornehmlich nach rechts; Schwabach + 7 Secunden, Rinne beiderseits —; links 12, rechts 19 Secunden. Zugewandte Flüsterzahlen rechts „3“, „8“ in 25, bezw. 15 cm; links „3“ in 5/4 m; „8“ in 1/2 m.

Behandlung: Zunächst Beseitigung der Schleimhautschwellungen in der Nase durch Ziehen von drei galvanokaustischen Strichen über die ganze Länge beider unteren Muscheln. Entfernung der hinteren Schwellungen mit der Schlinge; Pinseln der Cav. pharyngo-nasale mit Arg. nitr.-Lösung. Nach Abheilung der Nase und Beseitigung der Dauerentzündung im Rachen wurde am 5. Januar 1900 mit der Massage begonnen, und zwar wurde bis zum 8. Februar 1900 täglich 5 Minuten bei 2 mm Kolbenverschiebung schnell massirt.

Hörfunction vor Beginn der Massage am 5. Januar 1900.

Hörumfang wie am 26. Nov. 1899: r. vom H der Contraoctave bis 0,1 Galton, links vom H der Subcontraoctave bis 0,1 Galton.

Digitized by Google

Die Hördauer für die Octaven C—c^4 ist aus Taf. II, Fall 8, Columne 2 ersichtlich. Zwischen der Hördauer vom 26. Novbr. 1899 und 5. Januar 1900 bestehen fast in allen Octaven geringe Differenzen, und zwar zu Ungunsten der letzteren Prüfung. Diese Differenz dürfte wesentlich darauf zurückzuführen sein, dass die beiden Prüfungen nicht unter ganz gleichen äusseren Bedingungen vorgenommen wurden; vielleicht handelt es sich auch um Schwankungen der Hörschärfe, wie sie bei chronischem Mittelohrkatarrh so häufig zur Beobachtung kommen. Schwabach-, Rinne-, Weber'scher Versuch wie unter dem 26. Nov. 1899.

Nach Beendigung der Massagebehandlung am 8. Febr. 1900 hatte sich der Hörumfang rechts vom H bis A der Contra-Octave, links vom H bis A der Subcontra-Octave verschoben, somit eine geringfügige Erweiterung erfahren.

Die Hördauer war rechts für die Octaven C, c^2, c^3, c^4, links für c^1, c^3, c^4 gegen den Beginn der Massage im Wesentlichen unverändert; rechts für c nicht unwesentlich erhöht und für c^1 erniedrigt; links dagegen für C, c und c^2 gleichfalls erniedrigt.

Weber vornehmlich nach rechts, Rinne beiderseits negativ (11, bezw. 12 Secunden). Zugewandte Flüstersprache Zahlen rechts: „7“ in 1 m; „3“ in 10 cm; „8“ dicht am Ohr; links: „3“ in 1 m; „8“ in 0,75 m. Gegenüber dem Resultat der Prüfung mit Flüsterzahlen am 26. Nov. 1899 findet sich somit keine sehr wesentliche Veränderung; das Sprachverständniss war im grossen Ganzen das gleiche geblieben.

Die subjectiven Ohrgeräusche hatten wohl während und einige Zeit nach der Massage, nicht aber dauernd eine Abschwächung erfahren.

Fall 9, 10 und 11.

Diese 3 Fälle habe ich schon in den Verhandlungen des internationalen Otologencongresses zu London veröffentlicht und werde ich deshalb an dieser Stelle wesentlich die Resultate anführen.

Fall 9.

Massage fast 4 Monate mit kurzen Unterbrechungen; je 10 bis 15 Minuten bei 2 mm Hubhöhe.

Der Hörumfang war: rechts vom E der grossen Octave — C der Contra-Octave, links vom Gis bis C der Contra-Octave erweitert.

Die Hördauer war beiderseits für alle Octaven von C—c^4 zum Theil erheblich gestiegen.

Digitized by Google

Die subjectiven Ohrgeräusche vermindert; nach einer stärkeren Erkältung nahmen sie zeitweise an Intensität wieder zu.

Sprachverständniss wesentlich verbessert.

Fall 10.

Massage $1^1/_2$ Monat fast täglich 10 Minuten mit 2 mm Hubhöhe; zeitweise anschliessend 2—3 Minuten mit 3—4 mm Hubhöhe.

Der Erfolg war:

Der Hörumfang rechts von A bis C der Subcontra-Octave, links von D der grossen Octave bis E der Contra-Octave erweitert.

Die Hördauer für einzelne Octaven von C—c^1 nicht unbeträchtlich gestiegen, für andere verkürzt.

Die subjectiven Ohrgeräusche soweit vermindert, dass sie nur noch Nachts wahrgenommen werden.

Die Kranke meinte, entschieden besser zu hören; bei der Prüfung mit Flüsterzahlen war eine Besserung nicht nachweisbar; die subjective Auffassung war wahrscheinlich dadurch bedingt, dass die früher störenden Ohrgeräusche am Tage nicht mehr wahrgenommen wurden.

Fall 11.

Frl. H., 20 Jahre alt.

Massage vom 20. Oct. 1898 bis 11. Februar 1899 mit kurzen Unterbrechungen täglich bei 2 mm Hubhöhe 10 Minuten.

Der Erfolg war:

Der Hörumfang rechts vom G bis D der grossen Octave, links vom A der Contra-Octave bis G der Subcontra-Octave erweitert.

Die Hördauer für die einzelnen Octaven kaum verändert, neben kleinen Verbesserungen fanden sich auch kleine Verschlechterungen.

Die subjectiven Ohrgeräusche vermindert; dadurch Erleichterung und gleichfalls das Gefühl des Besserhörens wie bei Fall 10.

Ueberblicken wir das Resultat, welches eine lang fortgesetzte, sehr kräftige Massagebehandlung bei 8 Gehörorganen mit chronisch hypertrophischem Mittelohrkatarrh hatte, so ergiebt sich, dass

1. der Hörumfang bei 6 = 75 Proc. beträchtlich; bei 2 = 25 Proc. sehr unwesentlich nach unten erweitert war. Diese Erweiterung des Hörumfangs nach unten hat jedoch für das Sprachverständniss nur eine geringe Bedeutung; sie fällt allein ins Gewicht beim Hören tiefer Geräusche, wie Klopfen. Die Verbesserung des

Digitized by Google

Sprachverständnisses ist wesentlich abhängig von der Verlängerung der Hördauer in den Octaven $c-c^{IV}$, und eine solche konnte nur bei einer Person nachgewiesen werden. Von zwei weiteren Personen wurde eine Verbesserung zwar gleichfalls empfunden, konnte aber objectiv nicht nachgewiesen werden und war wohl auf die Verminderung der subjectiven Ohrgeräusche zurückzuführen; im 4. Fall bestand subjectiv wie objectiv keine Besserung.

Gruppe IV.

Otitis media cicatricia.

1. Fall.

Frl. K. H., 23 Jahre alt, ist nach Aussage der Mutter im ersten Lebensjahr an doppelseitiger Ohreiterung erkrankt, welche bis zum 7. Jahre fortbestanden hat. Seitdem ist der Ohrenfluss nicht wieder erschienen; die Schwerhörigkeit soll in den letzten 2 Jahren noch etwas zugenommen haben. Ohrensausen besteht zeitweise.

Befund am 8. Januar 1900.

Beide Gehörgänge ohne Abweichungen; an Stelle des Trommelfells sieht man beiderseits derbes Narbengewebe, welches am Annulus tympanicus ansetzt und mit der medianen Paukenwand fest verwachsen ist. Es entsteht so eine durch Narbengewebe gebildete, trichterförmige Vertiefung, welche den Gehörgang nach innen abschliesst. Ob Reste der Gehörknöchelchen vorhanden sind, lässt sich nicht erkennen. Zur Zeit keine frische Entzündung.

Hörvermögen vor Beginn der Massage.

Hörumfang rechts vom G der grossen Octave bis 3,3 Galton, links vom Dis der Contra-Octave bis 0,1 Galton.

Die Hördauer ist aus Taf. II, Fall 12, Columne 1 ersichtlich.

Beim Weber'schen Versuch wird der Ton nach links gehört; Rinne (c) beiderseits negativ; Knochenleitung für c um 5 Secunden verlängert.

Massage: im Januar 10 mal, erst 10, dann 5 Minuten mit 2 mm Hubhöhe; im Februar 8 mal je 5 Minuten; im März 8 mal und im April 1 mal in gleicher Weise wie vor.

Erfolg der Massage:

Der Hörumfang hatte sich rechts von G bis C der grossen Octave, links vom Dis der Contra-Octave bis C der Subcontra-Octave erweitert.

Die Hördauer zeigte während der Zeit der Massage ein verschiedenes Verhalten. Durchschnittlich am günstigsten war das

Digitized by Google

Hörvermögen am 27. Februar 1900, wenngleich auch an diesem günstigsten Tage das Gesammtergebniss der Prüfung nur sehr wenig von dem vor Beginn der Massage differirte. Bei weiterer Massage (im Ganzen noch weitere 9 mal) sank dann die Hördauer für mehrere Octaven, so dass diese nach beendeter Massage annähernd gleich oder sogar ein wenig ungünstiger war, als vor derselben.

Die subjectiven Geräusche erfuhren keine wesentliche Veränderung. Während der Massage trat 2 mal Schwindel auf, der ein kurzes Aussetzen derselben erforderlich machte.

Am 28. April 1900 wurde die Massage abgebrochen.

Das bisherige Resultat der Untersuchungen ist, dass der Nutzen der Vibrationsmassage ein im Ganzen sehr beschränkter ist.

Ganz wirkungslos hinsichtlich der Verbesserung der Hörschärfe hat sich dieselbe bei den 4 Fällen von Sklerose bewiesen, da auch bei dem einen Fall, der zunächst eine Besserung aufwies, diese in der Folge geschwunden ist. Der einzige Nutzen der Massage bestand bei der Sklerose in der zeitweisen Herabminderung der subjectiven Ohrgeräusche.

Unter 3 Fällen, bei denen die massirende Luftwelle direct auf den freiliegenden Steigbügel einwirkte, wurde einer soweit gebessert, dass das Sprachverständniss erleichtert war.

Ein Fall von Otitis media cicatricia zeigte keinerlei Besserung, eher eine, wenn auch geringe Verschlechterung.

Am günstigsten gestaltete sich die Wirkung noch bei der hypertrophischen Form des chronischen Mittelohrkatarrhs, denn hier zeigte sich relativ am häufigsten eine zum Theil nicht unbedeutende Erweiterung des Hörumfangs, welche, wenn sie auch nicht unmittelbar dem Sprachverständniss zu Gute kam, doch das Hören tiefer Geräusche beförderte; ebenso zeigte sich bei dieser Krankheitsform der relativ grösste Einfluss der Massage auf die subjectiven Ohrgeräusche, wodurch wiederum das subjective Gefühl der Erleichterung und des Besserhörens herbeigeführt wurde; ganz schwanden die Geräusche indess bei keinem Fall. Bei einem Fall dieser Gruppe versagte sie ganz; bei einem anderen wurde die Hördauer nicht unwesentlich verlängert.

Weitere Untersuchungen müssen zeigen, ob diese bisherigen Erfahrungen Allgemeingültigkeit haben.

Digitized by Google

Ostmann.

Digitized by Google

Digitized by Google

Digitized by Google

VIII.

Aus der Kgl. Universitäts-Ohrenklinik des Geh. Medicinalraths Prof. Dr. Schwartze in Halle a. S.

Ein Fall von Carotisblutung infolge von Caries des Schläfenbeins.

Von

Dr. **Zeroni,**

Ohrenarzt in Karlsruhe i. B., ehemaligem Assistenten der Klinik.

In Folgendem unternehme ich es, einen Fall von Carotisblutung mitzutheilen, den ich im Beginn des Jahres 1900 in der königl. Universitäts-Ohrenklinik in Halle zu beobachten Gelegenheit hatte, und der in mancher Beziehung interessant und erwähnenswerth erscheint.

Am 5. April 1900 wurde der 29jährige Bergmann Otto Michaelis aus Zemschen in die Ohrenklinik aufgenommen. Er will früher ganz gesund gewesen sein, hat seiner Militärdienstpflicht genügt und seine Arbeit als Bergmann stets gut verrichten können. Er erinnert sich, früher einmal kurze Zeit an Ohrenfluss gelitten zu haben. Sein Vater ist an Blutsturz gestorben, sonst ist über schwere Erkrankungen in seiner Familie nichts zu eruiren. Weihnachten 1899 hatte er Morgens beim Frühstück einen Schwindelanfall, der aber nur kurze Zeit andauerte. Er fiel dabei zu Boden, will aber bei Besinnung geblieben sein. Seitdem war er bei vollstem Wohlbefinden bis zum 10. Februar 1900. Seit diesem Tage war das rechte Ohr „zu". Es traten stechende Schmerzen auf, geringes Sausen, ab und zu Schwindel. Nunmehr trat auch Ausfluss aus dem rechten Ohre auf. Die rechte Gesichtshälfte wurde bald gelähmt. Er begab sich in ärztliche Behandlung am 18. Februar 1900, und fand auch durch solche Linderung seiner Beschwerden. Da die Lähmung des Gesichtes jedoch nicht zurückging, der Ausfluss aus dem Ohre in gleicher Stärke weiter bestand, die Schmerzen auch nicht völlig verschwanden, suchte Patient Hülfe in der Königl. Ohrenklinik.

Die Untersuchung ergab hier Folgendes:

Mässig genährter Mann, Fettpolster gering, Musculatur schlaff, Schleimhäute anämisch. Supra- und Infraclaviculargegenden eingesunken, besonders rechts. Lungenschall an verschiedenen Stellen verkürzt. Auscultatorisch nichts Besonderes. Herztöne rein. Objectiv kein Schwindel. Augenhintergrund normal. Leichter Nystagmus beim Blick nach links. Complete Facialislähmung rechts. Sputum schleimig-eitrig, wird in ziemlicher Menge ausgeworfen, enthält Tuberkelbacillen. Urin frei von Eiweiss und Zucker. Temperatur Abends 38,5 ° C.

Umgebung des Ohres. Ohne Besonderes.

Gehörgang- und Trommelfellbefund. Rechts grosse nierenförmige Perforation. Profuse Eiterung. Links Residuen früherer Eiterung.

Hörprüfung: Flüstersprache wird rechts nicht gehört; links ca. 2 m.

Digitized by Google

C_1 wird vom ganzen Schädel links gehört. Fis_4 rechts bei mittelstarkem Fingerkuppenanschlag, links normal.

6. April. Temperatur Morgens 37,8°.

Operation. Totalaufmeisselung rechts in typischer Weise (nach Schwartze). Auf dem Weg zum Antrum finden sich einige Zellen, die mit Eiter und mit cholesteatomähnlichem Gewebe erfüllt sind. Antrumwände erweicht. Der horizontale Bogengang zeigt zwei verfärbte Stellen, die vordere, gegen den Canalis facialis zu gelegene, lässt sich sondiren. Hammer und Amboss fest mit einander verwachsen, werden im Zusammenhang entfernt. Beide sind cariös. In einer Zelle des Sporns, die nahe dem absteigenden Theile des Canalis facialis gelegen sein muss, viel Eiter. Im vorderen Winkel der Paukenhöhle liegt ein bewegliches Knochenstück, das sich mit der Pincette entfernen lässt. Es bleibt zweifelhaft, ob man nur ein abgemeisseltes und in die Paukenhöhle gerutschtes Knochenstück vor sich hat, oder ob es ein Sequester ist. Die Sonde weist nach Entfernung des Knochenstückes einen ausgedehnten Defect der vorderen und unteren Wand der Paukenhöhle nach. Glättung der Wundhöhle. Spaltung wie gewöhnlich. Die retroauriculäre Wunde wird durch Nähte etwas verkleinert, bleibt aber weit offen. Tamponade. Verband.

Abends Temperatur 39,7°. Respiration 48 p. m. Einmaliges Erbrechen nach der Narkose.

7. April. Subjectives Wohlbefinden. Temp. 38,3—39,0°. Resp. 40 p. m.

8. April. Temp. 38,5—39,7°. Subjectives Wohlbefinden. Manchmal leichte Stiche im operirten Ohr. Stuhl auf Klystier. Resp. 44 p. m.

9. April. Temp. 37,4—39,3°. Resp. 48 p. m.

Das fortdauernde Fieber wurde Mangels anderer Symptome auf die vorhandene Lungenerkrankung bezogen. Die zunehmende Athemfrequenz sprach für Weiterschreiten des Processes. Der Appetit blieb gut. Beschwerden von Seiten des Ohres waren nicht mehr vorhanden.

11. April. Erster Verbandwechsel. Wundhöhle von gut aussehenden Granulationen ausgekleidet. Nichts Verdächtiges zu sehen. Tamponade wie gewöhnlich. Temp. 38,5—40,9°. Resp. 64 p. m.

12. April. Temp. 37,7—39,5°. Resp. 60 p. m.

Am 13. April wurde der zweite Verbandwechsel vorgenommen. Es fiel dabei auf, dass die Verbandstoffe in der Tiefe von geronnenem Blut durchtränkt waren. Die Tamponade des Mittelohres wurde entfernt. Beim Herausziehen des letzten Gazestreifens spritzte mir plötzlich unter zischendem Geräusch ein starker Blutstrahl aus der Tiefe entgegen. Ich schob schnell ein zum Verbande schon zurechtgelegtes Stück Jodoformgaze von der retroauriculären Wunde möglichst tief in die Operationshöhle hinein und fixirte dasselbe mit der Hand, worauf die Blutung sofort stand. Ich comprimirte noch kurze Zeit mit dem Finger, bis ich mich überzeugt hatte, dass die Blutung thatsächlich nicht wiederkehrte, und legte dann einen Verband an.

Nun erst kamen wir zu Erwägungen über den Ausgang der Blutung. Die Stärke des Blutstrahles, den wir etwa bleistiftdick schätzten, die Vehemenz des Ausströmens unter zischendem Geräusch, liessen es als ausgeschlossen erscheinen, dass etwa ein arrodirtes Knochengefäss die Ursache gewesen sei. Es konnte sich nur um eine Blutung aus den grössten Gefässen handeln,

Digitized by Google

und nach der Art der Wirkung der Tamponade musste die arrodirte Stelle in der Paukenhöhle gelegen sein. Die Tamponade war so rasch und instinktiv vorgenommen worden, dass weder ich, noch der mir bei dem Verbandwechsel assistirende College Dr. Schultze mit Sicherheit hätten aussagen können, ob der Blutstrahl venös oder arteriell war. Pulsation konnte auch nicht beobachtet werden. Die Blutflecken, die wir nachher besichtigten, waren allerdings hellroth, doch bestanden bei uns immer noch Zweifel, ob die Blutung aus der Carotis oder dem Bulbus venae jugularis entstammte. Für letztere Annahme sprach besonders das frappirend schnelle Stehen der Blutung auf einfache Tamponade. Indess neigten wir zuletzt, nach längerem Ueberlegen, doch mehr zu der Annahme einer Carotisarrosion, als wir uns die Vehemenz des Blutstrahles in das Gedächtniss zurückriefen, und da die bei der Operation gefundene Lücke in der vorderen unteren Wand der Paukenhöhle auch darauf hindeutete.

Eine Wiederkehr der Blutung war auf jeden Fall zu befürchten. Wir richteten daher eine ständige Wache bei dem Patienten ein und bereiteten alles vor, um bei einer eventuellen neuen Hämorrhagie sofort eine erneute Tamponade, eventuell die Unterbindung der Carotis vornehmen zu können.

Der folgende Tag verlief ohne Blutung. Am Tag darauf zeigte sich Morgens ein kleiner hellrother Fleck am Verbande. Letzterer wurde daher in seinen obersten Lagen erneuert, die tiefen Tampons, die von geronnenem Blut durchtränkt und hart waren, blieben liegen. Es erfolgte keine neue Blutung.

Das Fieber war unterdessen in annähernd gleicher Höhe, wie sonst geblieben. Da der Stuhlgang seit mehreren Tagen angehalten war, wurde ein Klystier gegeben, das eine reichliche Kothentleerung zur Folge hatte. Ich war mir vollkommen bewusst gewesen, dass eine Defäcation durch den plötzlich gesteigerten Blutdruck die Gefahr, eine neue Blutung zu veranlassen, in sich trug, und war zu einem Eingriff gerüstet. Die Befürchtung schien indess grundlos gewesen zu sein. Der Kranke hielt das Klystier und die Darmentleerung gut aus, und legte sich anscheinend erleichtert wieder bequem in Rückenlage. Nach Verlauf einiger Minuten verliess ich daher das Krankenzimmer, desgleichen auch der beaufsichtigende Wärter, der den Koth nach dem Abort trug. Einige weitere Minuten jedoch, wurde ich wieder gerufen, mit der Nachricht, dass der Patient eben eine neue Blutung erlitten habe. Als ich schleunigst in den Krankensaal

Digitized by Google

zurückkehrte, fand ich den Patienten blutüberströmt vor. Eine Masse hellrothen Blutes triefte noch fortwährend durch den Verband. Sofort comprimirte ich die Carotis, was einen entschiedenen Nachlass der Blutung zur Folge hatte. Den inzwischen auch herbeigeeilten Wärter liess ich darauf die Carotiscompression übernehmen und nahm den Verband ab. Es zeigte sich, dass alle Tampons ausserhalb der Wundhöhle lagen, sie mussten geradezu herausgeschwemmt oder geschleudert worden sein. Aus der Tiefe sickerte noch reichlich hellrothes Blut nach, obwohl die Carotiscompression weiter ausgeübt wurde. Dagegen stand die Blutung wieder prompt auf regelrechte Tamponade von der retroauriculären Oeffnung aus, auch als nun die Carotiscompression weggelassen wurde, kam die Blutung nicht wieder.

Der letzte Blutverlust hatte indessen den Patienten sehr erschöpft. Es trat Collaps ein. Nach Anwendung von Excitantien erholte sich der Mann wieder etwas. Das Sensorium war frei, die rechte Pupille eng, die linke mittelweit. Es erschien nicht rathsam, in diesem Zustande eine Carotisunterbindung vorzunehmen, die wieder in Erwägung gezogen wurde. Nachmittags trat Unruhe auf, dann Delirien. Der rechte Arm wurde lebhaft bewegt, der linke gar nicht. Die Sensibilität des linken Armes war nicht aufgehoben. Der Patient verlangte öfters zu trinken und schluckte noch. Gegen Abend wurde der Athem langsamer, zeitweise aussetzend, der Puls klein und unregelmässig. Nachts 2 Uhr trat Exitus letalis ein.

Sectionsprotokoll.

Mässig kräftige, männliche Leiche, geringes subcutanes Fett. Musculatur braunroth. Lungen schlecht zurückgesunken, das Herz liegt in geringer Ausdehnung vor. Mässiges epicardiales Fett. Tricuspidalis für drei, Mitralis für vier Finger durchgängig. Aorta und Pulmonalis schliessen gut. Im rechten Herzen reichlich Fibringerinnsel. Pulmonalklappen intact, desgleichen die Tricuspidalis. Im linken Herzen Fibrin. Mitralis am Rand etwas verdickt. Rechter Ventrikel mässig dilatirt. Musculatur ziemlich blass, von hellbrauner Farbe.

Linke Lunge. Aus den Bronchien quillt reichlich Eiter. Volumen vermehrt. An der Spitze eine tiefe Einziehung. Pleura mit zarten Auflagerungen bedeckt. Bronchialmucosa in geringem Grade injicirt, mit etwas Schleim bedeckt. Die erwähnte Einziehung an der Spitze erweist sich als der Ausdruck einer mässig gefüllten, etwa bühnereigrossen Caverne, deren Wandungen mit bröckeligem Eiter bedeckt sind. Mit der grossen Höhle communiciren noch zwei kleinere, von denen die eine fingerlang in die Tiefe des Oberlappens sich erstreckt. Der übrige Theil des Oberlappens ist allenthalben von zahlreichen, theils einzelnen, theils in Gruppen stehenden grauweissen Knötchen durchsetzt. Dieselben sind theils schon käsig erweicht, theils jüngeren Datums. Verschiedene Knötchen lassen in ihrer Mitte ein kleines Lumen erkennen. In dem weit blutreicheren Unterlappen ist in den oberen Partien eine reichliche Aussaat von frischen Tuberkeln.

Digitized by Google

Rechte Lunge. Dieselbe ist mit dem Zwerchfell fest verwachsen und löst sich nur unter Mitnahme des letzteren. Bronchialmucosa wie links. Lunge ziemlich schwer, Pleura mit dicken fibrösen Schwarten bedeckt. An der Spitze eine noch etwas grössere Höhle wie links, mit eben solcher Wandung. Ueberall dicht gesäte einzelne und conglomerirte Knötchen. Luftgehalt fast ganz aufgehoben. Mittellappen völlig von Tuberkelknötchen eingenommen. Unterlappen noch lufthaltig, da und dort mit zerstreuten Tuberkeln besetzt.

Leber: Blutarm, braunroth, Zeichnung undeutlich. Milz normal gross, dunkelroth, Zeichnung wenig deutlich. Darm ohne Besonderes. Nieren beiderseits ziemlich blass, Rinde in geringem Grade verbreitert, Pyramiden rothbraun. In der linken Niere ein kleinerbsengrosser Tuberkel.

Gehirn: Weiche Häute der Convexität leicht getrübt, zeigen vereinzelte circumscripte grauweisse Knötchen; stark hyperämisch; Hydrops meningeus. Consistenz des Gehirns herabgesetzt. Schnittfläche etwas feucht und anämisch. Rinde graurosa, ebenso die graue Substanz der grossen Ganglien. Pia der Basis und Gefässe zart und ohne Veränderung. Der Warzenfortsatz rechterseits ist operativ eröffnet, an seiner Stelle eine pflaumengrosse, im Grunde mit Gazetampons ausgefüllte Höhle, die sich etwa 3 cm tief in den Knochen erstreckt. Diese Höhle steht in Verbindung mit einer käsigen Eiteransammlung unter der Dura. Die Communication ist durch schwammiges, eitrig infiltrirtes Granulationsgewebe ausgefüllt, das sich beim Ablösen der Dura in der mittleren Schädelgrube zeigt. Die Felsenbeinpyramide ist grau verfärbt, cariös. Man erkennt, dass die obige Eiteransammlung unter der Dura mit der Wundhöhle in Verbindung steht. Nach Wegnahme der Tampons aus der Operationshöhle sieht man in deren Tiefe die Carotis interna freiliegend, an einer Stelle perforirt, so dass eine vom Schädelinnern in die Carotis interna eingeführte Sonde in der genannten Höhle sichtbar ist.

Section des Schläfenbeines.

In der Umgebung der Fissura Glaseri, an der vorderen Fläche des äusseren Gehörganges befinden sich grünliche, missfarbene Massen. Die hier hängenden Gewebsfetzen sind in ziemlicher Ausdehnung erweicht und ebenfalls grünlich verfärbt. Aus der Fissura Glaseri tritt ein kleines Gefäss, dessen Wand erweicht und verfärbt ist. Die gegen die Paukenhöhle gerichtete Wand des Canalis caroticus zeigt eine grosse Lücke. Das Dach des Kanals fehlt vollständig, an seiner Stelle liegen die bei der Schädelsection bemerkten eitrig durchsetzten Granulationen. Die Carotis interna ist in ihrem ganzen Verlauf durch den Canalis caroticus und bis in den Sinus cavernosus von missfarbenen, zum Theil eitrig durchsetzten Massen zerfallenen Gewebes umgeben. Die Arterienwand ist an ihrer hinteren und oberen Partie entsprechend den gefundenen Lücken, aber auch in ziemlichem Umfange über deren Begrenzung hinaus erweicht, infiltrirt und verfärbt. In der infiltrirten Partie lassen sich einige weisse Knötchen erkennen. An der in die Paukenhöhle schauenden Partie der Arterienwand befindet sich eine etwa stricknadeldicke Perforation; dieselbe liegt ungefähr an der Stelle, wo die Arterie aus ihrem verticalen Verlaufe in den horizontalen übergeht. Wundhöhle ohne Besonderes. Im oberen Bogengang etwas hämorrhagisch gefärbte Flüssigkeit. Inhalt der Schnecke suspect. In der Tuba, soweit dieselbe am Präparat enthalten ist, befindet sich Eiter, kein Blutgerinnsel.

Die Diagnose auf Carotisblutung war bei der zweiten Blutung mit Sicherheit gestellt worden. Die hellrothe Farbe des Blutes, das Nachlassen der Blutung auf Carotiscompression liessen jeden noch zurückgebliebenen Zweifel schwinden.

Die bei der Section gefundenen ausgedehnten Zerstörungen der knöchernen Wandungen des Canalis caroticus und die weit fortgeschrittene Erkrankung der Arterie selbst müssen es uns als sehr wahrscheinlich erscheinen lassen, dass der Kranke, trotz

Digitized by Google

des diesmaligen guten Erfolges der Blutstillung, dennoch in absehbarer Zeit an den Folgen dieser Erkrankung hätte zu Grunde gehen müssen, falls er auch der Lungenerkrankung noch länger hätte widerstehen können. Nicht nur gegen die Paukenhöhle, sondern auch gegen die Schädelhöhle zu fanden sich grosse Knochendefecte und ausgedehnte krankhafte Veränderungen der Arterie und ihrer Umgebung. Die Bedingungen zur Fortleitung des Processes nach den Meningen waren in weitestem Maasse gegeben. Ferner war die Gefahr weiterer Blutungen vorhanden. Es hätte sich eine ausgedehnte feste Thrombose bilden müssen, um die Möglichkeit neuer Hämorrhagien auszuschliessen. Und ob die Blutung in jedem Falle ebenso leicht zu beherrschen gewesen wäre, wie die beschriebene, ist fraglich. So wäre ein Eingreifen vielleicht nutzlos gewesen, wenn die nach der Schädelhöhle zu gelegene Arterienwand, die ebenfalls erweicht und infiltrirt war, und deren natürliche Knochenbedeckung in gleicher Weise wie in der Paukenhöhle zu Grunde gegangen war, rupturirt wäre. Die Stelle, an der die Ruptur erfolgte, war für das therapeutische Handeln noch die günstigste, in so fern, als die Blutung sofort manifest wurde und ihr Ausgangspunkt für die Tamponade erreichbar war. Immerhin mussten wir uns über den raschen Erfolg der jedesmaligen Tamponade wundern, da die Blutung eine so bedeutende war. Arterielle Blutungen von gleicher Stärke an anderen Körperstellen mit alleiniger Tamponade zu stillen, ist selten möglich. Wir müssen wohl annehmen, dass der grosse Knochendefect des Canalis caroticus es möglich machte, den Tampon direct an die verletzte Arterie selbst heranzuschieben und so nicht allein die Perforation der letzteren zu verschliessen, sondern auch die Arterie selbst zu comprimiren. Die noch stehenden Wände erlaubten dem Gefäss kein Ausweichen medialwärts, und nur so konnte es gelingen, eine genügende Compression auszuüben. Ausschlaggebend für den raschen Erfolg der Tamponade war aber entschieden der Umstand, dass das Mittelohr des Patienten durch die vorhergegangene Totalaufmeisselung und Dank der offen gebliebenen retroauriculären Wunde vollständig zugänglich war.

So war es gelungen, die beiden starken Hämorrhagien erfolgreich zu bekämpfen. Der Tod des Patienten erfolgte, wie die Section lehrte, an einer ausgedehnten Lungentuberculose. Wir dürfen allerdings die Blutverluste nicht ganz ausser Acht lassen, sind vielmehr der Ansicht, dass die zweite Blutung für

Digitized by Google

den schnellen letalen Ausgang ein begünstigendes Moment gewesen ist, in so fern, als der ohnehin durch die lange Krankheit geschwächte Patient dadurch einen weiteren Kräfteverlust erfuhr, den er zu ertragen nicht mehr im Stande war. Indess waren die Blutverluste, da rasche Hülfe jedesmal bei der Hand war, nie so bedeutend, dass sie an und für sich dem Kranken viel Schaden hätten zufügen können und hätte derselbe, wenn er nicht mit einer so schweren anderweitigen Krankheit behaftet gewesen wäre, die Blutungen sicher überstanden. Angesichts der ausgedehnten Lungenerkrankung, die bei der Section gefunden wurde, erscheint es sehr wenig wahrscheinlich, dass dem Kranken noch eine viel längere Lebenszeit hätte beschieden sein können. Das während seines Aufenthaltes in der Klinik beobachtete fast continuirliche hohe Fieber gab von vornherein eine sehr schlechte Prognose. Dass wir eine Unterbindung der Carotis nicht mehr vornahmen, mag auch durch den schlechten Allgemeinzustand des Patienten noch mehr gerechtfertigt erscheinen, zumal, wie oben dargelegt, eine dringende Indication dazu nicht vorlag.

Dieser Fall nimmt dadurch, dass die Blutung aus der Carotis erst nach der vollkommenen Freilegung der Mittelohrräume aufgetreten ist, eine Sonderstellung ein. Die bis jetzt bekannt gewordenen Carotisblutungen in Folge Erkrankung des Ohres, die Hessler[1]) in erschöpfender und kritischer Darstellung gesammelt und bearbeitet hat, sind ausnahmslos bei Leuten aufgetreten, bei denen ein operativer Eingriff am Ohr vorher nicht gemacht worden war. Im Uebrigen findet sich jedoch in unserem Falle viel Uebereinstimmendes mit den bisher bekannten. So ist wieder, wie in der grössten Zahl der erwähnten Fälle, eine ausgedehnte Tuberculose vorhanden, die den Verdacht erregt, dass auch die Ohrerkrankung tuberculöser Natur sei. Während die durch gewöhnliche chronische Ohreiterung hervorgerufene Caries des Schläfenbeines vornehmlich die Knochen des Warzenfortsatzes betrifft und die gefährliche Gegend des Bodens der Paukenhöhle und deren vordere Wand in der Regel unversehrt lässt, erscheint die Vorliebe der offenbar tuberculösen Otitis auffällig, gerade an den besagten Stellen Knochenerkrankungen hervorzurufen. Verhängnissvoll ist hierbei, dass die Tuberculose auch

1) Dieses Archiv. Bd. XVIII. S. 1, und Blau's Encyclopädie der Ohrenheilkunde. S. 66.

Digitized by Google

auf die Gefässe selbst fortschreitet und dieselben zur Erweichung bringt.

Mannigfache Abhaltungen haben mich leider verhindert, die mikroskopische Untersuchung des Felsenbeines bis jetzt in Angriff zu nehmen und so den strieten Beweis der tuberculösen Natur der Knochen- und Arterienerkrankung zu führen. Doch glaube ich aus dem makroskopischen Befund bereits mit ziemlicher Sicherheit annehmen zu können, dass Tuberculose der Carotis vorliegt, wie sie auch Habermann[1]) bei Schläfenbeintuberculose gefunden hat.

Beachtenswerth ist der Umstand, dass in unserem Falle der Sitz der Arterienarrosion genau der Stelle entsprach, die auch in allen anderen anatomisch untersuchten Fällen der Ausgang der Blutung gewesen ist. Die betreffende Stelle ist, wie Hessler[2]) nachgewiesen hat, die convexe Umbiegungsstelle der Arterie von dem verticalen in den horizontalen Verlauf. Diese seltene Uebereinstimmung des Befundes in allen Fällen mag zunächst auffällig erscheinen, sie findet jedoch bei näherer Betrachtung ihre Erklärung in den topographischen Verhältnissen. Die Wand der Arterie tritt erstens gerade hier der Knochenwand am nächsten[3]). In Folge dessen ist einerseits die Gefahr der Anspiessung durch einen Knochensequester für diese Stelle am grössten, andererseits ist aber auch der Uebergang der Knochenerkrankung auf das Arterienrohr hier am leichtesten möglich. Der pathologische Process, der die Arterienwand zur Erweichung bringt, wird deshalb in der Regel hier am weitesten fortgeschritten sein und hier wird daher die Wand am ehesten einreissen, wenn die Bedingungen zur Ruptur der Carotis gegeben sind. Die Ruptur erfolgt in der Regel spontan, offenbar in Folge des Blutdruckes, dem die erweichte Arterienwand nicht mehr Stand halten kann. Auch die mechanischen Verhältnisse, die hierbei eine Rolle spielen, scheinen eine Ruptur immer an der einen Stelle zu begünstigen. Der vom Herzstoss durch das Arterienrohr getriebene Blutstrom bricht sich naturgemäss an der scharfen Biegung der Carotiskrümmung, deren convexe Seite den stärksten Anprall auszuhalten hat. Es ist daher begreiflich, dass die Perforation der Arterie immer an derselben Stelle erfolgt, die dem Anprall

1) Zur Tuberculose des Gehörorgans. Zeitschrift f. Heilk. Bd. IX. 1883.

2) l. c. dieses Archiv. Bd. XVIII. S. 47, und Blau's Encyclopädie. S. 66.

3) Rüdinger, Ueber die Hirnschlagadern. Archiv für Anatomie und Entwicklungsgeschichte. 1888. S. 97.

Digitized by Google

des Blutes am meisten ausgesetzt ist, die, ihrer stützenden Knochenwand beraubt, durch Erkrankung erweicht ist, und somit in jeder Beziehung einen Locus minoris resistentiae darstellt.

Die Stärke der Blutung war in unserem Falle ganz aussergewöhnlich. Nur wenige Fälle sind beschrieben, in denen die Blutung mit ähnlicher Vehemenz einsetzte und fast alle diese sind in kürzester Zeit verblutet. In unserem Falle lagen die Verhältnisse insofern etwas anders, als das erste Auftreten der Blutung in die Zeit zwischen dem ersten und zweiten Verbandwechsel fallen muss. Es kann aber damals nur eine minimale Perforation vorhanden gewesen sein. Die geringe Blutung erfolgte in den Verband. Die Tamponade des Mittelohres verhinderte einen profusen Blutaustritt und stützte ausserdem gleichsam die morsche Wand der Arterie. Beim Nachlassen des Druckes trat nun die beschriebene colossale Blutung auf, wobei noch der Umstand mitgespielt haben mag, dass die Verbandgaze, mit der Arterienwand durch geronnenes Blut verklebt, beim Ablösen die vorhandene Oeffnung erweiterte.

Der ersten Blutung wäre der Patient sicher erlegen, wenn die sofortige Tamponade nicht gelungen wäre. Dass diese so schnell gelang, setzte uns anfangs in Erstaunen, ja liess uns sogar daran zweifeln, ob wirklich eine Arrosion der Carotis vorliege. In der That geht aus den in der Litteratur beschriebenen Fällen hervor, dass die Stillung von Carotisblutungen meist nur mit grossen Schwierigkeiten und keineswegs in kurzer Zeit gelang. Die Fälle, in denen überhaupt die Tamponade des Gehörgangs Erfolg hatte, waren diejenigen, in denen die Blutung in bedeutend geringerer Stärke auftrat, als in diesem Falle. Aehnliche Blutungen wie die unsrigen hatten raschen Tod zur Folge, in der Regel ehe ärztliche Hilfe zur Stelle war. Es ist auch klar, dass eine Tamponade des äusseren Gehörgangs sehr wenig Chancen für den Erfolg haben kann, wenn der Blutdruck von einiger Stärke ist. So hatte z. B. auch Porter[1]) den Eindruck, dass das Nachlassen der Blutung mehr dem eingetretenen Collaps als den angewendeten Blutstillungsmitteln zu danken sei. In den meisten Fällen hatte die Tamponade entweder keinen, oder nur temporären Erfolg. Es ist eben nicht möglich, vom äusseren Gehörgang aus bis an die verletzte Arterie einen Tampon vorzuschieben, selbst nicht bei vollständigem Defect des Trommel-

1) Clinique médical I. p. 440. 1841; cit. bei Hessler, l. c. S. 27.

Digitized by Google

fells. Die wohl momentan am Austritt gehinderte Blutsäule staut sich infolge dessen in der Paukenhöhle und im inneren Theile des äusseren Gehörgangs, und dem nun mit vermehrtem Oberflächendruck wirkenden sich steigernden Blutdrucke hält die Tamponade selten Stand. Sie wird entweder durchtränkt oder herausgeschleudert, wie z. B. im Fall von Broca[1]). Gelingt es dennoch, den Ausfluss des Blutes aus dem äusseren Gehörgang zu verhindern, so sucht das Blut naturgemäss einen Ausweg durch die Tube. Die Tamponade des Nasenrachenraumes mit der Bellocque'schen Röhre scheint hiergegen noch nicht versucht worden zu sein, doch steht kaum zu erwarten, dass ihre Anwendung viel Nutzen bringen würde. Dem entgegen war der Erfolg der Tamponade in unserem Falle allerdings überraschend. Es ist dies allein auf Rechnung des Umstandes zu setzen, dass die Mittelohrräume durch die vorausgegangene Totalaufmeisslung zugänglich waren, die verletzte Arterie frei vor uns lag, und wir so in der Lage waren, die Perforationsstelle des Gefässes selbst zu tamponiren. Aussichtslos wären unsere Maassnahmen aber auch dann gewesen, wenn der bei der Operation gefundene Sequester nicht entfernt worden wäre. Retrospectiv scheint uns nämlich nun doch die Annahme an Wahrscheinlichkeit zu gewinnen, dass das bei der Operation gefundene lose Knochenstück die sequestrirte Wand des Canalis caroticus vorstellte. Leider ist dasselbe schon während der Operation verloren gegangen, so dass uns eine nachträgliche Inspection keine Sicherheit in dieser Beziehung geben konnte. Wäre aber dieser Sequester in der Paukenhöhle zurückgeblieben, so hätte die Tamponade nicht auf die rupturirte Stelle wirken können, da sich das Knochenstück dazwischen gestellt hätte, möglicher Weise wäre es sogar gegen die Arterie gedrängt worden und hätte eine weitere Perforation veranlasst.

Das sofortige Stehen der Blutung und der Umstand, dass eine Wiederkehr in den nächsten Tagen nicht eintrat, veranlassten uns, von einer Unterbindung der Carotis abzusehen, die frühere Autoren manchmal als letztes Mittel versucht haben. Der Nutzen der Carotisunterbindung ist aber auch nur temporär, die sich einstellende Anastomosenbildung macht den augenblicklichen Erfolg bald illusorisch. Nur 2 von den so behandelten Fällen sind bis jetzt wirklich von einer weiteren stärkeren Blu-

1) Cit. bei Hessler, l. c. S. 7.

Digitized by Google

tung bewahrt geblieben, den einen hat Broca[1]) mitgetheilt, den anderen Bennet May[2]). Im ersten Falle trat schwaches Aussickern von Blut noch zwischen dem 13.—20. Tage nach der Unterbindung auf, doch ist späterhin bis zu dem 2½ Monat nach der Operation an Lungenschwindsucht erfolgten Tode keine weitere Blutung mehr erfolgt. Die Section bestätigte hier, dass eine Perforation der Arterie thatsächlich vorhanden war, was im Falle Bennet May's, der am Leben blieb, noch angezweifelt werden kann. Dagegen traten in den anderen Fällen trotz Unterbindung der Arterie nachträglich wieder Blutungen auf, in dem Falle von Billroth[3]) sogar trotz beiderseitiger Carotisunterbindung. Nur ein momentanes Aufhören der Blutung wird in der Regel durch die Carotisunterbindung erreicht. Deshalb wird diese Operation immer noch da ihre Berechtigung haben, wo die Tamponade zunächst wirkungslos ist. Dies wird aber immer der Fall sein, wenn eine stärkere Blutung auftritt und das Mittelohr nicht zugänglich ist. Die Zugänglichkeit kann aber nur durch eine Operation erreicht werden. Daher giebt uns unser Fall einen Fingerzeig, wie man in Zukunft vorzugehen hat, um Carotisblutungen aus dem Ohre erfolgreich entgegenzutreten. Man wird in einem derartigen Falle natürlich zunächst provisorisch die Tamponade des äusseren Gehörgangs versuchen, dann aber die Carotis unterbinden und dieser Operation sofort die Totalaufmeisselung folgen lassen. Es entspricht dies auch dem allgemeinen chirurgischen Grundsatz bei Gefässverletzungen das blutende Gefäss aufzusuchen und die lädirte Stelle möglichst freizulegen. Nur so kann man dann sich einen Erfolg der Tamponade versprechen, wenn die Arterie einige Zeit nach der Unterbindung wieder durch Anastomosenbildung Blutzufuhr erhält.

Die Indication zur Totalaufmeisselung ist in diesem Falle dringend, ihre Nothwendigkeit schon durch das eventuelle Vorhandensein von Knochensequestern, die die Arrosion verursachten, oder, wie in unserem Falle, den Zugang zum Canalis caroticus sperren, begründet. Dass dieser Weg noch nie beschritten worden ist, mag darin seinen Grund haben, dass die meisten Fälle sich ereignet haben, bevor unsere Operationsmethoden auf der jetzigen Höhe ihrer Ausbildung standen. Nur in einem

1) Cit. bei Hessler, l. c. S. 7.

2) Annuals of Surgery. Juni 1885; ref. Monatsschrift f. Ohrenheilk. XX. 1886. S. 199.

3) Vgl. dieses Archiv. Bd. IV. S. 53.

Digitized by Google

Falle der neueren Mittheilungen, dem von Abbé[1]) ist eine Operation nach Eintritt der Blutung vorgenommen worden, aber nur eine einfache Aufmeisselung. Der Fall gehört vielleicht gar nicht hierher, in so fern es sich dabei wohl um eine Blutung aus dem Sinus caroticus gehandelt hat und nicht aus der Carotis selbst, wie der Verfasser annimmt. Immerhin wäre auch im ersteren Falle die Freilegung der blutenden Stelle durch Wegnahme der hinteren Gehörgangswand, die Entfernung des auch dort vorhandenen Sequesters, der die Veranlassung zur Blutung gewesen sein mag, und eine folgende locale Tamponade rationeller gewesen, als die Spaltung und Tamponade des Sinus transversus.

In dem angegebenen Vorgehen würde ich einige Aussicht erblicken, die sonst fast letale Prognose der Carotisblutungen aus dem Ohr etwas günstiger zu gestalten. Ein absoluter Schutz gegen die Wiederkehr der Blutung wird allerdings auch so nicht gewährleistet, wie wir leider Gelegenheit hatten zu beobachten. Wodurch in unserem Falle die zweite Blutung zu Stande kam, ist fraglich. Ich möchte einer momentanen Blutdrucksteigerung weniger die Schuld beimessen, als vielleicht einem Verschieben der Verbandstoffe, was ein Zurückziehen der tiefsten Tampons von der Perforationsstelle zur Folge gehabt hat. Die nun sich in das Mittelohr von Neuem ergiessende Blutmasse drängte die Verbandstücke einfach heraus. Die Tamponade, an die richtige Stelle gebracht, stillte die Blutung sofort wieder.

Der anatomische Befund am Schläfenbein liess die Befürchtung aufkommen, dass eine Blutung auch aus dem oberen, in die Schädelhöhle schauenden Carotisstück hätte auftreten können. Es wäre in diesem letzteren Falle immer noch zu versuchen gewesen, auch hier die blutende Stelle nach Wegnahme des Tegmen durch Tamponade zu erreichen. Aber Angesichts der ausgedehnten Lungenerkrankung hätten wir nur einen Aufschub des Todes, keine Heilung mehr erreichen können.

Wir dürfen aber die Hoffnung nicht verlieren, dass unsere fortschreitende Erkenntniss und die Wahl richtiger Methoden uns in Zukunft in Stand setzen wird, auch die verhängnissvolle Complication der Carotisblutung mit Erfolg zu bekämpfen.

1) Ein Fall von Carotisblutung bei Nekrose des Mittelohres. Zeitschrift f. Ohrenheilk. XXIX. S. 222.

Digitized by Google

IX.

Zur Anatomie des Ganglion vestibulare der Säugethiere.

Von

Dr. **Gustav Alexander,**

gew. Prosector der Anatomie, Assistent der Universitätsohrenklinik in Wien.

(Mit 7 Tafeln und 1 Textfigur.)

Vorgelegt in der Sitzung der kaiserl. Akademie der Wissenschaften in Wien am 30. November 1899.[1])

Das Ganglion acusticum (Ganglion nervi acustici) setzt sich aus zwei Haupttheilen zusammen: dem Ganglion spirale, welches in den Schneckennerv (Ramus inferior n. acustici) eingeschaltet ist, und einem Ganglienapparat, der für den Ramus medius und den Ramus superior bestimmt ist und von Manchen Ganglion vestibulare genannt wird.

Während die Frage der Astfolge des Nervus acusticus durch Breschet (4) und Retzius (26, 23) vollständiger Lösung zugeführt worden und auch das anatomische Verhalten des Ganglion spirale hinreichend bekannt ist, begegnet man in der Literatur hinsichtlich des Ganglion vestibulare Angaben, die seine neuerliche Untersuchung keineswegs überflüssig erscheinen lassen.

Ich habe an verschiedenen Säugern das Ganglion studirt und theile im Folgenden die Resultate meiner Untersuchung mit.

Das Material bilden vor Allem vollständige, zum Zwecke vergleichender Bearbeitung des inneren Ohres von mir verfertigte Schnittserien der Labyrinthe verschiedener Säugethiere. Bei Zurichtung der Präparate wurden Facialis und Acusticus möglichst nahe der Hirnoberfläche durchschnitten, so dass die Serien den ganzen Hörnerv im Verlaufe bis zu den Nervenendstellen, und den Gesichtsnerv, soweit er im Felsenbein gelegen ist, in natürlicher Lagerung umfassen.

---

1) Abgedruckt aus den Sitzungsberichten der kaiserl. Akademie der Wissenschaften in Wien. Mathem.-naturw. Klasse: Bd. CVIII. Abtheil. III. November 1899.

Digitized by Google

Dazu kommen 2 Serien vom Meerschweinchen, eine vom Schafe, in welchen die nachbarliche Partie des Rautenhirnes mit einbezogen wurde; endlich wurde auch in der Weise untersucht, dass an fixirten und gehärteten Objecten das Felsenbein mit der Knochenzange vorsichtig abgesprengt, und so beide Nerven mit ihren im Felsenbein gelegenen, in natürlicher Lage verbliebenen Aesten zur Ansicht gebracht wurden (Fig. 1). Von diesen Objecten wurden 2 menschliche, 2 von Semnopithecus entellus und 1 von Ovis aries in Serie geschnitten.

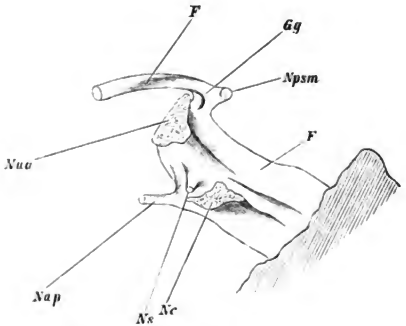

N. acusticus und N. facialis in Zusammenhang mit dem Kleinhirn nach Entfernung des Felsenbeines.

Semnopithecus entellus, r. S.

F Nervus facialis, *Gg* Ganglion geniculi, *Nap* Nervus ampullaris post., *Nc* Nervus cochleae, *Npsm* Nervus petrosus superf. major., *Ns* Nervus saccularis, *Nua* Nervus utriculoampullaris.

Die Präparate habe ich in Pikrinsublimat, Müller'scher Flüssigkeit, Müller-Formalin, Formalin-Pikrinsäure oder in Flemming's Gemisch fixirt. Die Färbung wurde zum Theil im Stück mit Cochenille-Alaun, zum Theil mit Hämalaun-Eosin oder Hämatoxylin-Eosin im Schnitt vorgenommen. An einer Serie vom Schaf habe ich vollständig, an einer anderen periodisch an einzelnen Schnitten die Markscheidenfärbung nach Weigert-Pal vorgenommen. Ich bemerke, dass hier die Färbung trotz vorausgegangener achttägiger Entkalkung sehr gut gelang.

Digitized by Google

Serienmaterial.

(Die Objecte stammen, wo es nicht anders bemerkt ist, von erwachsenen Thieren.)

Artiodactyla	Ovis aries	2
Rodentia	Mus musculus	3
	Mus rattus	6
	Lepus cuniculus	2
	Cavia cobaya	6 (2 vom neugeborenen Thier)
Insectivora	Erinaceus europaeus	1
	Talpa europaea	1
Carnivora	Felis domestica	3
	Canis familiaris	2
Chiroptera	Rhinolophus hipposideros	2
Primates	Semnopithecus entellus	2
	Ateles paniscus	1
	Macacus nemestrinus	1
Homo	Homo	5 (2 vom Neugeborenen)
	Zusammen	37 Serien

Während manche Autoren (Scarpa [1], Corti [9], Kollstein [11], Stieda [13, 15], Sappey [16], Henle [18], Cruveilhier [19], Ferré [27], Schwalbe [28], Franck [31], Cannieu [32], Gegenbaur [35], Kölliker [33], Toldt [34], Rauber [36], Siebenmann [37]) umschriebene Ganglienzellhaufen, also Ganglien, in den Vorhofästen des Hörnerven finden, sprechen andere nur von in den Stamm sowohl, als in die Aeste eingestreuten Ganglienzellen (Pappenheim [6], Horbaczewski [20], Krause [22], Gray [21], Quain [24], Retzius[1]) [26]). Ja, Horbaczewski (20) spricht sich in Bezug auf das Pferd ausdrücklich gegen die Existenz eines Ganglion aus. Ganglien neben eingestreuten Ganglienzellen finde ich von Stannius (10), Waldeyer (17) und Erlitzky (25) angegeben.

Auch hinsichtlich der Zahl der Ganglien werden verschiedene Beschreibungen geliefert. Meist finde ich (zumal in den Lehrbüchern) nur ein Ganglion verzeichnet, nur wenige Autoren beschreiben eine Mehrzahl von Ganglien. Scarpa fand Ganglienanschwellungen an jedem Aste des Fasciculus anterior nervi acustici, weitaus am häufigsten am oberen, Schwalbe, der wie Ferré und Cannieu der Ansicht Boettcher's folgt (s. u.), beschreibt das Ganglion des Ramus superior neben dem des Ramus

1) Retzius (26) sagt S. 352: „Die in den Zweigen des Acusticus befindlichen Nervenzellen sind alle echt bipolar und in die Nervenfasern in bekannter Weise eingefügt."

Digitized by Google

medius: „Das Ganglion am Ramus superior liegt in grösserer Entfernung vom Porus acusticus internus als das des Ramus medius; beide sind durch einen schmalen Streifen von Ganglienzellen, welcher schräg zum Verlaufe der Acusticusfasern gestellt ist, untereinander verbunden."

Ueber die topographischen Beziehungen der Ganglien begegnen wir ebenfalls verschiedenen Angaben: Scarpa fand die Anschwellungen an den Aesten des Nerven, Hollstein am Abgang der drei Aeste (für Utriculus, Ampulla ext. und ant., für Sacculus, für Ampulla post.) aus dem hinteren Ast des Hörnerven, Waldeyer an der Theilungsstelle des Acusticusstammes in den Ramus cochlearis und vestibularis. Krause beschreibt am Nervus vestibuli, ehe er sich in seine Aeste spaltet (N. ampullaris inf., N. saccularis major, Nn. ampullares sup. et lat.) eine „kleinen ganglienzellhaltige Anschwellung" (Ganglion vestibulare n. acustici). Ueber Beziehungen des Sacculusastes, den er vom Nervus cochleae abgehen lässt, zum Ganglion berichtet er nichts.

Nach Siebenmann besitzen der Nervus saccularis und Ramus utriculoampullaris in der Gegend ihres Eintritts in den Knochen ein gemeinsames Ganglion (G. vestibuli Scarpae), „welches am Ramus utriculoampullaris noch eine kurze Strecke weit in dessen Knochencanal sich hineinerstreckt."

Aus den Arbeiten von Boettcher (14) und His jun. (29) (der erstere hat die Entwicklung des Acusticus beim Schafe, der letztere beim Menschen untersucht) sei in kurzen Worten Folgendes erwähnt: Boettcher findet am 7 cm langen Embryo eine Sonderung des ursprünglichen Vestibulum-Ganglion (das am 3,5 cm langen Embryo „nach hinten" mit dem Ganglion des Schneckenastes noch zusammenhängt) in zwei Knoten. Die eine Ganglienmasse liegt, wie bereits früher, äusserlich dem N. cochleae an, wo dieser in die Schnecke eintritt, und schickt hauptsächlich dem Sacculus rotundus Fasern zu (daneben wie Boettcher früher angiebt, auch der Scheidewand[1]) der beiden Säckchen).

Dieses Ganglion nennt er Ganglion des Sacculus rotundus. Der zweite Knoten steht mit dem ersten durch eine schmale Kette von Ganglienzellen in Verbindung und sendet seine Fasern

1) Die Annahme derart verlaufender Fasern hat sich in der Folgezeit als irrig erwiesen.

Digitized by Google

zum ovalen Säckchen und zu den Ampullen: Ganglion des Nervus vestibuli.

Später hebt er nochmals die Wichtigkeit des Befundes hervor, „dass an den zu den Vorhofssäckchen und den Ampullen tretenden Zweigen des Acusticus zwei Ganglien unterschieden werden müssen, von denen das eine, von den Wurzelfäden des N. cochleae versorgt, seine Fasern zum grössten Theile dem Sacculus rotundus zukommen lässt, ein anderer Theil der aus diesem Ganglion entspringenden Fasern geht zur Schnecke."

His (29) leitet den Ganglieninhalt des Ramus medius, beziehungsweise des Sacculusastes vom gangliösen Verbindungsstreifen der von einander abrückenden Ganglien im Vorhofs- und Schneckenast ab und nennt ihn Zwischenganglion.

Was das Verhältniss der peripheren Aeste zu den Ganglien anlangt, so ist hinreichend namentlich durch entwicklungsgeschichtliche Untersuchung (Boettcher, His) sichergestellt worden, dass die Fasern des Nervus utriculoampullaris und saccularis darin ihre erste Endigung finden. Nur hinsichtlich des Nervus ampullaris posterior bestehen Zweifel:

Corti (l. c.) fand am vorderen Ende des Knochencanales dieses Aestchens kurz vor seinem Austritt zur Ampulla posterior zwei kleine, Ganglienzellen enthaltende Anschwellungen.

Nach Siebenmann (l. c.) findet sich jedoch im N. ampullaris posterior, „wenigstens in seinem Knochencanal, sicher kein Ganglion".

His konnte den Zusammenhang des Nervus amp. post. mit dem Zwischenganglion nicht direct wahrnehmen und sagt: „Ich sehe mich also genöthigt, diese Frage mangels directer Beobachtung vorläufig noch offen zu lassen".

Die nach Corti im Ram. amp. post. befindlichen Ganglienkugeln konnte His am 13,5 mm langen Embryo nicht nachweisen.

Cannieu (32) hat den Hörnerv von Mensch, Schaf, Rind, von der Ratte und der Maus untersucht. Nach ihm gehören dem mittleren Ganglion der Nervus saccularis und N. ampullaris post. an; daneben aber fand er bei der Maus einen besonderen Nerv, bei den anderen Thieren einzelne Fasern, welche von dem mittleren Ganglion aus die erste halbe Schneckenwindung versorgten. Bei der Maus fand er ausserdem neben einem das Ganglion vestibulare mit dem Ganglion geniculi verbindenden Nervenfaserzug eine zwischen beiden Ganglien ausgespannte Nervenzellkette.

Digitized by Google

Ich gehe nunmehr zur Darstellung meiner eigenen Befunde über:

Bei allen untersuchten Thieren fand ich übereinstimmend einen im Grunde des inneren Gehörganges gelegenen, umschriebenen Ganglienzellhaufen, der als Ganglion vestibulare zu bezeichnen ist. Das Ganglion erstreckt sich in schiefer Richtung von aussen oben nach innen unten (unter den natürlichen Lageverhältnissen des Felsenbeines). Es besteht aus einem oberen und einem unteren Abschnitt (Taf. I, III, IV, V, VII, Fig. 1, 2, 4, 6, 9, 12, *Gvs*, *Gvi*), welche durch eine aus Nervenfasern und Ganglienzellen gebildete, schmale Verbindungszone mit einander verknüpft sind (Taf. I, III, V, VI, Fig. 2, 6, 8, 9, *V*). Diese kann durch Einschnürung des Ganglion in halber Höhe von der Aussen-, Vorder- und Hinterseite entstanden gedacht werden; ich konnte sie in allen Fällen nachweisen und fand sie bei Ratte, Maus und Igel in besonderer Stärke entwickelt.

Da nun vom oberen Abschnitt gegen das Centrum (das Gehirn) der Ramus superior (nach dem anatomischen Verhalten als „Radix" zu bezeichnen [1]), vom unteren der Ramus medius seinen Ursprung nimmt, so ist vom descriptiven Standpunkte nichts gegen die Auffassung vorzubringen, nach welcher zwei selbstständige, durch eine Mittelzone verbundene Ganglien unterschieden würden. Es ist sodann das obere als Ganglion vestibulare superior s. Ganglion radicis superioris, das untere als Ganglion vestibulare inferius s. Ganglion radicis mediae zu bezeichnen.

Die Lage beider Ganglien im inneren Gehörgang anlangend, kann ich mich vollständig der Beschreibung, welche Schwalbe diesbezüglich liefert, anschliessen: nach aussen, zum Theil auch vorne und hinten sind beide Ganglien durch die Crista transversa von einander geschieden. So kommt das obere Ganglion über und vor die Crista, das andere unter und hinter sie zu liegen. In gleicher Höhe mit der Leiste, ihr unmittelbar anliegend, wird die mittlere Zone gefunden, die ich als Verbindungsstreifen (Isthmus ganglionaris) bezeichne (Taf. I, III, V, VI, Fig. 2, 6, 8, 9, *Ct*, *J*). Das obere Ganglion übertrifft das untere etwas an Ausdehnung. Beide sind von flachkugeliger oder scheibenförmiger Gestalt, reichen bis gegen die

1) Die zwischen Ganglien und Gehirn sich erstreckenden Faserbündel stellen die Wurzeln des Nervus acusticus dar, die peripheren Theile die Aeste, die, ohne sich erst zu einem Stamm zu vereinigen, in die Ganglien münden

Digitized by Google

Areae vestibulares heran und sind schief zum Verlaufe der Acusticusfasern gestellt.

Verfolgt man eine Querschnittreihe gegen das Labyrinth hin, so ergiebt sich, das die Theilung des Hörnerven in Ramus superior und medius central vom Ganglion erfolgt: in den ungetheilten Stamm erstrecken sich die Ganglien nicht.

Faserzüge, welche den siebenten mit dem achten Hirnnerv verbinden, sind schon von Arnold und Valentin beschrieben, und als äussere Anastomose, Ramus communicans externus, welche aus einem einzigen oder doppelten, meist sehr feinen Fädchen zwischen dem Vorhofast des Auditorius und dem Knie des Facialis besteht und, wie es scheint, mit dem Petrosus superficialis major und auch mit dem minor in Verbindung steht, der inneren, wie sie glaubten, durch den Nervus intermedius dargestellten, gegenübergestellt werden.

Bischoff (12) hält beide für scheinbare Anastomosen, indem beide von der Portio intermedia beigestellt würden, die sich bald an den Facialis, bald an den Acusticus anlege. Er sah die äussere Anastomose „mehreremale ganz deutlich bis zum Knie des Facialis hinlaufen". Den Zusammenhang mit den Nervi petrosi konnte er nicht nachweisen.

Was die sogenannte innere Anastomose anlangt, so hat sich durch spätere Untersucher die Richtigkeit der Anschauung Bischoff's (l. c.) ergeben, und auch ich kann an meinen Präparaten wahrnehmen, dass Fäden, welche der Nervus intermedius scheinbar an den Facialis oder Acusticus abgiebt, nur ein Stück mit demselben verlaufen und sodann, ohne mit den Nerven in nähere Verbindung getreten zu sein, wieder in den Nervus intermedius rückkehren.

Die äussere Anastomose Arnold's (3) und Valentin's (5) scheint mir mit den Fasern identisch zu sein, welche Krause (l. c.) als Nervenfasern, die sich vom Ganglion geniculi zum Ganglion vestibulare verfolgen lassen, für den Menschen angegeben hat. Cannieu (l. c.) hat sie bei der Maus beschrieben, Penzo (30) hat sie bei verschiedenen Säugern gesehen und als „laterale Anastomose" bezeichnet. Ich konnte einen Nervenfaserzug, der sich vom Ganglion vestibulare superius in das Ganglion geniculi verfolgen lässt, bei allen Untersuchungsobjecten nachweisen. Ja, bei Ovis, Mus rattus, Erinaceus und Felis setzte sich in den Faserzug

Digitized by Google

einerseits das Ganglion vestibulare sup., andererseits das Knieganglion in Form eines schmalen Ganglienzellstreifens (Taf. IV, Fig. 4, *A*) fort und bei Mus musculus, Lepus, in einem Falle bei Cavia, bei Canis fam. und Semnopithecus entellus fand sich sogar eine continuirliche, die beiden genannten Ganglien verbindende Nervenzellkette (Taf. II, Fig. 3, 5, *A*), deren Zellen vom Ganglion vestibulare gegen das Ganglion geniculi an Grösse zunahmen.

Cannieu (l. c.) hat bei der Maus, wie oben hervorgehoben worden ist, Aehnliches gesehen, doch verlaufen nach der beigefügten, allerdings ziemlich schematisch gehaltenen Abbildung die Ganglienkette und der Nervenfaserzug getrennt von einander, und zwar so, dass sie den Facialisstamm umgreifen. Ich habe stets gefunden, dass Zellkette und Faserzug nur einen einzigen Strang formiren.

Was das Verhältniss der peripheren Aeste zu den Ganglien betrifft, so wird der Nervus utriculoampullaris im Verlauf gegen das Centrum im Ganglion vestibulare superius unterbrochen, das untere Ganglion gehört zunächst dem Nervus saccularis an. An einem Object vom Schaf ist jedoch zu sehen, dass ein Bündel des Nervus saccularis im unteren Ganglion keine Unterbrechung erfährt. Dieses Bündel lässt sich ganz deutlich durch den Isthmus in das obere Vestibularganglion verfolgen, woselbst es in den Ganglienzellen endet (Taf. V, Fig. 9, *a*). In den Ganglienzellen des Isthmus selbst finden wohl zum Theil Fasern des N. utriculoampullaris, zum Theil solche des N. sacculoampullaris ihr Ende.

Besondere Beachtung verdient, wie aus den Literaturangaben hervorgeht, der Nervus ampullaris posterior. Ich kann nach meinen Präparaten mit aller Bestimmtheit aussagen, dass er, wie die übrigen Vestibulumäste, innerhalb des inneren Gehörganges eine gangliöse Unterbrechung erleidet: er endet im unteren Ganglion. Ich konnte dies besonders gut an solchen Objecten erkennen, an welchen sich das Ganglion ein Stück weit in den hinteren Ampullennerv hineinerstreckt (Taf. IV, V, Fig. 7, 9, s. u.). Hier liessen sich einzelne Fasern an Längsschnitten bis in ihre Ganglienzellen verfolgen, und so konnte der Zusammenhang beider direct wahrgenommen werden.

Ein Theil der Fasern des hinteren Ampullennerven (beim Meerschwein und Kaninchen etwa ein Drittel) scheint mir aber mit dem unteren Ganglion nicht in Verbindung zu treten, sondern in dem Bündel des Saccullar-

Digitized by Google

nerven des Schafes analoger Weise in das obere Vestibularganglion zu gelangen; ich kann beim Kaninchen und Meerschweine diesen Fasertheil continuirlich durch das untere Ganglion und den Isthmus in das obere Ganglion verfolgen. In diesem letzteren endet er.

Ich halte nun dafür, dass auch bei anderen Säugern der hintere Ampullennerv und der Sacculusnerv sich zu den Ganglien in analoger Weise verhalten und ein Theil ihrer Fasern dem oberen Vestibularganglion angehört, wenn auch nicht, wie bei Kaninchen und Meerschwein, in Form eines leicht verfolgbaren Faserzuges. Freilich lässt sich die Continuität einzeln vorhandener Fasern, die noch ausserdem vielfach unregelmässig wellig verlaufen, nur schwer klar nachweisen.

Während also der Nervus saccularis und Nervus ampullaris posterior zum grössten Theil dem Ganglion vestibulare inferius angehören, gelangt ein kleiner Theil durch den Isthmus, über welchen ich bereits oben Ausführliches berichtet habe, in das Ganglion vestibulare sup., woselbst er endet.

Dieses Verhalten ist nicht überraschend, wenn wir berücksichtigen, dass beide Vestibularganglien entwicklungsgeschichtlich aus einem einzigen hervorgehen, dass auch am erwachsenen Thier zwischen beiden keinerlei histologische Unterschiede bestehen und, dass sie endlich bei allen Thieren durch den Isthmus miteinander verbunden angetroffen werden.

Die peripheren Vestibulumäste selbst (N. utriculoampullaris, N. saccularis und N. ampullaris posterior) enthalten auf ihrem Wege von den Neuroepithelien zu den Ganglien, also vor allem im Bereich der Knochencanäle zwischen Areae und Maculae cribrosae, keine Ganglienzellen, wenn ich von Ausnahmsfällen, von welchen weiter unten die Rede sein soll, absehe, und ich kann den Befund Siebenmann's, nach welchem sich das Ganglion am Ramus utriculoampullaris noch eine kurze Strecke weit in den Knochencanal verfolgen lässt, weder für den Menschen noch für eines der von mir untersuchten Thiere als regelmässigen bestätigen.

Beim Schaf, Hund, Kaninchen (Taf. IV, Fig. 7) und Meerschwein fand ich das untere Ganglion mit einem schmalen kurzen Streifen in den Nervus ampullaris posterior fortgesetzt, doch möchte ich dieses Verhalten nicht ohne Weiteres als normales

Digitized by Google

hinstellen; bei den anderen Thieren liess sich Aehnliches nicht beobachten.

Bei Mus rattus und Rhinolophus hipposideros ergaben sich in den dem Gehirn benachbart liegenden Theilen des Hörnerven (bei der Maus im Schneckennerv) neben den die beiden Vestibularganglien formierenden Nervenzellen noch andere. Sie sind ihrer Lage nach von den Nervenzellen der beiden Ganglien getrennt und liegen nicht so dicht, überhaupt nicht in geschlossenen Massen wie diese. Sie unterscheiden sich weiters von den Zellen der beiden Ganglien durch ihre unregelmässige, zumeist polyedrische, oft pyramidenähnliche Gestalt, sie entbehren die glänzende, spärlich kernhaltige Hülle, welche die Ganglienzellen der Acusticusganglien wie die Spinalganglienzellen besitzen (s. u.). Sie werden in sehr wechselnder Grösse gefunden (bei der Ratte von 5 μ : 8 μ bis 19 μ : 35 μ, bei Rhinolophus hipposideros von 5 μ : 8 μ bis 13 μ : 16 μ) und gleichen durchaus Ganglienzellen des Centralnervensystems. Ich glaube, dass sich diese Ganglienzellen von einem nahe der Eintrittsstelle des Hörnerven bei diesen Thieren entwickelten Acusticuskern ableiten und als einem peripherwärts vorgeschobenen Acusticuskern angehörend aufzufassen sind. (Taf. VI, VII, Fig. 10, 11, *G*.)

His (l. c.) fand im Stamme des N. cochleae am 13,5 mm langen menschlichen Embryo Ganglienzellen besonders reichlich an der Eintrittsstelle der Wurzel des Nerven in das Kleinhirn angehäuft, am N. vestibuli konnte er aber nichts Aehnliches wahrnehmen. Erlitzky (l. c.) giebt an, im Stamme des Hörnerven des entwickelten Individuums, insbesondere nahe dem Corpus restiforme Inseln grauer Substanz mit Nervenzellen gefunden zu haben; leider fehlen hier nähere Angaben.

Noch eine dritte Gattung von Ganglienzellen kann unterschieden werden, sie stimmen in Gestalt und Form mit den Zellen der beiden Vestibularganglien überein und werden zerstreut und zumeist in spärlicher Anzahl in manchen Hörnerven, in nicht häufigen Fällen im Stamm oder auch in deren Aesten, gefunden. Sie stellen zufällige Bildungen dar und sind der Ausdruck der individuellen Verschiedenheiten, die in der Anordnung des Ganglienapparates zur Beobachtung gelangen. Sie sind in Analogie mit anderen, ähnlichen Befunden als „versprengte“, besser als „abgeirrte“ Ganglienzellen zu bezeichnen.

So fand ich in je einem Falle beim Kaninchen und Hunde eine vereinzelte Ganglienzelle im Nervus utriculoampullaris, im Bereiche seines knöchernen Canales, an einem Objecte vom

Digitized by Google

Hund eine einzelne Zelle im hinteren Ampullennerv, vereinzelte Zellen im Acusticusstamm, central vom Ganglion im rechten Acusticus bei Semnopitheeus (am linken war nichts dergleichen zu sehen) und bei der Katze.

In einem Falle (Meerschwein) konnte ich einen Ganglienzellhaufen, also ein isolirtes, kleines Ganglion im Nervus ampullaris posterior innerhalb des von ihm durchzogenen Knochencanales finden (Taf. VI, Fig. 8, *Gvi'*). Dieser Befund würde die Behauptung Corti's, nach welcher dem hinteren Ampullennerv ein eigenes Ganglion (s. o.) zukommt, zum Theil bestätigen. Ich konnte jedoch weder an meinen anderen Serien, noch in anderen Fällen beim Meerschwein ein ähnliches Ganglion wahrnehmen; ein selbständiges Ganglion an dem genannten Nervenast kommt daher sicher nur ausnahmsweise vor.

Die Zellen der Vestibularganglien sind kugelig, ellipsoid oder spindelförmig, daneben können, wie ich glaube, durch den Druck der umgebenden Nervenfasern und Ganglienzellen unregelmässig abgeplattete Formen beobachtet werden. Von den durch Schrumpfung erzeugten Gestaltänderungen sehe ich ab.

Jede Zelle ist von einer hellen, stärker lichtbrechenden, spärlich kernhaltigen Hülle umgeben, sie gleicht darin der Spinalganglienzelle, deren Kapsel Arnold (l. c.), später Kölliker (l. c.) als Abkömmling der Schwann'schen Scheide erkannt hat. Stieda fand bei Maus und Kaninchen im Vestibularganglion runde, bipolare, eine Kapsel besitzende Ganglienzellen von 0,0228 (Maus) und 0,024—0,020 (Kaninchen) Grösse.

Was die feinere Verzweigung betrifft, so konnte ich bipolare Nervenzellen wahrnehmen, welche ihre beiden Fortsätze von den Polen nach entgegengesetzten Richtungen entsenden. Neben diesen kommen jedoch auch unipolare Zellen vor, deren Fortsatz sich nach kurzem Verlauf in einen centralen und einen peripheren Ast gabelt. Ein principieller Unterschied ist dadurch nicht gegeben, da ja, wie His gezeigt hat, die sogenannten unipolaren Ganglienzellen sich aus bipolaren entwickeln, und die Art ihrer Einschaltung in die Nervenfasern mit der der unipolaren identisch ist.

Nicht unerwähnt will ich lassen, dass die Ganglienzellen sich noch durch verschiedene Färbbarkeit ihres Protoplasmas auszeichnen und dass von ganz hell bis dunkel gefärbten oft in demselben Vestibularganglion alle Uebergänge gefunden werden.

Digitized by Google

Besonders interessant gestalten sich die Grössenverhältnisse der Ganglienzellen. Es ergiebt sich da durch Vergleich mit dem Ganglion geniculi und Ganglion spirale folgende Tabelle:[1])

	Ganglion vestibulare	Ganglion spirale	Ganglion geniculi
Ovis aries	32 μ : 22 μ	16 μ : 11 μ	62 μ : 49 μ
Mus musculus	16 μ : 11 μ	8 μ : 6 μ	19 μ : 13 μ
Mus rattus	24 μ : 16 μ	13 μ : 8 μ	27 μ : 19 μ
Lepus cuniculus	21 μ : 16 μ	16 μ : 10 μ	32 μ : 26 μ
Cavia cobaya	27 μ : 19 μ	16 μ : 11 μ	27 μ : 19 μ
Erinaceus europaeus	27 μ : 19 μ	14 μ : 8 μ	35 μ : 27 μ
Talpa europaea	16 μ : 14 μ	11 μ : 8 μ	19 μ : 16 μ
Felis domestica	24 μ : 16 μ	19 μ : 9 μ	35 μ : 27 μ
Canis familiaris	27 μ : 19 μ	13 μ : 8 μ	32 μ : 27 μ
Rhinolophus hipposideros	13 μ : 8 μ	9 μ : 5 μ	21 μ : 12 μ
Semnopithecus entellus	26 μ : 20 μ	—	39 μ : 32 μ
Ateles paniscus	27 μ : 16 μ	16 μ : 10 μ	40 μ : 27 μ
Macacus nemestrinus	24 μ : 19 μ	11 μ : 7 μ	32 μ : 19 μ
Homo	27 μ : 19 μ	16 μ : 13 μ	34 μ : 24 μ

Aus den angeführten Zahlen wird ersichtlich, dass dem Ganglion spirale die kleinsten, dem Ganglion geniculi die grössten Nervenzellen zukommen (Taf. II, IV, Fig. 3, 4, 5). Die beiden Vestibularganglien unterscheiden sich in der Grösse ihrer Ganglienzellen nicht voneinander, doch sind dieselben immer bedeutend grösser als die des Spiralganglion und mehr oder weniger kleiner als die des Ganglion geniculi. Eine Ausnahme macht nur Cavia cobaya, bei welcher die Zellen der Vestibularganglien und die des Ganglion geniculi untereinander gleich gross gefunden werden.

Die Nervenzellen des Isthmus ganglionaris stimmen in Form und Grösse mit denjenigen der Vestibularganglien überein. Dass in den Fällen, in welchen zwischen Knie- und oberem Vestibularganglion eine Nervenzellkette gefunden wird, die Nervenzellen derselben gegen das Ganglion geniculi hin an Grösse zunehmen, ist oben hervorgehoben worden.

Wie die Zellen des Ganglion spirale durch ihre geringe Grösse, so sind nun die Fasern des Schnecken-

1) Jede Zahl wurde als Mittelzahl nach Messung einer grösseren Anzahl von Zellen gewonnen. Zu bemerken ist, dass bei allen untersuchten Objecten die Zellen des Ganglion spirale an Grösse untereinander nur wenig, mehr die Zellen des G. geniculi, am meisten die der Vestibularganglien differirten.

Die Zahlen (z. B. 32 μ : 22 μ) bedeuten die grösste: kleinsten Ausdehnung der Zellen im Schnitt.

Digitized by Google

nerven durch Feinheit gegenüber den übrigen Hörnervenfasern ausgezeichnet (Stieda). Es ergiebt sich danach, dass Ganglienzelle und Nervenfaser in bestimmtem Grössenverhältnisse zu einander stehen, dementsprechend die Nervenfasern einer bipolaren Ganglienzelle mit wachsender Grösse der letzteren an Dicke zunehmen.

Vergleicht man weiters die Nervenfasern untereinander, so sieht man (Horbaczewski hat Gleiches beim Schaf und beim Pferd erkannt), dass der Schneckennerv sich aus Fasern zusammensetzt, die untereinander in Stärke kaum verschieden sind, während die Caliber der Fasern des oberen und des mittleren Hörnervenastes stark variiren. Ebenso verhalten sich nun auch die Ganglienzellen: das Ganglion spirale ist aus nahezu gleichgrossen Zellen zusammengesetzt, die Vestibularganglien aus solchen verschiedener Grössen.

Der bei allen Säugern nachweisbare bedeutende Grössenunterschied der Nervenzellen des Ganglion spirale und des Ganglion vestibulare liefert ferner den Beweis, dass beide Ganglien und auch die betreffenden Nerven am ausgebildeten Säugethier scharf von einander zu sondern sind. Den Befund Cannieu's (l. c.), wonach die erste halbe Schneckenwindung (der Vorhoftheil) vom Ganglion vestibulare inferior versorgt wird, kann ich nicht bestätigen: den bezüglichen Nervenfaserzug, den er für die Maus beschreibt, konnte ich nicht finden, ebensowenig bei anderen Thieren irgendwelche Fasern, die sich vom unteren Vestibularganglion bis zum Corti'schen Organ erstreckten, und ich glaube, dass Cannieu durch den atypisch im Schnitt getroffenen Nervus ampullaris posterior getäuscht worden ist. Dazu kommt, dass Cannieu auf die Frage der Zugehörigkeit des Nervus ampullaris posterior zum Ganglion nicht ausführlich eingeht, trotzdem dies nach dem Hinweis früherer Autoren geboten gewesen wäre.

Die Möglichkeit des Vorhandenseins kurzer Fasern, die das Ganglion vestibulare inferius mit dem Schneckennerv, nahe seinem Eintritt in die Knochencanälchen verbinden, wäre nach meinen Befunden bei der Maus nicht von der Hand zu weisen: ich finde hier wenige kurze Fäden, die sich zwischen den beiden genannten Theilen erstrecken; dieselben liessen sich aber nicht fortlaufend bis an den Ort ihrer Endigung verfolgen.

Ich habe oben einen Fall (Meerschwein) angeführt, in welchem sich der für den hinteren Ampullenast bestimmte Ganglientheil des unteren Vestibularganglion als selbstständiges, im Nervenästchen selbst gelegenes Knötchen fand. Die Entwicklung der Acusticusganglien aus einem ursprünglich gemeinsamen Zellhaufen unterstützt die Anschauung, dass es hier abnormer Weise zu einer Loslösung einer sonst im Verbande des Ganglion verbleibenden Zellgruppe im Laufe der Entwicklung gekommen ist.

Ein ähnlicher, jedoch das Ganglion genieuli betreffender Befund sei noch mitgetheilt.

Bei Semnopithecus entellus (Taf. VII, Fig. 12, *Gv'*)

Digitized by Google

finde ich linkerseits ein 1 mm langes, spindelförmiges Ganglion, das am Nervus facialis in 4,28 mm Entfernung von der Austrittsstelle des Nerven aus dem Gehirn an der der Rinne des Acusticus zugekehrten Seite des Gesichtsnerven oberflächlich gelegen ist. Das Ganglion ist vom Ganglion geniculi, das viel weiter peripher gelegen ist, durchaus gesondert und in gerader Linie gemessen von ihm $1^1/_2$ mm entfernt. Das Knötchen ist reich vascularisirt, seine Zellen stimmen in Gestalt mit den Zellen des Ganglion geniculi überein. Einen Zusammenhang mit bestimmten Nervenfasern kann ich nicht direct wahrnehmen. Es wird eine Strecke weit von einem Bündelchen des Nervus intermedius durchzogen. Ich möchte glauben, dass in dem Ganglion Fasern des Nervus intermedius enden, dass es also als abgeirrter Theil des Ganglion geniculi zu betrachten ist.

Zusammenfassung.

1. Dem Vestibulartheile des Hörnerven der untersuchten Säuger kommen zwei im Grunde des inneren Gehörganges gelegene Ganglien (Ganglion vestibulare superius et inferius s. Ganglion radicis sup. et radicis mediae) zu, welche durch eine an der Crista transversa gelegene, schmale, Ganglienzellen und Nervenfasern enthaltende, mittlere Zone, die ich Isthmus ganglionaris nenne, mit einander verbunden sind.

2. In den beiden Ganglien finden alle von den vestibularen Nervenendstellen kommenden Acusticusäste ihre erste Unterbrechung.

3. Die Ganglienzellen der beiden Vestibularganglien gehören dem System der bipolaren Nervenzellen an. Die Gesammtheit ihrer centralen Fortsätze formirt die obere und die mittlere Wurzel des Hörnerven (Radix n. acustici sup. et med.); die obere ist aus dem oberen, die mittlere aus dem unteren Ganglion abzuleiten.

Die peripheren Fortätze bilden die von den fünf vestibularen Nervenendstellen in die beiden Ganglien sich erstreckenden Nervenäste, und zwar endet:

der Nervus utriculoampullaris (Nervus utricularis, N. ampullaris sup., N. ampullaris lat.) durchaus im oberen Vestibularganglion;

der Nervus sacularis und der Nervus ampullaris posterior zum grössten Theil im unteren Vestibularganglion, ein kleiner Fasertheil der beiden, der bei verschiedenen Säugern in ver-

Digitized by Google

schiedenem Umfange, sehr schön bei Meerschwein, Kaninchen und Schaf gefunden wird, gelangt jedoch durch den Isthmus in das obere Ganglion, woselbst er in den Zellen endet.

4. Die im Isthmus verlaufenden Fasern entsprechen den oben genannten Faserantheilen des N. saccularis und N. ampullaris posterior, die durch ihn in das obere Ganglion gelangen. Darüber, ob durch den Isthmus auch Binnenfasern, d. h. solche Fasern verlaufen, welche einzelne Ganglienzellen des oberen mit solchen des unteren Vestibularganglion verbinden, kann ich mangels unzweideutiger Beobachtung nichts Sicheres aussagen.

5. Im Hörnerv mancher Säuger (Ratte, Rhinolophus) finden sich, namentlich in dem dem Gehirn nahen Abschnitte des Hörnerven verstreut oder in einzelnen Zügen Ganglienzellen von Gestalt und Form der Ganglienzellen des Centralnervensystems. Diese Zellen entsprechen in ihrer Gesammtheit wahrscheinlich einem peripheriewärts vorgeschobenen Acusticuskern.

6. In den Wuzeln und Aesten des Hörnerven werden sonst vereinzelte Ganglienzellen oder Ganglienzellgruppen (vom Character der Zellen der Vestibularganglien) nur ausnahmsweise gefunden und sind nicht als regelmässige Bildungen zu betrachten. Ich stimme hier mit Ferré überein, der ausdrücklich erwähnt, peripher von den Ganglien keine Nervenzellen gefunden zu haben. Ein selbständiges Ganglienknötchen kommt dem Nervus ampullaris posterior normalerweise nicht zu.

7. Das Ganglion vestibulare ist mit dem Ganglion geniculi durch einen Nervenfaserstrang verbunden, in welchen sich bei vielen der untersuchten Thiere von den beiden Ganglien her Nervenzellen erstrecken, bei manchen lässt sich ein continuirlich vom Ganglion vestibulare superius ins Ganglion geniculi reichender Ganglienzellstreifen nachweisen.

8. Die Ganglienzellen der Vestibularganglien variiren untereinander wie ihre Nervenfasern sehr an Grösse, sind jedoch unter allen Umständen um ein Bedeutendes grösser als die Zellen des Spiralganglion und um Vieles oder Geringes kleiner als die Zellen des Knieganglion.

9. Die Grösse der Ganglienzelle und die Dicke der Nervenfaser stehen zu einander in proportionalem Verhältniss, nach welchem einer grösseren Nervenzelle eine dickere Nervenfaser angehört.

Digitized by Google

Literatur.

1. 1789. Scarpa, Anatomicae disquisitiones de auditu et olfactu.
2. 1806. Soemmering, Abbildungen des menschlichen Hörorganes.
3. 1831. Arnold, Der Kopftheil des vegetativen Nervensystems beim Menschen.
4. 1836. Breschet, Recherches anatomiques et physiologiques sur l'organe de l'ouïe et sur l'audition.
5. 1839. Valentin, Ueber die Scheiden der Ganglienkugeln und deren Fortsetzungen. Müller's Archiv.
6. 1840. Pappenheim, Die specielle Gewebelehre des Gehörorganes.
7. 1841. Valentin G, Hirn- und Nervenlehre.
8. 1850. Stannius, Ueber die gangliöse Natur des Nervus acusticus. Göttinger Nachrichten. Nr. 16.
9. 1851. Corti, A., Recherches sur l'organe de l'ouïe des mammifères. Zeitschrift für wissenschaftliche Zoologie. Bd. III.
10. 1851. Stannius, Ueber die gangliöse Natur des Nervus acusticus. Göttinger Nachrichten. Nr. 17.
11. 1860. Hollstein, Lehrbuch der Anatomie des Menschen.
12. 1865. Bischoff, P. E., Mikroskopische Analyse der Anastomosen der Kopfnerven.
13. 1868. Stieda, L., Studien über das centrale Nervensystem der Vögel und Säugethiere. Zeitschrift für wissenschaftl. Zoologie. Bd. XIX.
14. 1869. Boettcher, Ueber Entwickelung und Bau des Gehörlabyrinthes nach Untersuchungen an Säugethieren.
15. 1870. Stieda, L., Studien über das centrale Nervensystem der Wirbelthiere. Zeitschrift für wissenschaftl. Zoologie. Bd. XX.
16. 1871. Sappey, Ph. C., Traité d'anatomie descriptive.
17. 1872. Waldeyer, Hörnerv und Schnecke. Stricker's Handbuch der Lehre von den Geweben.
18. 1873. Henle, Handbuch der Anatomie des Menschen.
19. 1874. Cruveilhier, Traité d'anatomie descriptive.
20. 1875. Horbaczewski, Ueber den Nerv. vestibuli. Diese Sitzungsberichte.
21. 1875. Gray, Anatomy descriptive and surgical.
22. 1876. Krause, Allgemeine und mikroskopische Anatomie.
23. 1880. Retzius, Zur Kenntniss des inneren Gehörorganes der Wirbelthiere. Archiv für Anatomie und Physiologie. Anatom. Abtheil.
24. 1882. Quain's Elements of anatomy.
25. 1882. Erlitzky, De la nature de tronc du nerv auditif. Arch. de Neurolog.
26. 1884. Retzius, Das Gehörorgan der Wirbelthiere.
27. 1885. Ferré, G., Des Ganglions intra-rocheux du nerf auditif chez l'homme. Comptes rendus, Acad. des Sc.
28. 1887. Schwalbe, Lehrbuch der Anatomie der Sinnesorgane.
29. 1889. His jun., Zur Entwickelungsgeschichte des Acustico-Facialisgebietes beim Menschen. Archiv für Anat. und Physiol. Anat. Abth., Suppl.
30. 1893. Penzo, Ueber das Ganglion geniculi und die mit demselben zusammenhängenden Nerven. Anatomischer Anzeiger. S. 938.
31. 1894. Franck, Handbuch der Anatomie der Hausthiere. II.
32. 1894. Cannieu, A., Recherches sur le nerf auditif, ses rameaux et ses ganglions. Revue de Laryngologie, Paris. T. XIV.
33. 1896. Kölliker, Handbuch der Gewebelehre des Menschen. II.
34. 1897. Toldt, Lehrbuch der Anatomie des Menschen.
35. 1898. Gegenbaur, Lehrbuch der Anatomie des Menschen.
36. 1898. Rauber, Lehrbuch der Anatomie des Menschen.
37. 1898. Siebenmann, Mittelohr und Labyrinth, in v. Bardeleben, Handbuch der Anatomie des Menschen.

Erklärung der Abkürzungen.

Amp Ampulla membranacea posterior. *Cyv* Cysterna perilymphatica vestibuli. *Ct* Crista transversa. *F* Nervus facialis. *Gg* Ganglion geniculi. *Gvi* Ganglion vestibulare inferius. *Gvs* Ganglion vestibulare superius. *I* Isth-

Digitized by Google

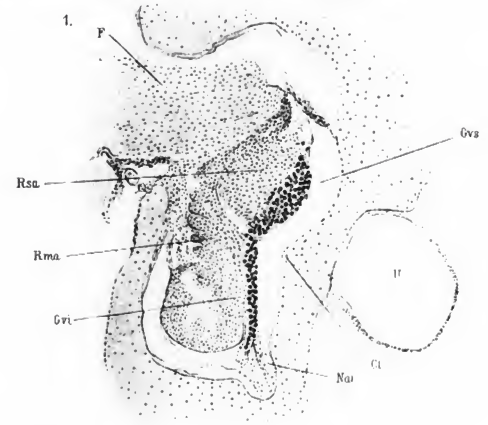

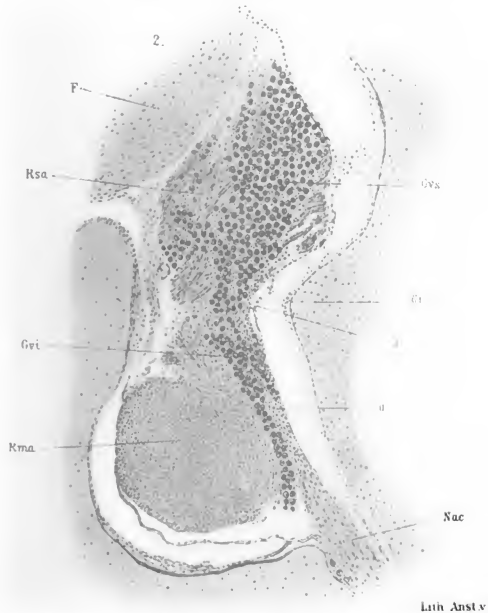

Kostitz del. Lith. Anst. v. Th. Bannwarth, Wien

den Sitzungsberichten d. kais. Akad. d. Wiss., math.-naturw. Classe Bd. CVIII. Abth. III. 1899.

Digitized by Google

3.

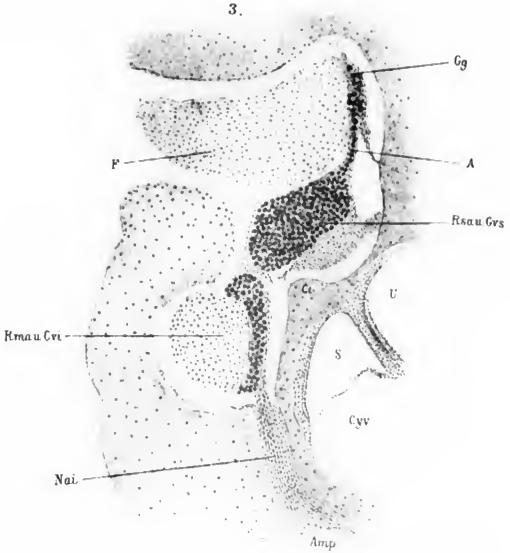



Keilitz del. Lith. Anst. v. Th. Bannwarth Wien.

Digitized by Google

Digitized by Google

Keilitz del. Lith. Anst. v. Th. Bannwarth, Wien

Aus den Sitzungsberichten d. kais. Akad. d. Wiss., math.-naturw. Classe Bd. CVIII. Abth. III. 1899.

Digitized by Google

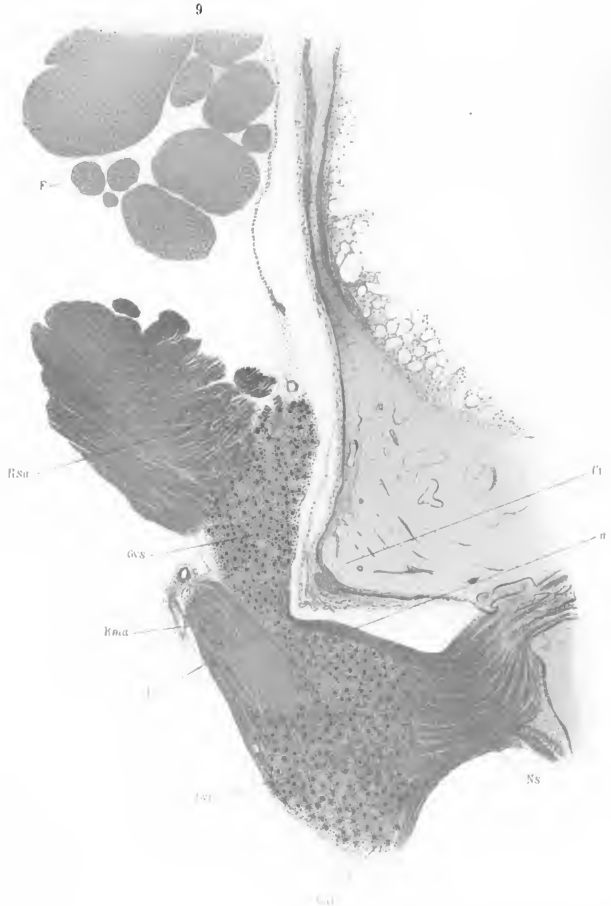

Kerlitz del. Lith. Anst. v. Th. Bannwarth Wien.

Aus den Sitzungsberichten d. kais. Akad. d. Wiss., math.-naturw. Classe Bd. CVIII. Abth. III. 1899.

Digitized by Google

Kerlitz del. Lith. Anst. v. Th. Bannwarth Wien

aus den Sitzungsberichten d. kais. Akad. d. Wiss., math.-naturw. Classe Bd. CVIII. Abth. III. 1899.

Digitized by Google

G.

Keilitz del
Lith. Anst. v. Th. Bannwarth Wien
Aus den Sitzungsberichten d. kais. Akad. d. Wiss., math.-naturw. Classe Bd. CVIII. Abth. III. 1899.

Digitized by Google

10.

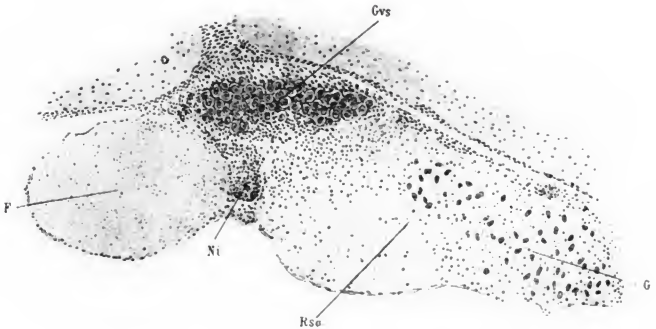

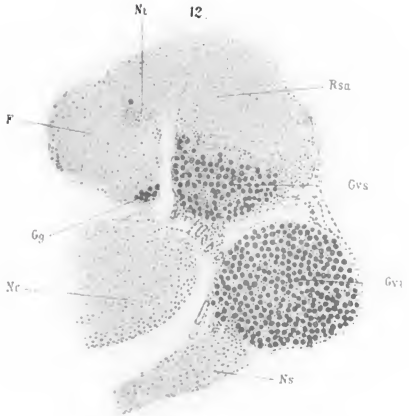

Keilitz del Lith Anst v Th Bannwarth Wien

Aus den Sitzungsberichten d. kais. Akad. d. Wiss., math.-naturw. Classe Bd. CVIII. Abth. III. 1899

Digitized by Google

mus ganglionaris. *Nap* Nervus ampullaris posterior.[1]) *Nc* Nervus cochleae (Radix und acustici inferior). *Ni* Nervus intermedius. *Ns* Nervus saccularis. *Rma* Radix media acustici. *Rsa* Radix superior acustici. *S* Sacculus. *U* Utriculus.

Erklärung der Abbildungen.

(Tafel ~~I—VII.~~ IX - IX)

1. Kaninchen, Object der rechten Körperseite. Zeiss Obj. a_2, Oc. IV, Tubuslänge = 16 cm.

2. Kaninchen, Object der rechten Körperseite. Zeiss Obj. *B*, Oc. I, Tubuslänge = 12 cm.

Bei *a* ist ein Faserantheil des hinteren Ampullennerven zu sehen, der zum Ganglion vestibulare inferius in keine Beziehung tritt, sondern, wie die Verfolgung der Schnittbilder lehrt, im Ganglion vestibulare superius endet.

3. Kaninchen, Object der rechten Körperseite. Zeiss Obj. a_2, Oc. IV, Tubuslänge = 16 cm.

Ganglion geniculi und Ganglion vestibulare superius sind durch einen eine continuirliche Ganglienzellreihe enthaltenden Faserzug (*A*) mit einander verbunden.

4. Schaf, Object der rechten Körperseite. Zeiss Obj. a_2, Oc. IV, Tubuslänge = 16 cm.

A wie in Fig. 3, jedoch ist kein continuirlicher Nervenzellstrang vorhanden, man sieht nur die vom Ganglion vestibulare sup. her in den Strang sich erstreckende Ganglienzellreihe, die vom Knieganglion kommende ist an benachbarten Schnitten sichtbar.

5. Semnopithecus entellus, Object der linken Körperseite. Zeiss Obj. *B*, Oc. II, Tubuslänge = 16 cm.

A wie in Fig. 3. *Gg''* isolirter, dem Ganglion geniculi angehörender Nervenzellhaufen.

6. Mensch, Object der rechten Körperseite. Zeiss Obj. a_2, Oc. IV, Tubuslänge = 16 cm.

7. Schaf, Object der rechten Körperseite. Zeiss Obj. *B*, Oc. I, Tubuslänge = 12 cm.

8. Meerschwein, Object der rechten Körperseite. Zeiss Obj. *B*, Oc. I, Tubuslänge = 12 cm.

Gvi' selbständiges Ganglienknötchen am hinteren Ampullennerv.

9. Schaf, Object der rechten Körperseite. Zeiss Obj. *B*, Oc. I, Tubuslänge = 12 cm.

a dem oberen Vestibularganglion angehörender Faserabschnitt des Nervus saccularis.

10. Ratte, Object der rechten Körperseite. Zeiss Obj. *B*, Oc. II, Tubuslänge = 16 cm.

G Ganglienzellen vom Typus der Ganglienzellen des Centralnervensystems.

11. Ratte, Object der rechten Körperseite. Zeiss Obj. *B*, Oc. II, Tubuslänge = 16 cm.

G wie in Fig. 10.

12. Semnopithecus entellus, Object der linken Körperseite. Zeiss Obj. a_2, Oc. IV, Tubuslänge = 16 cm.

Gg' accessorisches Ganglion geniculi. In einem Aestchen des Nervus intermedius (*Ni*) eine isolirte Ganglienzelle.

1) In der anatomischen Nomenclatur vom Jahre 1895 unrichtig als N. ampullaris inferior bezeichnet.

Digitized by Google

X.

Aus dem anatomischen Institut zu Breslau.

Der Schluss des Ohrgrübchens der Eidechse.

Notiz von

Dr. **Karl Peter,**

Privatdocent und Prosector am anatomischen Institut.

(Mit 3 Abbildungen.)

In letzter Zeit sind von zwei Autoren Angaben gemacht worden, welche die Frage, ob der Recessus labyrinthi oder Ductus endolymphaticus an der Stelle entsteht, an welcher sich das Gehörgrübchen schliesst, in entgegengesetztem Sinne beantworten. Corning[1]) leugnet eine genetische Beziehung dieser Ausstülpung mit dem sich schliessenden Ohrcanal und bestätigt für Rana den Befund von Poli[2]), dass der Labyrinthanhang bereits zu einer Zeit angelegt ist, während welcher das Organ noch eine offene Grube darstellt; schon in diesem Stadium ist der Ductus endolymphaticus als ein kleines dorsal von der Mündung gelegenes Divertikel zu erkennen.

Keibel[3]) dagegen glaubt, dass Poli sich geirrt hat und bildet einen Schnitt durch einen Hühnerembryo ab, bei welchem der am meisten nach dem Rücken zu gelegene Punkt des Hörbläschens noch in Verbindung mit der Epidermis steht. Er schliesst daraus, dass aus diesem Zusammenhange die fragliche dorsale Ausstülpung hervorgeht. Zuzugeben ist, dass den Abbildungen Poli's keine rechte Beweiskraft für seine oben wiedergegebene Ansicht innewohnt.

Mir kamen aber beim Studium von Serien von Eidechsenembryonen Bilder unter das Auge, welche der Keibel'schen Ansicht widersprachen: nebenbei gebe ich drei, zwar sche-

1) Ueber einige Entwickelungsvorgänge am Kopf der Anuren. Morph. Jahrbuch. XXVII. 1899.

2) Zur Entwickelung der Gehörblase bei den Wirbelthieren. Archiv für mikrosk. Anatomie. XLVIII. 1897.

3) Ueber die Entwickelung des Labyrinthanhanges (Recessus labyrinthi oder Ductus endolymphaticus). Anatom. Anz. XVII. 1899.

Digitized by Google

matisch gehaltene, in ihren Umrissen aber mit dem Projectionsapparat bei achtzigfacher Vergrösserung genau nachgezeichnete Abbildungen von Schnitten, die mir am besten die in Rede stehende Frage zu entscheiden schienen; ich könnte solche Figuren beliebig häufen. Sie sind alle reine Querschnitte durch die Ohrgegend.

Fig. 1.

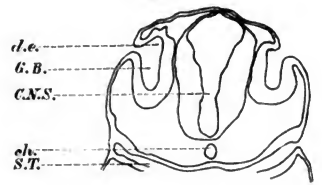

Fig. 2.

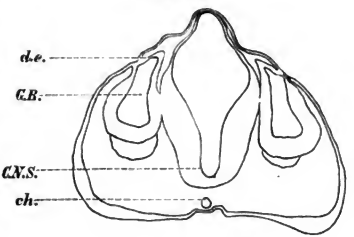

Fig. 3.

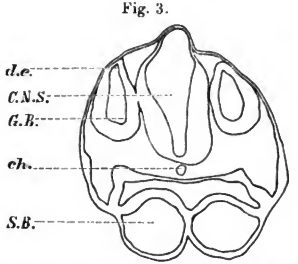

Fig. 1—3. Querschnitte durch die Ohrgegend von Eidechsenembryonen bei 80facher Vergrösserung. *Ch* = Chorda dorsalis. *CNS* = Centralnervensystem. *de* = Ductus endolymphaticus. *GB* = Gehörblasen. *SB* = Schlundbogen. *ST* = Schlundtasche.

Fig. 1 ist einem Embryo mit 26 Ursegmenten entnommen. Das Gehörbläschen hat sich noch nicht geschlossen, es öffnet sich durch einen ziemlich weiten Canal nach aussen. Diese Mündung liegt aber nicht an der dorsalen Spitze der Einstülpung, sondern eine deutliche Ausbuchtung des Hörsackes erstreckt sich noch rückenwärts. Das Epithel der Aussenwand dieses Divertikels ist dünner als das der Innenseite.

Auf Fig. 2 (stammt von einem Exemplar mit 32—33 Urwirbeln) zeigt sich das Hörbläschen bereits geschlossen, aber noch in Zusammenhang mit der Epidermis. Diese Verbindungsstelle findet sich nun wieder nicht am Rückenende des Säckchens, sondern beträchtlich weiter ventralwärts. Aus der kleinen Bucht, die Fig. 1 zeigte, ist eine spitze Ausstülpung geworden, welche weiterhin sich zum Ductus endo-

Digitized by Google

lymphaticus umbildet. Das Epithel derselben zeigt auch hier Einschichtigkeit an der lateralen Seite, während die mediale Wand mehrere Zelllagen umfasst.

Wie beim Schluss der Sinnesorgane stets geringe Variationen auftreten, so fand ich auch bei einem Embryo mit 27 Urwirbeln ein bereits geschlossenes, aber noch nicht abgelöstes Hörbläschen, dessen dorsale Ausbuchtung nicht so weit entwickelt, wie bei Fig. 2, aber doch noch wahrnehmbar war (Fig. 3).

Es liegt demnach bei der Eidechse die Stelle des Schlusses des Gehörsäckchens nicht an seiner dorsalen Spitze, und der Recessus labyrinthi geht nicht aus diesem Canal hervor, sondern wächst von der oberen (inneren) Wand des Bläschens aus.

Diese Befunde widerlegen die Angaben, welche C. K. Hoffmann[1]) von den in Rede stehenden Verhältnissen macht. Er findet, ebenfalls bei Lacerta, dass „die Stelle, wo das gesammte Bläschen mit der Epidermis am längsten zusammenhängt, in den späteren Entwicklungsstadien ganz dorsalwärts wächst", und weiterhin sagt er: „Das Gehörsäckchen bleibt dorsalwärts mit der Epidermis durch eine schmale, stielförmige Verlängerung in unmittelbarer Berührung. Diese stielförmige Verlängerung bildet die Anlage des Labyrinthanhanges". Obige Abbildungen vermögen diese Ansicht nicht zu stützen.

Nehme ich noch hinzu, dass Kupffer[2]) in seiner neuesten Veröffentlichung auch bei Bdellostoma den Ductus endolymphaticus bereits vor Schluss des Ohrgrübchens in ganz ähnlicher Weise als dorsale Ausstülpung findet, so wird es immer schwieriger, die Homologie dieses Anhanges mit dem gleichbenannten Gebilde der Selachier, welches sich aus dem offen bleibenden Ohrcanal herausbildet, aufrecht zu erhalten; ich halte es nach den Befunden bei Bdellostoma, Rana und Lacerta, die übereinstimmend den Recessus labyrinthi bereits vor Schluss des Gehörbläschens angelegt zeigten, nicht für wahrscheinlich, dass dieser dem Ductus endolymphaticus der Haifische entspricht.

Breslau, d. 8. December 1900.

1) Reptilien III in Bronn, Klassen und Ordnungen des Thierreichs. Leipzig und Heidelberg 1890.

2) Studien zur vergleichenden Entwickelungsgeschichte des Kopfes der Kranioten. Heft 4: Zur Kopfentwickelung von Bdellostoma. München und Leipzig 1900.

Digitized by Google

XI.

Aus der deutschen oto-rhinologischen Klinik Prof. Zaufal's in Prag.

Ueber die Aufmeisselung des Warzenfortsatzes bei Complicationen acuter Mittelohrentzündungen mit Bericht über 75 operirte Fälle.

Von

Dr. **Otto Piffl** in Prag,
früherem Assistenten der Klinik.

In unserer Fachliteratur finden wir nur hie und da ausführlichere Berichte über die Technik und die Resultate grösserer Reihen von Operationen am acut erkrankten Warzenfortsatz, obwohl noch über so manche Frage Meinungsverschiedenheiten herrschen, die nur an der Hand eines grösseren Materiales entschieden werden können — ich nenne nur die explorative Eröffnung der Schädelhöhlen, die Hautnaht, die Nachbehandlung. Zur Klärung dieser und einschlägiger Fragen nach Möglichkeit beizutragen, zur Prüfung von uns bereits erprobter Neuerungen anzuregen und zugleich über die Entwicklung der genannten Operation an der deutschen Ohrenklinik in Prag zu berichten, ist der Zweck dieser Arbeit.

Es ist das unschätzbare Verdienst H. Schwartze's, einem Zustande fast absoluter Hilflosigkeit gegenüber den im Gefolge eitriger Mittelohrentzündungen auftretenden Erkrankungen des Schläfenbeins ein Ende bereitet zu haben, indem er durch eine Aufmeisselungsmethode des Warzenfortsatzes, die heute seinen Namen führt, es ermöglichte, eine grosse Anzahl früher unheilbarer Ohreiterungen zur Heilung zu bringen, und so in unzähligen Fällen bedrohtes Leben zu erhalten. Diese Methode wurde denn auch seit ihrem Bekanntwerden (1873) bei allen vom Mittelohr ausgehenden Warzenfortsatzerkrankungen ohne Unterschied angewendet, der erzielte Erfolg aber war verschieden, je nachdem es sich um acute oder um chronische

Digitized by Google

Eiterungen handelte. Denn während die ersteren zumeist nach der Operation binnen Kurzem mit Wiederherstellung des Hörvermögens zur Ausheilung kamen, bedurften die chronischen Processe einer viel längeren Zeit der Nachbehandlung zur Ausheilung, oder sie blieben ungeheilt.

Eine Anzahl tüchtiger Chirurgen und Ohrenärzte machte sich an die Arbeit, das kühn begonnene Werk auszubauen, vorhandene Unvollkommenheiten zu verbessern, um noch günstigere Heilresultate zu erzielen. So wurde nicht nur für die Caries nach chronischen Mittelohreiterungen eine ausreichende Methode geschaffen, auch die typische Aufmeisselung für die acuten Einschmelzungsprocesse wurde entsprechend umgewandelt, da der vorgeschriebene trichterförmige Knochencanal wohl ins Antrum mastoideum führte, aber keinen freien Einblick in die Tiefe gewährte und häufig Knochenerkrankungen und Eiteransammlungen unberührt lassen musste, die über, hinter oder unter seinen Wänden lagen, so dass dann die erwartete Heilung sich verzögerte, ganz ausblieb oder das Leben bedrohende Erkrankungen auftraten. Der Bleinagel wurde weggelassen und durch Drains oder Jodoformgaze ersetzt; die bei übertriebener Kraftanwendung als nicht ungefährlich erkannten Durchspülungen wurden aufgegeben. Bezold (5) empfahl später (1881) von der allgemein gebräuchlichen Aufmeisselung nach Schwartze insofern abzuweichen, als er für die Fälle von Eitersenkung durch die Incisura mastoidea die Abtragung der Spitze des Warzenfortsatzes ohne Eröffnung des Antrum mast. bevorzugte. Im weiteren Verlaufe führte einerseits die tiefere Kenntniss der anatomischen Verhältnisse des Schläfenbeins, andererseits die durch häufige Uebung gewonnene Sicherheit in der Anwendung allgemein chirurgischer Grundsätze und nicht zuletzt die Analogie mit der totalen Freilegung sämmtlicher Mittelohrräume dazu, dass die Operation nicht mehr sklavisch am Orte der Wahl ausgeführt wurde, sondern den jeweiligen Verhältnissen entsprechend unter breiter, für das Auge jederzeit controlirbarer Freilegung der Zellen allmählig in die Tiefe drang und auf diese Weise alle vorhandenen Krankheitsherde mit grösster Wahrscheinlichkeit blosslegen musste.

Auf der anderen Seite wiederum wies Hessler (16) darauf hin, dass es in vielen Fällen nicht nöthig sei, bis ins Antrum mastoid. vorzudringen, da Empyeme und Caries oft isolirt im Knochen gelegen sind und nicht mit den Antrum mastoid. com-

Digitized by Google

municiren, nachdem schon Hedinger (15) vor ihm die Operationen bei Warzenfortsatzeiterungen in ähnlichem Sinne in die Eröffnung der Zellen und die Eröffnung des Antrum mast. getrennt hatte. Hessler nannte seine Operation „Excision des Warzenfortsatzes" und rühmte ihr vor Allem geringere Gefährlichkeit im Vergleich zur Aufmeisselung nach. Wenn nun auch die Gefahr, Nebenverletzungen zu erzeugen, bei breiter Aufmeisselung für den geübten Operateur keine grosse Rolle mehr spielte, so widerstrebte es doch so Manchem, den anscheinend gesunden oder höchstens hyperämischen Knochen nur um der Operationsregel willen zu opfern, und die Hessler'sche Anregung fand daher bei Processen, die in der Paukenhöhle bereits abgelaufen waren, auch an der Zaufal'schen Klinik in einigen Fällen Nachahmung.

Im Allgemeinen brach sich jedoch die Ueberzeugung Bahn, dass ein Schematisiren auch hier trotz des augenscheinlich eng begrenzten Operationsgebietes nicht möglich sei, sondern dass der Operateur sein Handeln immer nach dem wechselnden Befunde einrichten müsse.

Bevor ich mit dem Berichte beginne, will ich der besseren Uebersicht wegen, auf die an der Zaufal'schen Klinik übliche Indicationsstellung, sowie die jetzt gebräuchliche Operationsmethode bei acuten Warzenfortsatzerkrankungen eingehen, indem ich mir vorbehalte, auf die Erläuterung und Begründung einzelner Punkte noch später zurückzukommen.

Am häufigsten kamen als Indicationen für die Aufmeisselung folgende Symptome und zwar in der Regel gruppenweise zur Anwendung:

1. Eiterung aus dem Mittelohr, Fieber, heftige Schmerzen, Infiltration oder Abscessbildung in der Umgebung des Ohres und Eitersenkung im knöchernen Theil des äusseren Gehörganges, Kopfschmerzen, Schwindelerscheinungen, Brechneigung, Veränderungen am Augenhintergrund, wenn diese Erscheinungen durch entsprechende Behandlung nicht zum Rückgang gebracht werden konnten.

Diese Indicationen hatten auch Geltung, wenn es überhaupt zu keiner Eiterung aus dem Mittelohr gekommen war, oder dieselbe bereits aufgehört hatte.

Seltener waren folgende Anzeichen:

2. Wenn bei einseitiger Taubheit das sonst gut oder überhaupt noch hörende Ohr durch eine längere

Digitized by Google

Zeit andauernde profuse Eiterung in seiner Hörfähigkeit hätte geschädigt werden können.

3. Cerebrale Symptome oder Anzeichen der septischen Sinusthrombose.

Die Operationsmethode wurde bereits in ihren Grundzügen von Zaufal (49) beschrieben, zuletzt in der Arbeit „Zur Geschichte und Technik der operativen Freilegung der Mittelohrräume". (Dieses Archiv, 37. Bd.). Es wird in folgender Weise vorgegangen: die behaarte Kopfhaut wird abrasirt und sammt Hals und Schulter der erkrankten Seite gereinigt und desinficirt, hierauf bis auf das Gesicht und das Operationsgebiet mit sterilen Compressen bedeckt. — Der Haut- und Periostschnitt ist T-förmig; der verticale Theil aus der Höhe des oberen Helixrandes einige Millimeter hinter dem Ohrmuschelansatz bis über die Spitze des Warzenfortsatzes herabziehend, der horizontale Theil, senkrecht auf dem verticalen, von dessen oberen Ende circa 3 cm nach vorne und 4 cm nach hinten reichend, durchtrennt den Muscul. tempor. Abscesse, soweit sie nicht schon durch diese Schnitte ausgiebig eröffnet sind, werden durch Verlängerung des verticalen Schnittes nach oben oder durch selbständige Schnitte gespalten. Nach gründlicher Blutstillung, Ausräumung vorhandener Abscesshöhlen mit dem scharfen Löffel, Abtragung necrotischer Gewebspartien, Excision von Fistelgängen, Narbengewebe, vergrösserter oder vereiterter Lymphdrüsen folgt die Abhebung des Hautperiostlappens vom Warzenfortsatz und die Ablösung des Kopfnickeransatzes mit vollständiger Freilegung der Spitze. Die Ohrmuschel sammt den Weichtheilen wird mit breitem Hacken nach vorne gezogen, der äussere Antheil der Gehörgangsauskleidung von der hinteren Wand mit schmalem Raspatorium vorsichtig abgedrängt. Nun liegt die Aussenfläche des Schläfenbeines von der Linea temporalis bis zur Spitze und vom oberen und hinteren Rand des knöchernen Gehörganges bis zur hinteren Umrandung des Warzentheiles wie am macerirten Knochen übersichtlich vor uns. — Nun schreiten wir zur schichtweisen Abtragung der ganzen Corticalis des Warzenfortsatzes von der Lin. temp. bis zur Spitze sammt einem Theile der hinteren Gehörgangswand mit dem breiten Hohlmeissel durch von rückwärts gegen die hintere Gehörgangswand gerichtete Meisselschläge, unter Benützung vorhandener Knochendefecte als Wegleitung. Dabei muss jeder erzeugte Knochenspan sofort vom Assistenten entfernt werden, da zurückbleibende Späne die Heilung in hohem Grade verzögern

Digitized by Google

können. Bei der Abtragung überhängender Ränder von Knochenhöhlen oder Knochenleisten und -platten, die leicht von zwei Seiten zu fassen sind, bevorzugen wir die Lüer'sche Knochenzange, ebenso für die hintere Gehörgangswand, wenn der Knochen sehr hart und spröde ist, da in diesem Falle der Meissel leicht abgleiten und die Gehörgangsauskleidung verletzen oder durch Erzeugung von Fissuren oder unbeabsichtigte Absprengung grösserer Knochenstücke eventuell den Facialis gefährden könnte. Falls eine im Warzenfortsatz bestehende Höhle nicht bereits mit dem Antrum communicirt, wird die durch Abmeisseln der Corticalis erzeugte Knochenmulde allmählig mit kleineren Meisseln bis in das Antrum mast. hinein vertieft. Granulationen werden mit dem scharfen Löffel beseitigt, in den Aditus und in die Paukenhöhle wird aber auf keinen Fall mit Instrumenten vorgedrungen, damit die Gebilde der Paukenhöhle nicht aus ihrer Lage gebracht werden. Durch die beschriebene breite Eröffnung des Warzenfortsatzes wird es möglich, das ganze Zellensystem des Proc. mast. frei zu übersehen, mit Eiter und Granulationen gefüllte Zellen und versteckte Sequester blosszulegen, sowie erkrankten Knochenherden nachzugehen bis zu ihrer vollständigen Beseitigung. — Tritt die Knochencaries an einer Stelle nahe an die Tabula interna heran, dann wird daselbst die Schädelhöhle eröffnet, um so extraduralen Abscessen Abfluss zu verschaffen oder erkrankte Partien der Dura mater oder der Wand des Sinus sigm. zur Gänze freizulegen. Wenn die im Warzenfortsatz vorgefundenen Veränderungen nicht zur Erklärung des bestehenden Krankheitsbildes ausreichen, oder wenn auf intracranielle Complicationen deutende Symptome constatirt worden sind, dann müssen die Schädelgruben explorativ eröffnet werden, und zwar zunächst die hintere und falls der Befund negativ ist, auch die mittlere. — Der Subduralraum oder der Sinus sigm. wird nur dann eröffnet, wenn unzweideutige Anzeichen einer subduralen Eiteransammlung[1]), einer Erkrankung der weichen Hirnhäute, des Gehirnes beziehungsweise des Sinusinhaltes bestehen; in zweifelhaften Fällen ist der Verlauf nach der Aufmeisselung abzuwarten.

Ist alles Krankhafte entfernt, dann werden noch scharfe

1) Solche Anzeichen sind: Starke Spannung, geringe Füllung der Gefässe und schwefelgelbe Farbe der Dura infolge durchschimmernden Eiters bei Pachymeningitis supp. interna, wie wir dies vor Kurzem in einem Falle beobachten konnten.

Digitized by Google

Ränder der Knochenmulde, besonders an der hinteren Gehörgangswand, an der oberen Umgrenzung und an der Spitze des Warzenfortsatzes weggenommen, um die Höhle zu verflachen und ein leichteres Anlegen der Hautperiostdecke zu ermöglichen, ferner abgelöste Theile des Kopfnickeransatzes excidirt und etwa noch zurückgebliebene Meisselspäne oder Knochensplitter, die besonders leicht in dem Spalt zwischen hinterer Gehörgangswand und der abgehobenen Auskleidung liegen bleiben, beseitigt.

Die Haut wird im horizontalen Theile ganz, im verticalen Theile bis auf den unteren Wundwinkel durch Nähte, die sämmtliche durchtrennten Schichten fassen, vereinigt. In den offen gebliebenen Wundwinkel wird ein schmaler Jodoformgazestreifen nur so weit eingeführt, dass ein Verkleben der Hautränder verhindert wird.

Die Nachbehandlung wird in der Weise geleitet, dass bei normalem Verlauf der Verband von fünf zu fünf Tagen erneuert wird. Beim ersten Verbandwechsel ist die Hautwunde meist schon so fest verklebt, dass die Nähte entfernt werden können. Die Haut wird hierauf nur äusserlich abgespült, der untere Wundwinkel in der Regel noch durch eine Jodoformgazeeinlage, die aber nicht bis in die Knochenhöhle reicht, offen erhalten. Ein Eindringen in die Wundhöhle mit der Sonde ist verpönt. Die Secretion aus dem Ohre hat oft bereits aufgehört oder sich doch bedeutend vermindert und ist beim zweiten Verbandwechsel in der Regel versiegt. Aus dem unteren Wundwinkel entleert sich noch durch einige Zeit serös-blutiges Secret, es kommt auch meist zur Entwickelung flacher Granulationen an den Wundrändern desselben, die aber durch Touchirung mit Lapis leicht zu beherrschen sind, und bald ist der solide Verschluss auch dieses Theiles des verticalen Hautschnittes beendet. Das Gehör hat sich unterdessen meist wieder hergestellt und in der Folgezeit deutet in der Regel nur noch eine zarte lineare Narbe und eine flache Depression in der Gegend des Proc. mast. darauf hin, dass eine Aufmeisselung des Warzenfortsatzes vorgenommen worden ist. Da somit eine Entstellung infolge unserer Operationsmethode nicht zu Stande kommt, so haben wir uns bisher nicht veranlasst gesehen, dem Vorschlage Küster's bezüglich einer Osteoplastik zu folgen.

Im Verlaufe des nun folgenden Berichtes werden wir auf den Entwicklungsgang der eben geschilderten Operation noch wiederholt zurückkommen.

Digitized by Google

Der Bericht erstreckt sich auf einen Zeitraum von sieben Jahren (1893—1899) und bezieht sich auf 75 Patienten, bei denen die Aufmeisselung des Warzenfortsatzes vorgenommen wurde, und zwar theils vom Chef der Klinik, theils vom jeweiligen Assistenten, (also vom Verfasser und von Dr. Friedrich Bloch). Für die freundliche Erlaubniss diese Operationsreihe zu veröffentlichen bin ich Herrn Prof. Zaufal zu Dank verpflichtet.

Im Ganzen wurden an den 75 Patienten 89 Operationen ausgeführt und zwar 75 Aufmeisselungen, 4 Nachoperationen und ausserdem in 10 Fällen vor der Aufmeisselung der Wilde'sche Schnitt. — Paracentesen wurden bei 9 Patienten 12 mal ausgeführt.

Dem Alter nach vertheilen sich die Patienten in folgender Weise:

0—10	Jahre	9	Patienten
11—20	=	12	=
21—30	=	12	=
31—40	=	10	=
41—50	=	21	=
51—60	=	9	=
61—70	=	2	=

Aus dieser Zusammenstellung ist zu ersehen, dass sich die Fälle ungefähr gleichmässig auf die einzelnen Alters-Decennien vertheilen, nur auf eines, das zwischen 41. und 50. Lebensjahr, kommen fast doppelt so viele, als auf die übrigen. Ueber die Ursachen dieser auffälligen Erscheinung liessen sich nur Vermuthungen aufstellen, wahrscheinlich handelt es sich um ein zufälliges Zusammentreffen. Der jüngste Patient war $3^1/_2$, der älteste 70 Jahre alt.

Dem Geschlechte nach waren 46 männliche und 29 weibliche Individuen, nach Procenten 61,3 männlich und 38,7 weiblich, Zahlen, die dem allgemein bekannten Grundverhältniss von 6 : 4 gleichkommen.

In 40 Fällen war der rechte, in 35 Fällen der linke Warzenfortsatz Sitz der Erkrankung.

Die Aetiologie der Mittelohrentzündungen war in der Hälfte der Fälle unklar, die Patienten waren nicht in der Lage, irgend eine Ursache für die Erkrankung anzugeben. Dreimal standen Allgemeinleiden in ursächlichem Zusammenhange mit der Ohraffection: Lues, Rhachitis und Diabetes mellitus.

Von Infectionskrankheiten wurden folgende für das Entstehen der Otitis verantwortlich gemacht: Typhus abd. (1),

Digitized by Google

Scarlatina (3), Morbillen (1), Influenza (6), Erysipel (1). Schnupfen und Erkältungen sollen 15 mal die Ursache der Affection gewesen sein. Von anderen Ursachen wären noch zu erwähnen Epistaxis (1 Fall), ein Schneutzact (2 Fälle), ein Bad (1 Fall); dreimal scheinen Rupturen des Trommelfells den Mikroorganismen den Eintritt ins Mittelrohr ermöglicht zu haben, da die ersten Symptome der Entzündung nach Angabe der Patienten das eine Mal bald nach einer Explosion (No. 26), das zweite Mal nach einem Falle aus dem ersten Stockwerk (No. 37), das dritte Mal nach einem Sturze von einer Leiter (No. 59) auftraten.

In 6 Fällen war die acute eitrige Mittelohrentzündung auf dem Boden eines seit vielen Jahren bestehenden chronischen Mittelohrcatarrhs entstanden. 6 andere Patienten hatten bereits in früheren Jahren eitrige Entzündungen auf dem afficirten Ohre durchgemacht, die aber wieder zur Heilung gekommen waren.

Die Krankheitsdauer vor der Operation schwankte zwischen 9 Tagen und 7 Monaten. In 5 Fällen war schon vor Ablauf der zweiten Woche die Operation nothwendig geworden, in 8 Fällen innerhalb 4 Wochen nach Beginn der Erkrankung. Die meisten Operationen (42) fallen in die 4. bis 10. Krankheitswoche. 4 Mal war etwas mehr als $^1/_2$ Jahr seit Ausbruch der Entzündung verflossen.

Die Befunde im äusseren Gehörgang und am Trommelfell boten nichts Aussergewöhnliches dar. Ausfluss aus dem Mittelohr bestand bei 51 von den 75 operirten Patienten, in den übrigen 24 Fällen fehlte der Ausfluss aus dem zur Operation gekommenen Ohre, die Trommelfelle zeigten wohl noch Röthung und Verdickung, aber keine Perforation. Bei 7 von diesen 24 Fällen soll nach Angabe der Patienten überhaupt niemals Otorrhoe bestanden haben. Es waren dies augenscheinlich Entzündungen, die in der Paukenhöhle ohne Perforation rasch abgelaufen waren, im Proc. mast. aber noch Zerstörungen veranlassten oder nach scheinbarem Erlöschen von neuem wieder auflebten, ein Verhalten, auf das seiner Zeit Zaufal (48) als charakteristisch für die durch Diplococcen hervorgerufenen Processe aufmerksam machte, und das auch neuerdings durch die Untersuchungen von Dr. Leutert (27) in der Kgl. Universitätohrenklinik zu Halle bestätigt wurde. Derartige Fälle mögen es auch sein, die dann mitunter als primäre Warzenfortsatz-

Digitized by Google

erkrankungen oder auch als Periostitis des Warzenfortsatzes bei einfachen und subacuten Mittelohrcatarrhen beschrieben werden.

Die bekannte Thatsache, dass acute Mittelohrentzündungen, bei denen es zur Entstehung sogenannter zitzenförmiger Perforationen oder „perforirter Granulationen" kommt, in der Regel einen schweren, protrahirten Verlauf nehmen, veranlasste uns, diesen Formen, soweit sie zur Operation kamen, besondere Aufmerksamkeit zu schenken in der Erwartung, durch die Aufmeisselung die Ursache dieser Bildung aufklären zu können. Es kamen im Ganzen 4 solche Fälle zur Aufmeisselung (No. 24, 63, 66 und 73). Bei dem ersten derselben (No. 24), einem 41jährigen Manne, entstand die zitzenförmige Perforation im Anschluss an die Paracentese. Die Operation legte eine mit Granulationen und Eiter erfüllte Höhle im Proc. mast. bloss, in der Incisura mast. bestand ein Defect, die Muskelansätze am Warzenfortsatz waren infiltrirt. Patient starb an Meningitis (s. Todesfälle). — Im Falle No. 63 bestand eine mit der hinteren Schädelgrube communicirende grosse Granulations-Höhle in Proc. mast., die Sinuswand war mit schmutzigem Belag bedeckt und verdickt. Die Heilung erfolgte anstandslos in 22 Tagen. — Im Falle No. 66 wurde durch die Operation ein erbsengrosser centraler Sequester aus dem Warzenfortsatz entfernt, ausserdem bestand Pachymeningitis externa. Auch hier trat nach der Operation Heilung ein. — No. 73 endlich bot einen bohnengrossen Granulationsherd im Warzenfortsatz mit Durchbruch durch die Incisura mastoid. und Abscess in der tiefen Nackenmusculatur. Die Heilung trat nach 20 Tagen ein. — Resumiren wir, so zeigen sich in allen 4 Fällen Complicationen, 2 Mal in Gestalt von Pachymeningitis externa und 2 Mal als Durchbruch durch die Incisura mast. (Bezold) und Miterkrankung der daselbst inserirenden Musculatur. Ausser den Complicationen fand sich noch ein allen 4 Fällen gemeinsamer Befund: die Corticalis des Warzenfortsatzes war bei allen Fällen unverändert erhalten, die Knochenzerstörung war also vornehmlich gegen die Tiefe zu (hintere Schädelgrube, Incis. mast.) vorgedrungen. Es ist möglich, dass es sich dabei nur um ein zufälliges Zusammentreffen handelt, da andererseits eine viel grössere Anzahl von Fällen mit nicht durchbrochener Corticalis das besprochene Symptom nicht zeigte. Immerhin aber kann man daran denken, dass eine zitzenförmige Perforation die Folge einer besonderen Widerstands-

Digitized by Google

fähigkeit, Dichtigkeit oder Härte der Rindenschichte des Proc. mast. sei.

Im Uebrigen boten die Trommelfelle die gewöhnlichen Befunde, Perforationen verschiedener Grösse und Localisation, Verdickung, Entzündung, Vorwölbungen einzelner Partien, mitunter auch Granulationen, die die Perforationen ausfüllten.

Die Gehörgangsauskleidung war in der Regel von dem Entzündungsprocess in Mitleidenschaft gezogen, zum Mindesten bestanden Hyperämien und Schwellungen geringeren Grades in allen Fällen. 5 Mal war die Auskleidung des knöchernen Theiles allseitig so geschwollen, dass das Trommelfell nicht zu sehen war. In 26 Fällen constatirten wir Vorwölbungen der Auskleidung im knöchernen Gehörgangstheil in verschiedener Ausdehnung und Lage. Am häufigsten — 16 Mal — war es die hintere obere Wand, 6 Mal die hintere und 2 Mal die obere Wand allein, die eine Senkung in den Gehörgang zeigten. Je ein Mal war auch die Auskleidung der unteren und der vorderen Gehörgangswand abgehoben. Ein Durchbruch vom Warzenfortsatz aus durch die hintere Gehörgangswand war in 5 Fällen erfolgt (No. 11, 39, 52, 67, 71).

Subperiostale Abscesse über dem Warzenfortsatz, in der Schläfengegend, mitunter auch nach vorne bis zur Mitte des Jochbogens reichend, fanden sich vor in 29 Fällen, ausserdem in 39 Fällen Infiltration der Haut und des Periosts über dem Proc. mast. verschiedener Intensität. Fistelöffnungen am Warzenfortsatze, herrührend vom Spontandurchbruch oder nach Wilde'scher Incision zurückgeblieben, bestanden 9 Mal. Eitersenkungen durch die Incisura mast. in die tiefe Hals- und Nackenmusculatur constatirten wir bei 9 Patienten. Es wiesen also im Ganzen 90,7% aller Operirten Abscesse oder Infiltrationen in der Umgebung des Ohres auf.

Die erwähnten 9 Warzenfortsatzerkrankungen mit Eitersenkungen durch die Incisura mastoidea wurden durch Abmeisselung des grössten Theiles des Process. mast. sammt der Spitze behandelt. Die Operation ergab, dass der Warzenfortsatz 2 Mal fast garnicht betheiligt war, sonst aber der Abscess mit einer von Granulationen erfüllten Höhle im Processus communicirte. Die Abscesse in der Hals- und Nackenmusculatur wurden, soweit sie nicht schon durch den gewöhnlichen Verticalschnitt geöffnet waren, durch entsprechende, ausgiebige Incisionen ge-

Digitized by Google

spalten, ausgeräumt und mit Jodoformgaze oder Kautschuk-Drains drainirt. — Von diesen 9 Fällen gingen 3 an Meningitis, bez. Meningitis und Sinusthrombose (2) zu Grunde (No. 29, 39 und 40), 4 heilten nach der Operation in 20—48 Tagen (No. 10, 22, 30, 73), von den restlichen 2 Fällen (No. 27 und 36) ist das Endresultat unbekannt, da dieselben nach mehrwöchentlicher Behandlung ausblieben.

Auf die vorhandene Hörfähigkeit der erkrankten Gehörorgane vor der Operation werden wir bei Gelegenheit der Besprechung des functionellen Ergebnisses der Operationen zurückkommen.

Der Augenhintergrund wurde bei den zur Operation bestimmten Patienten in der Regel immer untersucht und dadurch im Ganzen 12 Mal Veränderungen am Fundus festgestellt. Diese Veränderungen wurden in 9 Fällen als venöse Hyperämie, Erweiterung, Schlängelung der Gefässe bezeichnet (No. 4, 30, 40, 44, 47, 49, 50, 63 und 64), 2 Mal war der Sehnervenkopf nicht scharf begrenzt (No. 41 und 56) und 1 Mal lautete der Befund auf „wahrscheinlich retrobulbäre Neuritis“ (No. 18). Die Operation ergab bei diesen Fällen 2 Mal septische Sinusthrombose (No. 30 und 40), von denen die eine (No. 40) durch Meningitis zum Tode führte, die andere zur Ausheilung kam, ferner je 1 Mal einen extraduralen Abscess in der mittleren (No. 18) und in der hinteren Schädelgrube (No. 44), 3 Mal war der Sinus sigm. blossliegend, verdickt, mit Granulationen bedeckt (No. 50, 63, 64) und 1 Mal war der Knochen des Sulcus sin. sigm. erkrankt (No. 49). Im Falle No. 48 fand sich rückwärts vom Sinus zwischen Knochen und Dura des Hinterhauptbeines eine mit Eiter und Granulationen erfüllte bohnengrosse Höhle. Fassen wir alle Fälle zusammen, so entsprachen den 12 pathologischen Befunden am Augenhintergrund 9 Erkrankungen des Schädelinnern.

Die 3 übrigen Fälle, in denen intracranielle Complicationen fehlten, sind Fall No. 4, bei dem ein grosser Abscess unter dem Muscul. temporal bestand, bei dem also die Operation schon hierdurch indicirt war, ferner No. 47 und No. 56. Im Falle No. 47 waren die Veränderungen des Augenhintergrundes, die in wiederholt constatirter, allerdings sich stets gleich bleibender, stärkerer Blutfüllung der Venen der erkrankten Seite bestanden, neben Vorwölbung im Gehörgang, Anschwellung am Processus mastoideus und Herabsetzung der Hörfähigkeit, die bestimmende

Digitized by Google

Anzeige für die Operation. Nicht ohne Einfluss für unser Eingreifen war auch die allerdings etwas vage Angabe des Patienten, „dass er seit seiner Ohrenerkrankung nicht so rasch sprechen könne, wie früher". Die Aufmeisselung aber ergab nicht die erwartete Warzenfortsatzerkrankung mit Betheiligung der Schädelhöhle, sondern folgenden interessanten Befund: Die Anschwellung über dem Proc. mast. erwies sich als eine angeschwollene Drüse, die Corticalis und die oberflächlichen Zellen waren normal, die tiefer gelegenen jedoch vollständig ausgefüllt mit einer gelblichen, durchscheinenden, knorpelartigen, ziemlich festen Masse; die knöchernen Zwischenwände waren sehr weich. (Mikroskopisch stellte sich der Inhalt der Zellen dieses Warzenfortsatzes als hochgradig verdickte Schleimhaut dar im Zustande starker entzündlicher Infiltration. Die Knochenzwischenwände zeigten exedirte Stellen mit Osteoklasten, andererseits auch Knochenneubildung mit zahlreichen Osteoblasten.) Nach der Operation wurde das Hörvermögen in Kurzem wieder normal.

Vielleicht wäre in diesem Falle die Operation zu umgehen gewesen, es ist aber anzunehmen, dass bei der bereits 8 Wochen langen Dauer des Processes, den Veränderungen am Augenhintergrund im Verein mit den übrigen Symptomen mancher andere Operateur das Gleiche gethan hätte. Die pathologischen Veränderungen am Augenhintergrund auf die allerdings vorhandene Herzaffection zurückzuführen, ging doch nicht an, da dieselben einseitig waren. — Im Uebrigen scheint es uns eher zu entschuldigen, wenn einmal ein Patient operirt wird, bei dem die Operation nicht unumgänglich nothwendig war, als wenn derselbe wegen nicht bestimmt ausgesprochener Symptome seinem Schicksal überlassen wird und zu Grunde geht. Jedenfalls wurde diesem Patienten insofern genützt, als seine Schwerhörigkeit vollständig beseitigt wurde.

Der 3. Fall endlich (No. 56) bot folgenden Befund am Augenhintergrund: beiderseits venöse Hyperämie der Netzhaut und Papille. Die letztere in der medialen Hälfte undeutlich begrenzt. Die grossen Venen ungleichmässig erweitert, besonders die rechte obere temporale und die linke untere nasale. — Durch die Operation wurde ein subperiostaler Abscess entleert. Im Warzenfortsatz, dessen Corticalis an einer Stelle defect war, fand sich eine grosse mit Granulationen ausgefüllte Höhle, so dass die ganze Spitze abgetragen werden musste. Ob eine Communication mit der Schädelhöhle bestand, dafür findet sich kein Ver-

Digitized by Google

merk. Doch deutet der protrahirte Heilungsverlauf (66 Tage) darauf hin, dass ein extraduraler Herd vorhanden war, der zwar mit der Wundhöhle communicirte, aber nicht genügend blossgelegt war und dann die rasche Heilung aufhielt.

Auf Grund dieses Ueberblicks können wir feststellen, dass sich uns die Untersuchung des Augenhintergrundes als äusserst werthvolles diagnostisches Hilfsmittel bewährt hat und eigentlich nur in einem einzigen Falle, in welchem die Veränderungen am Fundus wahrscheinlich nicht durch die Otitis verursacht waren, unsere Erwartungen getäuscht hat. Wir halten daher an den seiner Zeit durch Zaufal (14 und 45) präcisirten Grundsätzen fest: „Für die Feststellung der Indication zur Trepanation des Processus mastoideus ist der ophthalmoskopische Befund unerlässlich." — „Sind die Erscheinungen der Neuroretinitis oder Stauungspapille bereits bei der Aufnahme des Patienten deutlich ausgesprochen, so soll man mit der Operation nicht lange zögern." — „Ist der Augenhintergrund bei Beginn der Beobachtung des Patienten (Otitis, Fremdkörper) normal, werden aber später bei der öfter vorgenommenen Untersuchung des Augenhintergrundes hyperämische Erscheinungen constatirt und im weiteren Verlauf der Beobachtung eine Zunahme dieser hyperämischen Erscheinungen oder anderer Symptome einer beginnenden Neuroretinitis nachgewiesen, ohne dass für ihre Erklärung eine andere Ursache als die Eiterung im Ohre aufgefunden werden kann, so ist mit der Operation ebenfalls nicht lange zu warten, sondern womöglich gleich zu operiren, ohne erst eine vollständige Ausbildung der Neuroretinitis oder der Stauungspapille abzuwarten." —

Wir kommen nun zur Besprechung der an der vorliegenden Serie von 75 Patienten vorgenommenen Operationen. Zu diesen gehört auch die Paracentese, die bei 9 Patienten 12 Mal (bei dreien 2 Mal) ausgeführt wurde. Der Erfolg dieses Eingriffes war in keinem dieser Fälle, die sämmtlich erst nach mehrwöchentlicher Dauer des Processes in unsere Behandlung gekommen waren, ein günstiger, bei allen musste die Aufmeisselung vorgenommen werden. Meist gestaltete sich der Verlauf nach der Paracentese so, dass die erzielte Perforation nach wenigen Tagen sich wieder verschloss, während die übrigen Erscheinungen ungestört ihren Fortgang nahmen. In zwei Fällen war dann auch die vorgenommene Aufmeisselung

Digitized by Google

nicht mehr im Stande, den letalen Ausgang zu verhüten. Die Erfahrungen in diesen und vielen anderen Fällen, in welchen die Paracentese der drohenden Complicationen wegen gemacht wurde, bekräftigen unsere Ansicht, dass die Complicationen der acuten Mittelohrentzündungen eine Folge besonders starker Virulenz des Entzündungserregers oder besonders ungünstiger anatomischer Verhältnisse sind. Auch aus vielen zur Publication gekommenen Krankengeschichten anderer Autoren ist ersichtlich, dass die oft zu wiederholten Malen ausgeführte Paracentese nicht im Stande war, den bösartigen Verlauf mancher Otitiden zu verhüten. Wir stehen auf dem Standpunkte, es sei in Fällen mit protrahirtem Verlauf, wie die hier vorliegenden, zu überlegen, ob man nicht die Patienten sogleich für die Aufmeisselung bestimmen soll. Durch das Abwarten der Wirkung der Paracentese vergehen auch kostbare Stunden und Tage, so dass der günstige Zeitpunkt für die Aufmeisselung versäumt werden kann.

Aehnliche Erfahrungen wie mit der Paracentese des Trommelfells machten wir auch mit dem Wilde'schen Schnitt. Um über den Heilwerth dieser Operation ein halbwegs sicheres Urtheil abgeben zu können, haben wir uns nicht nur auf die vorliegenden Fälle beschränkt, sondern wir haben alle in die Berichtszeit fallenden derartigen Eingriffe von an der Prager Ohrenklinik stationär behandelten Patienten zusammengestellt. Von diesen im Ganzen 22 Fällen (eine Anzahl von kleinen Kindern wurde ambulant behandelt, ist daher nicht mitgerechnet) sind nur 3 nach der Wilde'schen Incision ausgeheilt und zwar eine 51jährige Frau, ein 41jähriger Mann und ein 12jähriger Knabe, bei dem sich aber 6 Jahre später ein Abscess in der Incisionsnarbe entwickelte, der nach der Spaltung in einigen Tagen wieder heilte. Auch bleibt zu erwähnen, dass bei zweien von diesen Patienten das Hörvermögen nach der Heilung der Affection nicht mehr zur Norm zurückkehrte. Die Heilungsdauer betrug 32, 60 und 19 Tage, also im Mittel 40 Tage, mithin eine bedeutend längere Zeit, als der Durchschnitt bei unseren acuten Aufmeisselungen ergiebt. Von den übrigen 19 Fällen blieben 9 nach theilweise mehrmonatlicher Behandlung aus, weil sie die Geduld verloren hatten, oder weil sie eine zweite Operation vornehmen zu lassen sich weigerten, so dass wir über ihr weiteres Schicksal nicht unterrichtet sind, und 10 unterzogen sich der Aufmeisselung, sind also in die besprochenen Operationsserie mit aufgenommen.

Digitized by Google

Aus diesem Ueberblick ergiebt sich also, dass die Aussichten für die Heilung nach Vornahme des Wilde'schen Schnittes sehr gering sind, dass die Heilung, wenn sie überhaupt zu Stande kommt, sich sehr in die Länge zieht und dass die Wiederherstellung des Gehörs nicht so sicher eintritt, als wir nach der Aufmeisselung zu beobachten gewöhnt sind. Während der meist ambulatorisch geführten, lange Zeit in Anspruch nehmenden Nachbehandlung kann es ausserdem leicht zu secundärer Infection kommen. Wir sind der Ansicht, dass ein Knocheneinschmelzungsprocess wohl niemals durch den in Rede stehenden Eingriff zur Heilung gebracht werden könne; in den wenigen geheilten Fällen handelte es sich um Erkrankungen der Weichtheile über dem Warzenfortsatz oder der Auskleidung der Zellen des Proc. mast., die wahrscheinlich nach Durchbruch des Abscesses durch die Haut auch ohne Operation geheilt wären, oder es waren Fälle, bei denen die Sutura mastoideo-squamosa noch nicht verknöchert war, was in der Regel bei Kindern und bei ca. 25% der Erwachsenen der Fall ist (Kirchner [18]). Wir können aber die Möglichkeit der Heilung eines Patienten nicht einem derartigen Zufall anheimstellen und andererseits werden uns unsere Patienten wenig Dank dafür wissen, wenn sie durch die Abscessspaltung Wochen und Monate lang hingehalten und durch verminderte oder gar aufgehobene Erwerbsfähigkeit auch materiell geschädigt werden, um dann schliesslich doch noch einer grösseren Operation unterworfen zu werden. Bei den vorhin erwähnten 10 Patienten vergingen 3 Wochen bis 4 Monate zwischen der Abscessspaltung und der Aufmeisselung, während welcher Zeit die Fistel geöffnet blieb und mehr oder minder heftige Beschwerden fortdauerten. Die vollständige Herstellung nach der Aufmeisselung erfolgte dann bei diesen Fällen in 17 Tagen bis 4 Wochen, nur in einem Falle nach 5 Wochen. Mitunter trat nach dem Wilde'schen Schnitt nur eine scheinbare Heilung ein, wie z. B. in einem unserer Fälle (No. 22), bei dem sich 2½ Monate nach Verschluss der Fistel eine neuerliche Anschwellung am Warzenfortsatze einstellte.

Durch unsere Erfahrungen mit dem Wilde'schen Schnitt sind wir also zu der Ueberzeugung gekommen, dass es entschieden richtiger ist, in Fällen von Abscessbildung am Warzenfortsatz die Aufmeisselung und nicht den Wilde'schen Schnitt vorzu-

Digitized by Google

nehmen und den letzteren nur für exceptionelle Fälle aufzusparen, bei denen noch einige Aussicht auf Erfolg vorhanden ist; dies ist der Fall, wenn die Abscesse noch im ersten Stadium der Entwicklung zur Behandlung kommen, insbesondere bei Kindern.

Der practische Arzt allerdings, der mit der Aufmeisselung des Warzenfortsatzes in der Regel nicht vertraut ist und oft in die Lage kommt, wenigstens die Linderung der Schmerzen seiner Patienten sofort zu versuchen, wird öfters gezwungen sein, von dieser Operation Gebrauch zu machen.

Uebergehen wir nun zur Besprechung der Aufmeisselungen des Warzenfortsatzes, so verlangen zunächst die zur Anwendung gekommenen Indicationen eine nähere Erörterung.

Bis auf sehr wenige Ausnahmen konnten wir den Ausspruch Schwartze's (41) bestätigen, dass es bei acuter eitriger Mittelohrentzündung kein einziges Symptom giebt, welches für sich allein eine Indication zur Mastoid-Operation liefert. Am häufigsten finden sich unter den Indicationen, wie bereits eingangs bemerkt wurde, Schmerzen (73,4 %), eitriger Ausfluss (68,3 %), Abscesse und Infiltrationen in der Umgebung des Ohres (82,7 %), Vorwölbung und starke Schwellungszustände der Auskleidung des knöchernen Theiles des Gehörganges (39,2 %) und Fieber (30,4 %). Hier und da kamen allgemeine Kopfschmerzen, Schwindel, Erbrechen, Schüttelfrost, Nystagmus und schliesslich cerebrale Symptome in Betracht. Die Veränderungen am Augenhintergrund haben bereits oben ihre Besprechung gefunden.

Einzelne dieser Symptome bedürfen bezüglich ihrer Bedeutung für die Indicationsstellung noch der Erläuterung. Was zunächst die Dauer des Mittelohrprocesses betrifft, so ist aus einer bereits früher gegebenen Zusammenstellung ersichtlich, dass die Aufmeisselung zu den verschiedensten Zeiten im Verlaufe der Entzündung nothwendig wurde und auch ausgeführt worden ist. Doch scheint uns Gradenigo (8) zu weit zu gehen, wenn er eine Dauer der acuten Erscheinungen von über 20 Tagen als bestimmend für die Operation annimmt. Wir haben viele heftige Entzündungen auch nach dieser Zeit noch ohne Aufmeisselung zurückgehen sehen. Noch viel weniger können wir nach unseren Erfahrungen der Forderung Müller's (32) beipflichten, wenn er sagt: „Jede acute Mittelohrentzündung, die trotz sachgemässer Behandlung 10—14 Tage lang in unverminderter Stärke, ohne eine Wendung zum Besseren erkennen zu lassen, besteht, ist mit Eröffnung des Antrum mast. zu behandeln,

Digitized by Google

auch wenn bedrohliche Erscheinungen nicht vorhanden sind.“ Die Eiterung allein, ohne andere bedrohliche Erscheinungen im Sinne Müller's könnte auch durch allenfalls vorhandene Erkrankungen der Nase und des Nasenrachenraumes unterhalten werden, in welchem Falle auch die radicalste Behandlung in 10—14 Tagen meist noch keine sicheren Erfolge erzielt haben wird, ebenso wie durch Allgemeinerkrankungen herabgekommene Individuen, bei denen bekanntlich Mittelohreiterungen sich in die Länge ziehen, in so kurzer Zeit noch nicht genügend gekräftigt sein können. Wir sind der Ansicht, dass sich in diesem Punkte kein Termin fixiren lässt und dass wir uns hier, wie so oft in unserem Berufe auf unsere Erfahrung verlassen müssen. In unserer Operationsreihe bildete ein einziges Mal die Eiterung allein die Indication zur Aufmeisselung. Es handelte sich um einen 42jährigen kräftigen Mann (No. 21), der seit 6 Monaten an eitriger Mittelohrentzündung im rechten Ohre litt und bei dem vor 3 Monaten ein Abscess am Warzenfortsatz gespalten wurde. Die Incisionswunde heilte, die Anschwellung am Warzenfortsatz ging zurück, die Eiterung aus dem Ohre aber dauerte in sehr reichlichem Masse fort. Dabei bestanden keine Schmerzen, keine Senkung im Gehörgang, kein Fieber etc. Die Operation entleerte einen grossen extraduralen Abscess nach hinten vom Sulc. sin. sigm., durch welchen die Dura mater der hinteren Schädelgrube auf 0,5 cm vom Knochen abgedrängt war. — Wir entschliessen uns mithin bei bestehender Eiterung aus dem Mittelohr ohne anderweitige ernste Symptome nur dann zur Operation, wenn die Eiterung abnorm reichlich ist und abnorm lange dauert, also weder durch locale Behandlung von Ohr, Nase und Nasenracheuraum noch durch Allgemeinbehandlung zu beseitigen ist.

Das Fieber ist zwar wie schon Schwartze(40) in seinem „Lehrbuch der chirurgischen Krankheiten des Ohres“ Seite 313 hervorgehoben hat, nur ein sehr unsicheres Hilfsmittel für die Diagnose des Empyems, da es nicht einmal in der Hälfte der Fälle von Mastoiditis vorkommt (nach Grunert (10) in 46%). Für die Indicationsstellung zur Operation dagegen bildet es ein werthvolles Hilfsmittel dann, wenn es über die ersten 8 Tage der acuten Mittelohrentzündung hinaus anhält und wenn sich durch die Untersuchung der anderen Organe keine Erklärung für dasselbe auffinden lässt. Aber nicht nur die hohen Temperaturen, wie sie bei beginnenden lebensgefährlichen Complicationen

Digitized by Google

gewöhnlich vorkommen und in unseren Fällen 13 Mal beobachtet wurden, sind dabei zu beachten, sondern es ist auch auf die geringeren Temperaturerhöhungen ganz besonderes Gewicht zu legen, die vielfach noch gar nicht für abnormal gehalten werden. Zaufal weist in seinen Vorlesungen und bei Krankendemonstrationen in der Regel auf diese Temperaturen über 37° Morgens und gegen 38° Abends hin als bedeutsames Zeichen für intracranielle Complicationen. Unter den Operirten unserer Tabelle wiesen im Ganzen 11 derartige geringe Steigerungen der Körperwärme auf. Unter diesen waren 3 Mastoiditiden mit Durchbruch nach innen, dann 2 gutartige Sinusthrombosen, ausserdem war die Wand des Blutleiters viermal verdickt, granulirend oder mit missfarbigem Fibrinbelag bedeckt; einmal war der Sinus stark vorgelagert und der Knochen des Sulcus erkrankt, einmal die hintere Gehörgangswand cariös nebst einem der gewöhnlichen Befunde im Proc. mast., aber ohne Betheiligung der Schädelgruben. Wir sahen also unter den 11 Fällen 7 Affectionen der Sinuswand, darunter zwei Thrombosen. Auffallend ist auch, dass 3 Fälle von Eitersenkungen in die tiefe Nacken- und Halsmusculatur dieses Symptom zeigten. Hiermit übereinstimmend ist die Mittheilung Grunert's (10), dass in der Halle'schen Klinik unten 32 Fällen acuter Eiterung mit Caries und Abscessbildung in der Umgebung des Ohres (subperiostale Abscesse, Senkungsabscesse) 20 d. i. 62% mit Temperatursteigerungen beobachtet wurden. Die Erklärung für dieses Verhalten sucht Grunert „in der Beziehung der Weichtheile in der Umgebung des Ohres zu den ausgedehnten Lymphplexus der seitlichen Halspartien"; „es kann hier in viel ausgiebigerer Weise eine Resorption pyrogener Stoffe stattfinden, als von den Hohlräumen im Knochen aus, in denen die Resorptionsbedingungen ungünstiger zu sein scheinen". Diese Annahme würde besonders für unsere Fälle von Warzenfortsatzerkrankung mit Durchbruch nach innen passen, für die Fälle aber, bei denen die Knochenerkrankung bis an den Sinus sigmoid. heranreichte, ist wohl die Verschleppung inficirter Thromben aus kleinen Knochenvenen in den Körperkreislauf für das Fieber verantwortlich zu machen.

Hier möchte ich noch die Schilderung eines Falles anschliessen, der wegen der Indicationsstellung einer Aufklärung bedarf.

Nr. 72, J. Beatrice, 10jährige Taglöhnerstochter aus D. litt seit vier Wochen an Ausfluss aus beiden Ohren, wozu sich drei Tage vor der Auf-

Digitized by Google

nahme eine steife, auf die rechte Seite geneigte Kopfhaltung gesellte. Beim Versuche, den Kopf auf die andere Seite zu beugen, entstanden Schmerzen. Die Gegend unter dem rechten Warzenfortsatze nach hinten vom Kieferwinkel war druckempfindlich und leicht geschwellt. Während der 8tägigen Beobachtungszeit war Morgens die Temperatur in der Regel normal, während sie Abends auf 39, selbst auf 39,9° anstieg. Ferner trat Schmerzhaftigkeit an der Spitze des Warzenfortsatzes auf, schliesslich am achten Tage Schüttelfrost, Erbrechen. Durch interne Untersuchung war keinerlei Ursache für diesen Symptomencomplex zu constatiren. Wir stellten daher die Wahrscheinlichkeitsdiagnose auf Sinusthrombose und nahmen am neunten Tage nach der Aufnahme die Aufmeisselung des rechten Warzenfortsatzes vor. Dieselbe ergab keine Erkrankung des Knochens, sondern nur geringe Hyperämie der Schleimhaut der pneumatischen Zellen, im Antrum etwas fadenziehendes Secret; der blossgelegte Sinus zeigte normale Wand, auch in der mittleren Schädelgrube war gesunde Dura. Nach der Operation befand sich die Patientin wohl und war fieberlos bis zum ersten Verbandwechsel am fünften Tage. Am Abend desselben Tages bestand wieder Fieber von 39,8° ohne nachweisbare Ursache. In den nächsten Tagen wieder Wohlbefinden. Sistiren der Ohreiterung, Rückkehr des normalen Hörvermögens und vollständige Wiederherstellung 13 Tage nach der Operation.

Woher in diesem Falle das Fieber stammte, ist vollständig unklar geblieben, da wir nach dem Operationsbefund eine Sinusthrombose ausschliessen mussten. Das ganze Krankheitsbild könnte einer otitischen Pyaemie ohne Sinusphlebitis (Körner [21]) entsprechen: die acute Mittelohrentzündung, das characteristische pyämische Fieber anfangs ohne, am Tage vor der Operation mit einem ausgesprochenen Schüttelfrost, das nach der Operation aufhörte und nach dem Verbandwechsel am fünften Tage noch einmal aufflackerte, um dann nicht mehr wiederzukehren, die schmerzhafte Schwellung an der linken Halsseite unterhalb des Proc. mast. mit Contractur im Kopfnicker, die man mit grosser Wahrscheinlichkeit als Muskelmetastase ansprechen konnte, das Fehlen einer Erkrankung des Sin. sigm. und der günstige Ausgang — alles Symptome, die Körner als pathognomonisch für das von ihm fixirte Krankheitsbild angiebt. Auffällig blieb nur das vollständige Fehlen einer Knochenerkrankung im Warzenfortsatz. Doch meint Körner, dass auch entzündliche Hyperämie der die Zellen auskleidenden Schleimhaut Pyaemie herbeiführen kann, eine Ansicht, die freilich noch eines stricten Beweises entbehrt.

Die oben unter 2. angeführte Indication: „Wenn bei einseitiger Taubheit das sonst gut oder überhaupt noch hörende Ohr durch eine längere Zeit dauernde profuse Eiterung in seiner Hörfähigkeit geschädigt werden könnte“ war in einem Falle (No. 66) mitbestimmend für die Vornahme der Operation. Leider sind wir nicht in der Lage, über das functionelle Endergebniss der Operation zu berichten, da sich die Patientin nach 10tägiger

Digitized by Google

Behandlung mit in Heilung begriffener Wunde der Behandlung entzog. Zu diesem Zeitpunkte hatte die Eiterung aus dem Ohre bereits vollständig aufgehört und das Gehör sich soweit gebessert, dass laute Stimme auf 15 cm Entfernung und leise Stimme knapp vor dem Ohre gehört wurde, während vor der Operation auch sehr laut gesprochene Worte nicht verstanden worden waren.

Die Aufmeisselung des Warzenfortsatzes hatte zur Zeit, mit welcher unser Bericht beginnt in ihren Grundzügen bereits die Form angenommen, wie wir sie oben geschildert haben, nur in verschiedenen weniger wichtigen Punkten lehrte uns die Erfahrung Verbesserungen anzubringen oder Vorschläge, die sich nicht bewährten, wieder aufzugeben.

Der Hautschnitt wurde anfangs noch rechtwinkelig und mit seinem verticalen Schenkel über die Mitte des Proc. mast. nach abwärts geführt. Cosmetische Rücksichten veranlassten uns, bis auf einige Millimeter an den Ansatz der Ohrmuschel heranzurücken, weshalb dann aber der horizontale Schnitt nach rückwärts verlängert werden musste, um den Warzenfortsatz auch nach hinten genügend blosslegen zu können, so dass also der Schnitt die jetzt bei uns übliche Form annahm. Derselbe entspricht allen Anforderungen, da er für die in Betracht kommenden Complicationen ausreicht. Bei beabsichtigter Blosslegung des Sinus transversus gegen den Confluens sinuum zu wird der Horizontalschnitt weiter nach rückwärts verlängert.

Nach Wegdrängung des Periosts vom Warzenfortsatz, soweit dasselbe nicht schon durch Abscesse abgehoben war, zeigte sich die Corticalis in 40 Fällen makroskopisch unverändert. Dreimal war sie rauh und hyperämisch und in 31 Fällen theilweise defect, sei es, dass eine feine durch eine Granulation verdeckte Fistelöffnung bestand, oder dass der Knochen in grösserem Umfange durch Caries zerstört war.

Die hintere Gehörgangswand wurde im Beginne der Berichtszeit meist unberührt gelassen, später aber zugleich mit dem Warzenfortsatz theilweise abgetragen, da wir erkannten, dass sich dann die abgelösten Weichtheile leichter anlegten und in Folge Verkleinerung der Wundhöhle raschere Heilung erfolgte. In den 5 Fällen von Durchbruch durch die hintere Gehörgangswand wurde dieselbe selbstverständlich bis zur Fistel weggenommen.

Bei der grossen Mehrzahl unserer Operationen war das Bestreben von vornherein darauf gerichtet, das Antrum mastoi-

Digitized by Google

deum zu eröffnen. Nur in relativ wenigen Fällen beschränkten wir uns, der Hessler'schen Anregung folgend, darauf, den Proc. mastoid. auszuräumen und wenn der Knochen gegen die Tiefe zu gesund schien, nicht weiter vorzudringen. Wir machten nun die Erfahrung, dass diese nach Hessler operirten Fälle unserer Reihe zwar sämmtlich günstig verliefen, dass sie aber keineswegs in kürzerer Zeit geheilt wurden, als die mit Antrumeröffnung, ja vielmehr dass die Heilungsdauer durchschnittlich etwas länger ausfiel. Ausserdem konnten wir uns jedesmal eines gewissen beunruhigenden Gefühles nicht erwehren, wenn wir das Antrum nicht eröffnet hatten. Auch wurden von anderen Autoren Fälle ohne Antrumeröffnung publicirt, bei denen in Folge gefahrdrohender Erscheinungen das Antrum durch eine Nachoperation eröffnet werden musste, um die Ausheilung zu erzielen. Aus diesen Gründen kamen wir von der Hessler'schen Modification ab und decken jetzt wieder in jedem Falle das Antr. mast. auf. Schwartze (41) pflegt in Fällen, bei denen die Symptome auf eine hauptsächliche Erkrankung der Spitze des Proc. mast. hinweisen, immer zuerst an der Spitze nach Eiter zu suchen, dringt aber auch in solchen Fällen immer noch hinterher bis zum Antrum vor.

Durchspülungen der Paukenhöhle von dem eröffneten Antrum aus wurden zu Beginn der Berichtszeit noch hie und da versucht, da sie aber in der Regel nicht durchführbar waren, und der Verlauf ergab, dass man ebensogut ohne sie auskommen kann, so wurden sie schliesslich ganz aufgegeben. Ein Gleiches gilt von der Paracentese, die Anfangs in Fällen mit nicht durchbrochenem Trommelfell an die Aufmeisselung angeschlossen wurde.

Die Spitze des Proc. mast. wurde bei 17 von den beschriebenen Fällen abgetragen.

Die Befunde, die bei der Aufmeisselung im Innern des Warzenfortsatzes gemacht wurden, lassen sich in folgender Weise gruppiren:

1. 12 Fälle, bei denen die Zellen des Warzenfortsatzes mit verdickter, hyperämischer Schleimhaut ausgekleidet waren.

2. 23 Fälle, bei denen die pneumatischen Räume mit verdickter Schleimhaut und Eiter ausgefüllt und auch die Zwischenwände sehr morsch waren und

3. 40 Fälle, bei denen sich im Warzenfortsatz eine grössere

Digitized by Google

oder kleinere mit Granulationen und Eiter gefüllte Höhle vorfand. 9 Mal entfernten wir aus derartigen Höhlen Sequester von verschiedener Grösse.

Da diese 3 Gruppen nur verschiedene Grade einer und derselben Erkrankung darstellen, so ist es nicht überraschend, dass die Fälle der ersten Gruppe, die das Anfangsstadium darstellen, fast alle in der kürzesten Zeit heilten, während die Fälle der beiden anderen Gruppen geringere Heilungsprocente und längere Heilungsdauer zeigten.

Die Aetiologie der 9 Fälle von Necrose ergab 2 Mal Scarlatina, 2 Influenza, 1 Diabetes mellitus, während bei 3 Fällen sich ein aetiologisches Moment nicht feststellen liess. 2 von diesen letzteren standen bereits in dem hohen Alter von 64 beziehungsweise 70 Jahren. Nach unseren Erfahrungen scheint die Prognose dieser Fälle nicht ungünstig. Es heilten nämlich 5 Fälle in durchschnittlich 29 Tagen vollständig aus, einer kam erst später zur Heilung, ohne dass uns die Dauer bekannt gegeben wurde in 2 Fällen ist das Resultat unbekannt, sie entzogen sich nach 2 resp. 4 Wochen unserer Behandlung. Nur 1 Fall (Diabetes) blieb ungeheilt.

Da der letztere Fall von einigem Interesse ist, so will ich ihn hier in Kürze mittheilen.

No. 29, Marie F., eine 23jährige Arbeiterin aus V. litt seit zwei Jahren an Diabetes, der bereits einen bedeutenden Kräfteverfall herbeigeführt hatte und stand damit in Behandlung einer internen Klinik. Ende Februar 1896 entstand eine linksseitige Otitis media supp. acuta, die fortgesetzt starke Schmerzen verursachte. Einen Monat später bildete sich eine Anschwellung am Proc. mast. sin. aus, zu der sich auch Oedem der linken Wange und der Augenlider gesellte. Die Gehörgangsauskleidung war stark geschwellt, das Trommelfell nicht sichtbar, das Hörvermögen auf dem linken Ohre fast vollständig aufgehoben, Weber nach links lateriert.

Die 10 Tage nach Beginn der Anschwellung vorgenommene Operation entleerte einen subperiostalen Abscess, die Corticalis des Warzenfortsatzes war bis auf eine Fistel erhalten, im Uebrigen jedoch war der ganze Proc. mast. morsch, mit Granulationen durchsetzt und enthielt im Centrum mehrere kleine Sequester. Nach Abtragung alles erkrankten Knochens, wozu auch ein Theil der hinteren Gehörgangswand gehörte, lag der Sinus sigmoides mit verdickter granulirender Wand auf 3 cm Länge bloss. — Nach der Operation war die Patientin zwar von ihren Schmerzen befreit, doch konnte trotz sorgfältigster Behandlung keine Heilung erzielt werden, da die Knochenerkrankung immer noch weitere Fortschritte machte, und die Patientin verliess ungeheilt die Klinik.

Die im Proc. mast. vorgefundenen mit Granulationen und Eiter angefüllten Höhlen communicirten 23 Mal mit der hinteren Schädelgrube, d. h. es bestand ein grösserer Defect im Knochen der Innenwand des Warzenfortsatzes und zwar zumeist im Sulcus des Sinus sigmoides.

Digitized by Google

Bei der Abtragung cariösen Knochens wurde ferner die mittlere Schädelgrube 9 Mal, die hintere Schädelgrube 10 Mal und ausserdem beide Schädelgruben zugleich 6 Mal eröffnet.

Schliesslich wurden bei 19 Patienten die Schädelgruben explorativ aufgemeisselt. Das geschah bezüglich der mittleren Schädelgrube 4 Mal, bezüglich der hinteren 7 Mal und bezüglich beider zugleich 8 Mal.

Im Ganzen wurden also Eröffnungen der Schädelgruben oder Erweiterung bereits bestehender Defecte vorgenommen bei 67 von 76 Patienten. Da bei 14 Fällen beide Schädelgruben eröffnet wurden, so resultiren also Alles in Allem 81 Blosslegungen der Dura mater.

Betrachten wir zunächst die explorativen Eröffnungen für sich, also diejenigen Fälle,, bei denen die Schädelhöhle noch durch eine mehr oder weniger dicke Schichte anscheinend gesunden Knochens vom Erkrankungsherde im Warzenfortsatz getrennt war, so ist zu berichten, dass dieser Eingriff bei dreien von den 19 Patienten, bei denen er zur Ausführung kam, intracranielle Complicationen aufgedeckt hat, und zwar 1 Mal in der mittleren, 1 Mal in der hinteren Schädelgrube und 1 Mal in beiden. Die vorgefundenen pathologischen Veränderungen bestanden in Verdickungen und Granulationsbildung auf der Dura mater und einmal in einem extraduralen Abscess. Es fragt sich nun, ob dieses Resultat dazu berechtigt, die durch Zaufal (51) für gewisse Fälle empfohlene explorative Aufmeisselung der Schädelgruben auch weiterhin anzurathen? Dass in 3 Fällen also in 15,7% der in Betracht kommenden Gruppe Erkrankungen der harten Hirnhaut, darunter ein epiduraler Abscess durch die Eröffnung zur Heilung gebracht werden konnten, bedeutet einen entschiedenen Erfolg, da beim Zurückbleiben derartiger Herde erfahrungsgemäss die Gefahr des Gehirnabscesses, der Meningitis und der Sinusthrombose besteht.

Es bleibt nur zu erwägen, ob die Eröffnung der Schädelhöhlen eine Schädigung für das betreffende Individuum in sich birgt, und wenn dies der Fall ist, ob die Schädigung durch die eventuellen Vortheile aufgewogen werden könnte. Soviel wir bisher zu beobachten in der Lage waren — die Zahl der Fälle, bei denen die Schädelhöhlen von uns eröffnet wurden, ist ausser den hier besprochenen eine ziemlich grosse —, haben wir in keinem Falle nach der Operation irgend welche Er-

Digitized by Google

scheinungen auftreten gesehen, die als nachtheilige Folgen der Eröffnung der Schädelkapsel hätten gedeutet werden können. Auch in der Literatur konnte ich keinen Bericht darüber auffinden, dass einem Patienten ein Nachtheil aus dem in Rede stehenden Eingriff erwachsen wäre, ausgenommen in Folge grober Verletzungen der Dura, des Gehirns und des Sinus sigmoides, die aber in ein anderes Capitel gehören. Sollten kleinere Verletzungen der harten Hirnhaut durch die gebrauchten Instrumente oder durch scharfe Knochensplitter hie und da vorkommen, so sind sie nach Zaufal (49) bei der breiten Aufmeisselung des Warzenfortsatzes ungefährlich, da sie leicht desinficirt werden können, vorausgesetzt, dass überhaupt unter Anwendung aller Errungenschaften unserer modernen chirurgischen Technik operirt wird. Die Möglichkeit der Fortleitung der in unseren Fällen in der Regel bestandenen eitrigen Entzündungen auf die Schädelhöhle ist wohl vorhanden, nach unseren Erfahrungen aber jedenfalls eine sehr geringe.

Die Ansicht Brieger's (6), dass eine nach der Ausheilung solcher Fälle auftretende neuerliche Infection des Mittelohrs an den des Knochens beraubten Stellen leichter auf das Schädelinnere wird übergehen können, ist bis jetzt nicht durch Thatsachen gestützt. In unserer Operationsreihe beobachteten wir 3 Fälle (No. 21, 68 und 69), bei denen es zu Recidiven kam und zwar bei einem 4, bei den anderen 1 Jahr nach der Operation. In den Fällen No. 21 und 69 waren beide, im Falle No. 68 die hintere Schädelgrube bei der Aufmeisselung eröffnet worden. Alle 3 Recidiven heilten in wenigen Tagen wieder vollständig ohne intracranielle Complicationen nach sich zu ziehen.

Um allen Bedenken Rechnung zu tragen, führen wir heute die rein explorative Eröffnung der mitteren und hinteren Schädelgrube nur in folgenden Fällen aus:

1. Wenn die Knochenerkrankung bis in unmittelbare Nähe der Tabula interna des Knochens reicht und

2. wenn das constatirte Krankheitsbild nicht durch den Operationsbefund im Warzenfortsatz seine ausreichende Erklärung findet, besonders also bei vorhandenen cerebralen Symptomen und Veränderungen am Augenhintergrunde.

Fassen wir nun die beiden anderen Gruppen von zusammen 18 Patienten mit 59 Eröffnungen ins Auge, bei denen der erkrankte

Digitized by Google

Knochen die Wegleitung in die Schädelhöhle ergab oder schon bestehende Defecte erweitert wurden, so ergiebt sich, dass durch dieselben 40 Mal intracranielle Complicationen aufgedeckt wurden, während 14 Mal die Dura mater oder Sinuswand makroskopisch noch nicht verändert war. Es bestand: Pachymeningitis supp. externa (die harte Hirnhaut oder die äussere Sinuswand entzündet, hyperämisch, verdickt, oder mit Granulationen bedeckt) 29 Mal, extradurale Eiteransammlung 7 Mal, davon 2 in der mittleren Schädelgrube, Sinusthrombose 4 Mal.

Von sämmtlichen überhaupt aufgedeckten intracraniellen Complicationen entfällt die bei Weitem grösste Zahl, nämlich 40 auf die hintere Schädelgrube, nur 4 kommen auf die mittlere, so dass sich also die Durchbrüche in die mittlere Schädelgrube zu denen in die hintere verhalten wie 1 : 10. Von den operirten Patienten litten 52% an Erkrankungen der hinteren und 4% an Erkrankungen der mittleren Schädelgrube.

Diese Zahlen sprechen eindringlicher als es Worte thun könnten, für den hohen Werth der von uns geübten breiten Eröffnung des Warzenfortsatzes, bei welcher ein Uebersehen von Knochenerkrankungen oder Eiteransammlungen im Proc. mast. oder in seiner Umgebung nicht so leicht vorkommen kann. Angesichts solcher Zahlen — und andere Autoren haben ähnliche Erfahrungen gemacht — klingt es verwunderlich, wenn z. B. Marchand (29) sagt: „Bei den Otitiden sind endocranielle Complicationen selten." Es erscheint uns unfassbar, wenn immer noch von Zeit zu Zeit die Rückkehr zu dem nur das Antrum mast. eröffnenden engen Canal empfohlen wird, dass wir in einer in Haug's „Klinischen Vorträgen" erschienen Arbeit Victor Lange's (26) lesen: „Die kleinen Oeffnungen im Knochen sind in der Regel — und das bestätigen meine Operationen — genügend." „Bei den acuten Fällen haben wir es in 99 unter 100 Fällen mit einem circumscripten Leiden zu thun; daher brauchen die Oeffnungen nicht so gross zu sein." Dagegen bestätigen unsere Operationen, dass wir es in 56% der acuten Fälle, die zur Operation kamen, mit Complicationen zu thun hatten, von deren Vorhandensein wir uns durch den Augenschein überzeugen konnten, dass also Lange in Folge der von ihm geübten Operationsmethode über Art und Ausbreitung des vorliegenden Processes nicht ins Reine gekommen ist.

Fanden wir nach Eröffnung der Schädelgruben die Dura

Digitized by Google

mater oder die Sinuswand erkrankt, so wurde der Knochen so weit abgetragen, bis diese Gebilde normales Aussehen bekamen. Granulationen wurden vorsichtig mit dem scharfen Löffel abgekratzt.

Bei der Blosslegung des Sinus sigm. kam es 4 Mal zu unbeabsichtigter Verletzung dieses Blutleiters und zwar in einem Falle von Meningitis (No. 7) beim Freilegen der Dura des Kleinhirns nach hinten vom normalen Sinus, in dem 2. Falle (No. 35) beim Freimachen des mit Granulationen bedeckten Sinus durch Abreissen eines adhärenten Knochensplitters; dieser Patient fieberte 8 Tage nach der Operation durch 2 Tage — jedoch in Folge einer Hausinfection mit Angina, die an der Klinik zeitweise endemisch auftritt. In dem 3. Falle (No. 49) geschah die Verletzung bei einem Patienten, dessen sonst unveränderter Sinus so stark vorgelagert war, dass er der papierdünnen hinteren Wand des sehr kleinen Antrum mast. anlag, wo also die Raumverhältnisse sehr beschränkte waren und schliesslich im 4. Falle (No. 65) mit verdickter, granulirender Sinuswand, als die erkrankte Spitze des Proc. mast. abgetragen wurde. In den beiden letzteren Fällen erfolgte die Heilung anstandslos in 20 resp. 34 Tagen. Es muss zugestanden werden, dass alle diese Verletzungen bei langsamem Operiren gewiss vermieden worden wären; es handelte sich aber in der Regel bei diesen Verletzungen um Fälle, bei denen wir aus verschiedenen Gründen die Operation möglichst rasch zu Ende bringen wollten: So im ersten Falle, um eine bewusstlose Patientin, wo nur wegen der Möglichkeit des Vorhandenseins eines Hirnabscesses operirt wurde, im 2. Falle um ein Kind, das beim Ausräumen des Proc. mast. in eine länger dauernde Asphyxie verfallen war, beim 3. Falle um einen 54jährigen Mann mit einem Herzfehler und Arteriosklerose.

Ausser in Folge dieser unbeabsichtigten Verletzungen kam noch eine Sinusblutung vor in einem Falle (No. 39), bei dem der S-förmige Blutleiter wegen Verdacht auf Thrombose mit dem Scalpell eröffnet wurde, sich jedoch als nicht erkrankt erwies. Die Thrombose sass vielmehr wie die Section ergab in den beiden Sinus cavernosi.

In allen diesen Fällen von zufälliger oder beabsichtigter Sinusblutung stand die Blutung sehr rasch auf Tamponade, so dass sogar in einem Falle noch die unterbrochene Operation durch Eröffnung des Antrums zu Ende geführt werden konnte. Wir haben auch im Verlaufe dieser Fälle keinerlei Erscheinungen

Digitized by Google

beobachtet, die auf die Sinusverletzung hätten zurückgeführt werden können. Trotzdem sind wir weit davon entfernt, eine Sinusverletzung als ein gleichgiltiges Ereigniss zu betrachten, einerseits weil dadurch eine Thrombose des Blutleiters erzeugt werden kann, die sich auch auf die anderen Sinuse fortpflanzt (Hoffmann [17]), oder die, wenn sie auch anfangs gutartig war, nachträglich inficirt werden kann (Müller [33]) und andererseits, weil Fälle bekannt sind, bei denen sich an eine Verletzung des Sinus direct eine infectiöse Sinusthrombose anschloss (Rosa [37], Grunert und Zeroni [14]).

Eine nicht zu unterschätzende Gefahr der Sinuseröffnung ist auch die von Kuhn (24) zuerst beobachtete Luftembolie. Wenn auch dieser letzte Fall von mancher Seite als nicht beweisend betrachtet wurde, so dass sogar Leutert (28) die Eröffnung des Sinus sigm. zu diagnostischen und therapeutischen Zwecken empfehlen zu können sich berechtigt glaubte, so wurde das Bestehen einer solchen Gefahr — die bekanntermaassen auch bei der Eröffnung der Axillar- oder Jugularvene vorhanden ist — von anderer nicht minder maassgebenden Seite anerkannt und in letzter Zeit auch von Edgar Meier (30) an der Hand einer vollständig einwandfreien Beobachtung ausser Frage gestellt. Offenbar hängt das Zustandekommen des Lufteintrittes in den Sinus ab von den zuerst von Schwartze (39), später auch von Jansen (25) und Körner (22) gesehenen Respirationsbewegungen dieses Blutleiters. Nach Genzmer (7) u. a. ist der bei plötzlichen tiefen Inspirationen entstehende negative Druck im Gefässrohr das wichtigste Moment für diesen Vorgang.

An dieser Stelle möge eine Beobachtung Erwähnung finden, die bisher von anderer Seite nicht gemacht worden zu sein scheint. Es handelt sich um den Fall No. 49, einen 54jährigen Mann, mit stark vorgelagertem Sinus sigm., der bereits bei den Sinusverletzungen erwähnt wurde. Als der Blutleiter auf eine Fläche von ca. 1 cm^2 freigelegt war, bemerkte ich, dass er plötzlich ganz zusammenklappte, um sich einen Moment später wieder prall zu füllen. Ein Blick auf den Hals des Patienten, der wegen eines Herzfehlers nicht tief narcotisirt worden war, belehrte mich, dass soeben eine Schluckbewegung abgelaufen sein musste, da der Kehlkopf gerade eine absteigende Bewegung machte. Kurze Zeit darauf, als ich wiederum den Sinus ins Auge gefasst hatte, wiederholte sich dasselbe Spiel, diesmal ganz

Digitized by Google

deutlich einen Moment nach dem Ablauf einer kräftigen Schluckbewegung. Ich kann mir diese Erscheinung nur so erklären, dass durch die mit dem Schlingact verbundene Contraction der Schlundmusculatur der Inhalt der Jugularvene gegen das Herz zu ausgepresst wurde, wodurch in derselben negativer Druck entstand, in Folge dessen der Sinus sigm. sich rasch nach unten entleerte und daher zusammenfiel, im nächsten Augenblick aber natürlich wieder durch venöses Hirnblut gefüllt wurde. Wäre nun die gerade in diesem Falle passirte Eröffnung des Sinus mit einer derartigen Schluckbewegung zusammengefallen, so wäre es unzweifelhaft zur Aspiration von Luft in den Kreislauf gekommen.

Es wird empfohlen, zur Vermeidung derartiger böser Zufälle vor Eröffnung des Sinus die Unterbindung der Jugularis in allen Fällen vorzunehmen, in denen kein fester Verschluss des Blutweges in der Richtung nach dem Herzen nachgewiesen ist. Wir glauben dem Entstehen der Luftembolie am sichersten dadurch vorzubeugen, dass wir den Sinus sofort nach geschehener Verletzung mit dem Finger comprimiren, der hierauf rasch durch einen Jodoformgazetampon ersetzt wird. Andererseits wurden in letzter Zeit von Witling (43) und unabhängig von diesem von Edg. Meier (30) Vorschläge gemacht, die ein Operiren am Sinus unter Blutleere ermöglichen sollen, darin bestehend, dass der breit blossgelegte Sinus zunächst nach unten und nach Ausdrücken des Inhaltes nach oben zu durch zwischen Knochen und Blutleiter eingeführte Tampons comprimirt wird, worauf die Diagnose durch Abtasten, eventuell Eröffnung gesichert, und falls nothwendig die Ausräumung vorgenommen werden kann. Die weitere Prüfung dieser letzteren Vorschläge wird jedenfalls erst ergeben, ob sie für die Diagnose und Therapie der Sinusthrombose den Werth besitzen, den sie auf den ersten Blick zu haben scheinen.

Unsere Erfahrungen auf dem Gebiete der Sinusoperationen haben uns gelehrt, die explorative Eröffnung des Sinus sigm. auf das Mindestmaass zu beschränken und nur dann auszuführen, wenn in anderer Weise keine Sicherheit über die Art des Inhaltes des Gefässes zu erlangen ist. Bei verdächtiger Beschaffenheit der Sinuswand ohne anderweitige Symptome für eine Thrombose wird in der Regel erst der Verlauf nach der Aufmeisselung abgewartet. Erweist sich die Eröffnung als nothwendig, so wird sie unter beständiger Berieselung mit Sublimatlösung

Digitized by Google

(1 : 1000) und unter Bereithaltung eines Jodoformgazetampons zur sofortigen Tamponade ausgeführt.

Anschliessend sollen hier noch die durch die acuten Mittelohrentzündungen unserer Reihe veranlassten Sinusthrombosen besprochen werden. Es sind dies im Ganzen 5 Fälle und zwar zwei gutartige und drei infectiöse Thrombosen. Die beiden ersten Fälle bestätigen die von Zaufal (46 und 47) aufgestellte und durch mikroskopische Untersuchungen erhärtete Behauptung, dass es häufig infolge von Pachymeningitis externa zur Entwickelung „einer mehr gutartigen Thrombose kommt, welche ganz symptomlos verläuft und mit der Entleerung des Abscesses vollständig heilt, wenn nicht infectiöse Momente den eitrigen oder jauchigen Zerfall des Thrombus bedingen". Diese Fälle sind folgende:

No. 46. R. Johanna, 33jährige Landwirthsgattin, die 3 Monate vor Aufnahme angeblich nach Influenza unter Schmerzen im rechten Ohre und in der rechten Kopfhälfte an Ausfluss rechterseits erkrankte. 14 Tage vor Aufnahme bildete sich eine Anschwellung hinter dem rechten Ohre. Während der Reise nach Prag traten plötzlich heftige Schmerzen im linken Kniegelenke auf. — Wir fanden eine fluctuirende Anschwellung über dem rechten Warzenfortsatz und im äusseren Gehörgang Vorwölbung der hinteren oberen Gehörgangswand, das Trommelfell entzündet, perforirt, das Gehör stark herabgesetzt. Die Haut an der vorderen Fläche des linken Kniegelenkes war geschwollen, druckschmerzhaft, die Bewegung des Gelenkes beschränkt. Morgentemperatur 36,4. Abendtemperatur 37,9. Augenhintergrund normal. Bei der 2 Tage nach der Aufnahme vorgenommenen Operation fand sich nebst grossem subperiostalem Abscess und Defect in der Corticalis eine grosse Granulationshöhle im Proc. mast. und eine zweite über dem Sin. sigm., der in Folge der Zerstörung der Sulcuswand blosslag und stark verdickte mit Granulationen bedeckte Wände zeigte. Er wurde auf 4 cm Länge nach oben und unten freigelegt und dann auf 3 cm Länge eröffnet Im Innern war kein Blut, kein andersartiger Inhalt, nur nach oben am Knie ein solider Thrombus zu constatiren. Nach der Operation keine erhöhte Temperatur mehr, das linke Kniegelenk war nach 2 Tagen abgeschwollen, schmerzfrei und vollkommen beweglich. Beim ersten Verbandwechsel hatte die Secretion bereits sistirt und war das Gehör annähernd normal, so dass Pat. am vierzehnten Tage vollständig geheilt entlassen werden konnte.

Die mikroskopische Untersuchung eines excidirten Stückchens der Sinuswand ergab: Ungefähr zehnfache Verdickung gegen das Normale, Granulationsbildung an der Knochenseite, starke entzündliche Infiltration durch die ganze Wanddicke, die gegen die Innenseite zu geringer wurde. Intima auf den Präparaten nicht deutlich erkennbar, nirgends Theile eines Thrombus.

No. 74. W. Marie, 46jährige Arbeiterin, die vor 3 Monaten mit Schüttelfrost und Schmerzen im linken Ohre erkrankte. 14 Tage später Ohrenfluss und kurz darauf Anschwellung hinter dem linken Ohre. — Wir constatirten Infiltration der Haut der Warzenfortsatzgegend, eitrige Secretion, Vorwölbung der hinteren Gehörgangswand, Trommelfell fast nicht zu sehen. Gehör stark herabgesetzt. Temperatur ständig einige Zehntel über 37°. Bei der Operation fanden wir unter der nicht durchbrochenen Corticalis einen grossen Granulationsherd, der mit dem Antrum zusammenfloss und in welchem der Sinus freilag. Die mit Granulationen bedeckte äussere Wand wurde freigelegt bis sie normales Aussehen darbot. An einer Stelle gegen die Spitze des Warzenfortsatzes zu war die Gefässwand zerstört

Digitized by Google

und drang Eiter heraus. Nach Entfernung der daselbst liegenden Granulationen konnte man eine Sonde in das Gefässlumen einführen und eine Strecke weit nach aufwärts verschieben, bis man auf eine obturirende Masse stiess. — Die Heilung erfolgte in diesem Falle mit Wiederherstellung des Gehörs innerhalb 30 Tagen.

In einem dritten Falle No. 66 fanden wir bei der Operation den Sinus der rechten Seite derb, nicht eindrückbar und vermutheten in diesem, sowie noch in einigen anderen Fällen von perisinuösem Abscess mit starker Verdickung der äusseren Sinuswand gutartige Thrombose, da aber für eine Punction oder Spaltung die vorhandenen Symptome keine Berechtigung gaben, so konnten wir eine Bestätigung unserer Annahme nicht erlangen. Der Verlauf nach der Operation war ein günstiger.

Was die beiden ersten Fälle betrifft, so muss man für Nr. 46 einen gutartigen Thrombus in der Gegend der Umbiegungsstelle in den Sin. transversus annehmen, der den Blutstrom aufhielt, so dass der centralwärts gelegene Theil blutleer erschien, während der Befund im Falle Nr. 74 dafür spricht, dass nur ein Theil des Thrombus eitrig zerfiel und durch den entstandenen Durchbruch der Gefässwand in den Warzenfortsatz entleert wurde, während sich der gegen den S. transversus zu gelegene Theil organisirte.

Von den drei infectiösen Thrombosen betraf der eine

No. 54 einen 24jährigen Arbeiter M. Franz, der 10 Tage vor der Aufnahme nach einer Erkältung unter Schmerzen und Ausfluss links, Schlaf-, Appetitlosigkeit und Fieber erkrankt war, und bei dem wir Druckschmerzhaftigkeit und Schwellung am Warzenfortsatz, starke Eiterung aus dem linken Ohre, Vorwölbung im Gehörgang, Entzündung des Trommelfells, Herabsetzung der Hörfähigkeit und Temperatursteigerung bis 38,8 beobachteten. — Die Aufmeisselung des Warzenfortsatzes ergab unveränderte Corticalis, in den Zellen theils geschwollene Schleimhaut, theils etwas Eiter, gelbe Verfärbung des Knochens, starke Vorlagerung des Sin. sigm., seine Wand verdickt, granulirend ohne Pulsation. Nach den vorausgegangenen Erscheinungen glaubten wir keine Berechtigung zur Eröffnung des Sinus zu haben und beschlossen abzuwarten. Als aber nach der Operation die Schmerzen anhielten, das Fieber continuirlich hoch blieb, beschlossen wir trotz des Fehlens für Sinusthrombose characteristischer Symptome und trotz normalen Augenhintergrundes, die Sinusoperation mit Jugularisunterbindung vorzunehmen, erhielten aber von den Angehörigen des Patienten dazu nicht die Erlaubniss, weshalb der Kranke nach Hause entlassen werden musste, wo er 9 Tage nach der Warzenfortsatzaufmeisselung gestorben sein soll. Die von uns beabsichtigte Operation hätte vielleicht den letalen Ausgang noch hintanhalten können.

Der zweite Fall No. 30 wurde durch die Operation geheilt und ist bereits früher durch Zaufal (50) veröffentlicht worden, ich kann mich daher auf ein kurzes Referat beschränken.

S. Franz, 17jähriger Kerkersträfling, litt seit 6 Wochen an starken rechtsseitigen Ohren- und Kopfschmerzen, seit 4 Wochen an eitrigem Ausfluss aus dem rechten Ohre. — Die wichtigsten Symptome bei der Aufnahme waren folgende: Dicker, eitriger Ausfluss aus dem rechten Ohre, Perforation im vorderen, unteren Quadranten, Schmerzhaftigkeit des äusserlich unveränderten Proc. mast. bei Percussion, allgemeine Prostration der Kräfte, leichte Unbesinnlichkeit, Nackensteifheit, träge Reaction der erweiterten Pupillen, Paralyse der Blase, Pulsverlangsamung bis auf 46 Schläge, Schmerzen in der rechten unteren Extremität ohne bestimmte Localisation. Keine Schüttelfröste, keine Veränderungen am Augenhintergrund. — Bei der Operation

Digitized by Google

fand sich Eiter in den tiefen hinteren Zellen des Warzenfortsatzes, bei der Eröffnung des Sulcus sin. sigm. entleerte sich ein perisinuöser Abscess. Der Sinus wurde blossgelegt, mit der Scheere eröffnet, die laterale Wand ausgeschnitten und die in ihm befindlichen jauchigen Massen entfernt. Hierauf wurde die Vena jugularis in der Höhe des Schildknorpels unterbunden. — Nach der Operation dauerte das septische Fieber an, es kam zur Ausbildung eines grossen metastatischen Abscesses zwischen den linken Glutaeen, der 4 Wochen nach der ersten Operation gespalten wurde, und zur Entstehung eines rechtsseitigen Thoraxempyems führte, das weitere 6 Wochen später durch Punction entleert wurde, worauf ohne weitere Temperatursteigerung völlige Heilung eintrat. — Die Operationswunde der Jugularisunterbindung war bereits 8 Tage, die der Trepanation 6 Wochen nach der Sinusoperation geheilt. Auch die Secretion hatte vollständig aufgehört, die Perforation war geschlossen und das Hörvermögen auf 10 m Flüsterstimme gebessert.

Der dritte Fall endlich, No. 40, endete letal und findet daher unter den Todesfällen seine Besprechung.

Von den in unserer Operationsreihe enthaltenen Gehirncomplicationen verdienen zwei wegen ihres recht interessanten Verlaufes besondere Beschreibung, wenn dieselben auch insofern dunkel blieben, als eine Autopsie weder durch Operation, noch post mortem stattgefunden hat.

No. 16, Johann Z., 55jähriger Bauer aus O. erkrankte vor 3½ Mon. nach einer Erkältung unter Schüttelfrost mit Schmerzen im linken Ohre und Ausfluss. 3 Wochen vor der Aufnahme trat nach abermaligem Schüttelfroste durch 3 Tage Bewusstlosigkeit ein. Seither war Patient vergesslich, konnte sich nicht mehr so gut ausdrücken wie früher, litt an Schmerzen im Hinterkopf und Schlaflosigkeit. — Unsere Untersuchung ergab ausser linksseitiger acuter, eitriger Mittelohrentzündung und einer Anschwellung und Schmerzhaftigkeit des linken Sternoclavicular- und Schultergelenkes normale körperliche Verhältnisse. — Verschiedene vorgezeigte Gegenstände konnte Patient nicht beim Namen nennen oder er bezeichnete sie falsch oder umschrieb die Bezeichnung. Lesen und Schreiben war ziemlich gut möglich. Der Augenhintergrund war normal. — Die vorgenommene Aufmeisselung ergab Eiter und Granulationen im Warzenfortsatz, Pachymeningitis supp. ext., die Sinuswand blossliegend, mit Granulationen bedeckt. Die freigelegte Dura der mittleren Schädelgrube war anscheinend normal. Nach der Operation nahmen die Kopfschmerzen und die Sprachstörung zu. Pat. versprach sich sehr häufig, articulirte beim Lesen sehr undeutlich und 3 Wochen später war es ganz unmöglich, den Patienten zu verstehen. — Trotz dringenden Zuredens, sich nochmals operiren zu lassen, verweigerte Patient jeden weiteren Eingriff und musste auf sein Verlangen in seine Heimath entlassen werden, wo er bald nach seiner Ankunft starb.

Zweifellos bestand in diesem Falle ein Abscess im linken Schläfenlappen, der aber zur Zeit der Aufmeisselung ausser der Sprachstörung, die auch auf den extraduralen Abscess bezogen werden konnte, keine Symptome gezeigt hatte. Da auch die Dura der mittleren Schädelgrube von normalem Aussehen war, keinerlei Lähmungen, keine Veränderungen am Augenhintergrund bestanden, so hielten wir uns damals nicht für berechtigt, die Dura zu spalten und den linken Schläfenlappen zu exploriren.

Digitized by Google

No. 45, G. Oscar, 46 Jahr alter Beamter aus R. klagte seit 3 Wochen vor seiner ersten Aufnahme über Schwerhörigkeit und Sausen im rechten Ohre ohne Schmerzen und Ausfluss. — Bei der Untersuchung fanden wir an der rechten Halsseite harte geschwollene Lymphdrüsen, der Proc. mast. war nicht verändert, nicht druckempfindlich, das Trommelfell geröthet, verdickt. Weber wurde nach rechts laterirt, Rinne war rechts negativ, die Uhr wurde im Contact mit der Ohrmuschel gehört, die Knochenleitung für die Uhr war erhalten, laute Stimme wurde auf 0,25 m, Flüsterstimme vor dem Ohre unsicher gehört. Der Augenhintergrund war normal. — Die Paracentese entleerte etwas eitriges Secret. — 14 Tage später traten zeitweilige Schmerzen knapp hinter dem rechten Proc. mast. auf, die Haut war daselbst etwas verdickt. Die hintere obere Gehörgangswand war vorgewölbt, geringe Secretion aus dem Ohre seit der Paracentese dauerte fort, das Trommelfell war entzündet, im oberen Theile stark ausgebuchtet. Kein Fieber. — Nachdem diese Erscheinungen eine Woche hindurch unverändert blieben, wurde die Aufmeisselung des Warzenfortsatzes beschlossen. Die Corticalis zeigte keine Veränderung, die Zellen waren theils mit serös-eitrigem Secret, theils mit weissgrauen schlaffen Granulationsmassen gefüllt, der Knochen morsch, im Antrum Eiter. Die blossgelegte äussere Wand des Sin. sigm. war normal. — Der Verlauf nach der Operation war günstig. Schon beim ersten Verbandwechsel bestand keine Secretion mehr, das Trommelfell war blass, das Gehör hatte sich für laute Stimme auf 1 m gebessert. 10 Tage nach der Operation war auch die retroauriculäre Wunde geschlossen und Patient wurde bei vollkommenem Wohlbefinden nach Hause entlassen. — Als er sich 14 Tage später wieder vorstellte, bestand wiederum geringe eitrige Secretion aus dem Ohre und war die Hörfähigkeit wiederum zurückgegangen. Nach 3 Wochen langem unverändertem Befinden machte sich eine rechtsseitige Facialisparese bemerkbar, die allmählig zunahm, auch stellte sich eine Ungeschicklichkeit der linken Hand ein, (die übrigens nach nachträglicher Angabe des Pat. auch schon 4—6 Wochen vor der Operation als eine Art Taubheit in der linken Hand bestanden hatte). Bald darauf Kopfschmerz und schleudernde Bewegungen im linken Bein, ferner rasche Abnahme des Körpergewichtes. Frösteln des Abends. 4 Wochen nach Beginn dieser letzteren Erscheinungen liess sich Pat. wieder auf die Klinik aufnehmen und wir konnten folgenden Befund feststellen: Der rechte Facialis gelähmt in allen Aesten. Aus dem rechten Ohre geringe Secretion — das Trommelfell total defect. Weber wurde nach links laterirt, Rinne war negativ. Die Uhr wurde nur von der Schläfe und vom Warzenfortsatz aus gehört, die Stimmgabelprüfung ergab völlige Taubheit für Töne von 16—4096 Schwingungen. Die Untersuchung des Augenhintergrundes (Prof. Czermak) ergab, dass beiderseits die innere Papillenhälfte etwas verschleiert und graurötlich verfärbt war. („Zwar noch keine Stauungspapille, möglicher Weise aber der Beginn ihrer Entwicklung.") Die linke obere und untere Extremität waren paretisch, die Sensibilität nirgends gestört. — Am sechsten Tage nach der Aufnahme epileptiforme Krämpfe, die in der linken Hand begannen, sich dann auf Unter- und Oberarm und schliesslich auf die linke untere Extremität ausbreiteten, während das Bewusstsein erhalten blieb. Hierauf keine Veränderung im Befinden. Es wurde eine Schmierkur eingeleitet und Jodkali verabreicht. Am zehnten Tage trat auffallendes Wohlbefinden ein, der Gang war etwas sicherer, doch folgten nach zwei Tagen wieder Kopfschmerzen und leichte Temperatursteigerung, die in der Folge anhielten. Die Untersuchung der Lungen ergab Infiltration der rechten Lungenspitze, das Sputum enthielt Tuberkelbacillen. — Da durch die wiederholte auch von Prof. A. Pick vorgenommene Untersuchung keine sichere Localisations-Diagnose im Gehirn gestellt werden konnte, wurde von einer Operation Abstand genommen und Pat. entlassen. Er starb 2 Monate später in seiner Heimath; eine Section wurde nicht vorgenommen.

Die Wahrscheinlichkeitsdiagnose lautete in diesem Falle auf eine Herderkrankung des rechten Parietallappens an der hinteren Centralwindung, doch konnte ein Abscess im rechten

Digitized by Google

Schläfenlappen nicht ganz ausgeschlossen werden (Prof. A. Pick). Möglicherweise handelte es sich um ein Gumma, wofür die Lymphdrüsen am Halse, die auf Jodkali etwas zurückgingen, das allmähliche Auftreten der Erscheinungen und die zugegebene (freilich nicht sicher luetische) Infection gesprochen hätten. Noch mehr Wahrscheinlichkeit aber bestand für das Vorhandensein eines Gehirntuberkels, wofür hauptsächlich die constatirten anderweitigen, theilweise zweifellos tuberculösen Erkrankungen im Körper sprachen: Lymphdrüsenschwellungen, Otitis media, die sich durch schleichenden, schmerzlosen Beginn, später rasche Zerstörung des Trommelfells, Taubheit, Facialislähmung als wahrscheinlich tuberculös charakterisirte, wenngleich die wiederholt vorgenommene Untersuchung auf Tuberkelbacillen negativ blieb, und schliesslich die tuberculöse Infiltration der rechten Lungenspitze. —

Die Naht der retroauriculären Wunde schwankte zu Beginn der Berichtszeit bezüglich ihrer Ausdehnung zwischen zwei Extremen. Auf der einen Seite waren wir beeinflusst von der Methode Schwartze's, der bei acuten Fällen nur den oberen Wundwinkel seines bogenförmigen Schnittes vernähte (Handbuch d. Ohrenheilk. II. Bd. S. 809), und liessen daher bei manchen Fällen, besonders dann, wenn die durch die Operation geschaffene Höhle eine grosse Ausdehnung hatte, oder wenn wir wegen der Schwere des Falles oder wegen Complicationen keinen glatten Verlauf voraussetzten, den verticalen Theil unseres Schnittes offen und tamponirten die Höhle mit Jodoformgaze. Der horizontale Theil wurde auch in diesen Fällen regelmässig vernäht. — Auf der anderen Seite hielten wir uns durch die Annahme (die sich allerdings später als irrig herausstellte), dass wir durch unsere Operationsweise eine reine Wunde erzielt hätten, für berechtigt, die Wundhöhle im Warzenfortsatz durch vollständige Naht der Haut zu schliessen. Während sich nun bei gänzlichem Offenlassen des verticalen Schnittes die Heilung oft ohne erkennbare Ursache längere Zeit hinauszog, hatten wir bei vollständig vernähter retroauriculärer Wunde eigentlich die besten und schnellsten Heilungsresultate. Beim ersten Verbandwechsel war bei einigen Fällen die Schnittwunde verklebt, wir konnten die Nähte entfernen und fanden, dass sich die Hautperiostlappen gut anlegten und in die Knochenhöhle einheilten. Bei der Mehrzahl dieser Fälle jedoch, besonders bei grösserer Höhle, sammelte sich in der letzteren ein Quantum blutig serösen Wundsecretes an, das die Haut vor-

Digitized by Google

wölbte oder im unteren Wundwinkel durchbrach und sich nach aussen entleerte, worauf dann dieser Abzugscanal für das Wundsecret von selbst offen blieb bis zur erfolgten Heilung. Aus diesen Gründen gaben wir schliesslich die principielle vollständige Naht auf und liessen in der Regel von vornherein den unteren Wundwinkel offen, durch welchen ein kurzer Jodoformgazestreifen auf circa 1 cm Tiefe eingelegt wurde, nur um das Verkleben der Haut zu verhüten. Wurde dadurch die Heilungsdauer auch etwas verlängert, so haben wir seither doch die Stauungen von Wundsecret, die dem Patienten immer ein unangenehmes Gefühl der Spannung verursachten, vermieden — nur in einigen seltenen Fällen nehmen wir auch heute noch den gänzlichen Verschluss der retroauriculären Wunde vor, und zwar dann, wenn die erkrankte Knochenpartie oberflächlich liegt und von geringer Ausdehnung ist, oder wenn sich der explorativ aufgemeisselte Warzenfortsatz als gesund erweist. In gleicher Weise hält Schwartze (41. S. 810) das vollständige Vernähen der Hautwunde „nur bei Neuralgien, wo man an einem gesunden oder wenigstens eiterfreien Knochen operirt hat, oder wo die Operation nur einen probatorischen Zweck gehabt hat", für zulässig. Senkungsabscesse, wie sie Schwartze nach vollständiger Hautnaht mitunter beobachtet hat, kamen in unseren diesbezüglichen Fällen nicht vor. Für eine andere Gruppe von Operationen dagegen empfiehlt sich das vollständige Offenlassen des verticalen Hautschnittes, hierher gehören die Hirnabscesse, falls sie durch das Tegmen antri hindurch geöffnet und drainirt worden sind, die Sinusverletzungen, wenn ein comprimirender Tampon auf dem Sinus liegen bleiben muss, die jauchigen Sinusthrombosen und schliesslich Fälle, bei denen der Sinus ein verdächtiges Aussehen hat und man denselben während der Nachbehandlung unter Beobachtung behalten will.

Aus den Berichten über die Operationen bei acut erkranktem Warzenfortsatz ist zu ersehen, dass die meisten Operateure die retroauriculäre Wunde nicht vernähen, sondern gänzlich offen lassen und austamponiren.

Kretschmann (23) erwähnt bei Gelegenheit der Besprechung seiner Erfahrungen mit dem Schleich'schen Glutol, dass dasselbe in mehreren Fällen nicht günstig eingewirkt habe, dass aber bei zwei operirten Fällen eine derartig rasche Heilung erzielt worden sei, wie er sie bisher noch nicht beobachtet habe, nämlich in 22 und in 17 Tagen. Da solche schnelle Heilungen in

Digitized by Google

unseren Fällen keineswegs zu den Seltenheiten gehören, so liegt die Annahme nahe, dass das Glutol, das die Wunde mit einer gallertigen Masse bedeckt, ähnliche Verhältnisse schafft, wie wir sie mit der Naht der Hautwunde bis auf den unteren Winkel erreichen. Die Wundhöhle ist bei unserem Verfahren nach aussen zu vollständig geschützt, viel besser als es der beste Occlusivverband vermöchte, sie füllt sich mit dem geronnenen, bluthaltigen Exsudat der Höhlenwände, und die Heilungsvorgänge können sofort beginnen, sie werden nicht durch eingeführte Fremdkörper (Gazetampons) fortwährend gestört, weder Sonden noch Pincetten dringen mehr während der ganzen Nachbehandlung in die Wundhöhle, ebenso wie auch keine Luftdouche ausgeführt und kein Strahl desinficirender Flüssigkeiten in die Tiefe geleitet wird. Eine nachträgliche Infection der Paukenhöhle und der Wundhöhle im Warzenfortsatz ist daher so gut wie ausgeschlossen.

Hier möge noch kurz eine Beobachtung erwähnt werden, die für die Art der Wundheilung in unseren Fällen von grossem Interesse ist. Um über die Beschaffenheit des während des Heilungsverlaufes aus dem unteren Wundwinkel abfliessenden blutig-serösen Wundsecretes Aufschluss zu gewinnen, habe ich dasselbe in 3 Fällen (Nr. 69, 70 u. 73) beim ersten und zweiten Verbandwechsel abgenommen und bacteriologisch untersucht. Sowohl mikroskopisch als durch Culturen fanden sich jedesmal Streptokokken, Staphylokokken und Diplokokken vor, und zwar wie es schien, beim zweiten Verbandwechsel in geringerer Anzahl als beim ersten. Wir haben es also keineswegs mit einer reinen Wunde zu thun, wie man vielleicht nach dem glatten Verlaufe aller 3 Fälle (die vollständige Heilung erfolgte in 20, resp. 21 Tagen) annehmen könnte, wohl aber scheinen die Bacterien in ihrer Virulenz stark herabgesetzt zu sein, so dass sie nicht mehr im Stande sind pyogen zu wirken, und im weiteren Verlaufe ganz zu Grunde gehen. Als Ursache dieser Erscheinung könnte man vielleicht die bactericidtödtende Eigenschaft des Wundsecretes annehmen. Es scheint ferner, dass nur die in dem Entzündungsherde einheimischen Mikroorganismen sich in so gutartiger Weise verhalten, während von Aussen hinzutretende zu wirklicher profuser Eiterbildung führen können.

In der That machten wir in einigen wenigen Ausnahmsfällen die Beobachtung, dass die Wundhöhle infolge von Stichcanal- oder Nahteiterung secundär inficirt wurde, worauf es dann statt

Digitized by Google

der gewohnten serös-blutigen Ausscheidung zur Bildung eines meist schleimigen Eiters kam. In diesen Fällen führten wir ein kurzes Drainagerohr mit seitlichen Oeffnungen durch den unteren Wundwinkel auf ca. 2 cm Tiefe ein und liessen dasselbe liegen. In der Regel erfolgte dann binnen Kurzem die völlige Heilung.

Es ist somit begreiflich, dass die Nachbehandlung unserer Fälle, die bereits Eingangs kurz besprochen wurde, sich in der Regel sehr einfach gestaltet. Deshalb ist auch über den Verlauf nach den Operationen im Allgemeinen wenig zu berichten. Der Ausfluss aus dem Ohre war in 7 Fällen schon beim ersten Verbandwechsel versiegt, bei den meisten Fällen dauerte er in vermindertem Maasse noch beim zweiten und dritten Verbandwechsel an. Von Complicationen während des Wundverlaufes wären zu erwähnen: 9 mal Stichkanal- oder Ligaturvereiterung meist im Bereiche des horizontalen Schnittes. Dieselben waren wohl theilweise auf nicht ganz reines Naht- oder Ligaturmaterial zurückzuführen. Einmal kam es bei einer Mastoiditis mit Durchbruch nach innen (Nr. 10) zur Eiterretention in der tiefen Musculatur, als beim Verbandwechsel nicht genügend drainirt worden war, und bei einem anderen Falle (Nr. 37) entstand im Kopfe des Sternocleidomastoideus eine Infiltration, die nach Abtragung der zum Theil nekrotisch gewordenen abgelösten Sehne zurückging. — Bei einem Patienten mit hypertrophischer Rachenmandel, der die Exstirpation derselben verweigerte, stellte sich während des Verlaufes ein acuter Nachschub der Otitis ein, infolge dessen die bereits annähernd normale Hörfähigkeit wieder zurückging.

Temperatursteigerung nach der Operation beobachteten wir im Ganzen 19 mal. Dieselbe war bedingt durch Lues (1 mal), Complicationen von Seiten des Gehirns und der Blutleiter (7 mal), otogene Pyämie ohne Sinusthrombose (1 mal), durch eine nicht eröffnete vereiterte pneumatische Zelle (1 mal), durch Stichcanaleiterung (2 mal), durch Erysipel 12 Tage post operationem von der Wunde ausgehend, durch Eczema acutum mit Lymphdrüsenschwellung, durch Angina tonsillaris, durch Bronchopneumonie, durch Obstipation (je 1 mal), und ohne nachweisbare Ursache (2 mal).

Von einigem Interesse bezüglich des Verlaufes nach der Operation erscheint noch der Patient Nr. 15, ein 60jähriger Mann, der bei ganz günstigem Heilungsverlauf in Melancholie verfiel und nach der Entlassung in seiner Heimat ein Suicidium ver-

Digitized by Google

suchte, jedoch noch rechtzeitig gerettet wurde. Anzeichen eines abnormen Geisteszustandes bestanden allerdings auch schon vor der Operation.

Als merkwürdige, vielleicht nicht ganz zufällige Coincidenz sei hier erwähnt, dass im Falle Nr. 34, betreffend, eine 52jährige Frau, die nach der Operation vollständig hergestellt war, gut hörte und einen normal weiten Gehörgang besass, 2 Jahre später Schwerhörigkeit auf der operirten Seite auftrat. Als wir die Patientin vor Kurzem, 4 Jahre nach der Operation, wieder sahen, war das Lumen des Gehörganges im Beginne des knöchernen Theiles durch Hyperostose, die vornehmlich der vorderen Wand angehörte, bis auf einen sehr feinen Canal verlegt. —

Nachoperationen wurden, wie bereits bemerkt, bei 4 Patienten vorgenommen. Davon betrifft die eine einen 21jährigen Bergmann (Nr. 26), bei dem nach der Aufmeisselung Schmerzen und Fieber sowie die Eiterung aus dem Ohre andauerten, weshalb 5 Tage nachher eine Revision der Wundhöhle vorgenommen wurde, die eine mit Eiter gefüllte Zelle in der Spitze des Proc. mast. feststellte; dieselbe wurde ausgeräumt, worauf Fieber und Schmerzen sofort zurückgingen. Der zweite Fall ist (Nr. 9) W. Marie, 37 Jahre alte Hausmeisterin aus Ch. Dieselbe war wegen 9 Wochen dauernder linksseitiger Otorrhöe, Schwerhörigkeit, starker Schmerzen, subperiostalen Abscesses unter dem Musc. temporal., Vorwölbung der vorderen unteren Gehörgangswand operirt worden, worauf zunächst Wohlbefinden, 14 Tage später aber Kopfschmerzen, Schwindel, Erbrechen und Fieber eintraten, wieder nachliessen, sich aber trotz sorgfältiger Behandlung wiederholten, so dass 2 Monate später die Totalaufmeisselung vorgenommen wurde, durch welche Granulationen der Paukenhöhle und Hammer und Amboss, die hochgradig cariös waren, entfernt wurden. Erst nach diesem Eingriff erfolgte völlige Heilung. (Auf diesen Fall hat bereits Zaufal in der Arbeit: „Zur Geschichte und Technik der operativen Freilegung der Mittelohrräume“, S. 55 u. 56 hingewiesen.) Es ist einer der seltenen Fälle, in denen die Rücksichtnahme auf das Hörvermögen der Indicatio vitalis hintangesetzt werden muss, bei denen also trotz acuter Erkrankung die vollständige Ausräumung sämmtlicher Mittelohrräume vorgenommen werden darf. Für derartige Fälle haben auch Jansen (25), Brieger (6) u. A. die Totalaufmeisselung für berechtigt erklärt. Barnick (2) berichtet über

Digitized by Google

2 Fälle, die nach der Schwartze'schen Warzenfortsatzaufmeisselung wegen Fortschreitens des Entzündungsprocesses radical operirt werden mussten. Körner (20) stimmt dem Vorschlage bei, vor der grösseren Operation noch einen Versuch mit dem kleineren Eingriffe der Extraction der Gehörknöchelchen vom Gehörgange aus zu machen.

Behandlungsresultate. Von den 75 Operirten wurden

geheilt 57,
es haben sich vor völliger Herstellung der Behandlung entzogen 10,
ungeheilt blieben 2,
gestorben sind . . . . . 6.

Zieht man von der Gesammtzahl die 10 Patienten ab, die sich der Behandlung entzogen haben, so bleiben für die Berechnung des Heilungsprocentsatzes 65, so dass wir also 57 Heilungen von 65 Operirten haben, d. i. $87^3/_4$ Proc.

Von den beiden Ungeheilten litt der eine (Nr. 37) wahrscheinlich an tuberculöser Otitis, der andere (Nr. 29) an einem schweren Diabetes mellitus.

Auffällig ist die grosse Zahl derjenigen, die sich der Behandlung entzogen haben (10). Das sind theilweise Patienten, die auf eigenes Verlangen, theilweise auch weil sie eine zweite Operation verweigerten, von der Klinik entlassen werden mussten. Die Mehrzahl derselben wurde der Ambulanz zugewiesen, aus der sie aber wegblieben und sich nicht wieder vorstellten, so dass wir über das Endresultat nicht unterrichtet wurden. Es ist aber anzunehmen, dass diese letzteren meist zur Heilung gekommen sind, da sie sich sonst wieder an der Klinik gezeigt hätten.

Berechnet man in gleicher Weise wie das Heilungsprocent den Sterblichkeitsprocentsatz, so ergeben sich 9,23 Proc., da von 65 Operirten 6 starben. Teichmann (42) fand in seiner Zusammenstellung von 1639 wegen Complicationen eitriger Ohrenentzündungen operirter Patienten 146 Fälle, deren Tod nachweisbar infolge des Ohrenleidens eingetreten war, also 8,9 Proc. Die Sterblichkeit in unserer Operationsreihe ist um etwas grösser, doch ist zu berücksichtigen, dass die Mortalität bei Operationen sehr von der Auswahl der Fälle abhängig ist. So befinden sich unter unseren letalen Ausgängen 2 Fälle (Nr. 7 und Nr. 40), von denen der erste bewusstlos, der zweite stark benommen eingebracht worden war, die bei vorhandenen schweren meningitischen Symptomen operirt wurden, zu einer Zeit also, wo die Aussichten auf Erfolg nur noch sehr geringe waren.

Digitized by Google

Als geheilt betrachten wir einen Fall dann, wenn die Secretion aus dem Ohre aufgehört hat und die Wunde am Proc. mast. vollständig verheilt ist; die völlige Wiederherstellung des Gehörs wird dabei nicht berücksichtigt, da sie ja in manchen Fällen überhaupt nicht mehr zu Stande kommt. Wir waren in der Lage, bei 48 von den 57 als geheilt bezeichneten Fällen die Heilungsdauer genau zu bestimmen, dieselbe betrug im Mittel 26½ Tage. In einem Falle war das Sistiren der Secretion und der vollständige dauernde Verschluss der retroauriculären Wunde schon nach 5 Tagen erzielt, die längste Heilungsdauer betrug 66 Tage.

Von grösstem Einfluss auf die Heilung war der Grad, bis zu welchem wir die Hautwunde am Warzenfortsatz vernähten. Wie bereits oben angedeutet, hatten wir diesbezüglich die besten Resultate mit der vollständigen Naht: die 9 hierher gehörigen Fälle heilten in durchschnittlich 18 Tagen, 14 andere Fälle, bei denen der verticale Schnitt ganz oder zur Hälfte offen gelassen wurde und die mit Tamponade der Höhle nachbehandelt wurden, brauchten im Durchschnitt 34 Tage. Wurde die retroauriculäre Wunde bis auf den unteren Wundwinkel genäht, wie wir es jetzt regelmässig zu thun pflegen, so ergab sich eine mittlere Heilungsdauer von 25½ Tagen; unter den Geheilten befinden sich 25 mit derartig geschlossener Operationswunde. Wir können nach diesen Erfahrungen nicht umhin, unsere Art der Nahtanlegung auf das Wärmste zu empfehlen, da sie nicht nur die ganze Nachbehandlung in höchstem Grade vereinfacht, sondern auch die raschesten Heilungen erzielt, über die bisher berichtet wurde. Zum Vergleiche mögen folgende Zahlen dienen: Gruening (9) spricht von einer Heilungsdauer von „etwa 4 Wochen"; nach Körner (20) erfolgte der Schluss der Operationswunde, die sich bei 52 von seinen 81 Fällen feststellen liess, 36 mal vor und 16 mal nach dem 60. Tage; demgegenüber war in unseren 48 Fällen die Heilung 45 mal vor und 3 mal nach dem 40. Tage eingetreten und nur einmal betrug die Heilungsdauer über 60 Tage. Wie Müller (31 und 32) aus der Trautmann'schen Klinik berichtet, dauerte die Behandlung der Aufmeisselungen nach acuten Otitiden bis zur vollendeten Heilung im Berichtsjahr 1895/96 4½ Monate und im Berichtsjahre 1896/97 4 Monate und 6 Tage. Es ist hier, sowie in den noch zu erwähnenden Berichten aus der Habermann'schen und Schwartze'schen Klinik nur von der

Digitized by Google

„Behandlungsdauer" die Rede, worunter also auch die Behandlungszeit vor der Aufmeisselung mit inbegriffen sein kann, während in unseren Fällen als Heilungsdauer nur die Zeit vom Tage der Operation an gerechnet ist. Es ist also ein strenger Vergleich dieser Zahlen nicht möglich, obwohl anzunehmen ist, dass die Patienten in der Regel erst kurz vor der Operation aufgenommen worden sind. Aus der Zusammenstellung der geheilten Fälle von einfachen Warzenfortsatzaufmeisselungen zweier Jahrgänge (1896 und 1897) der Barnick'schen (3 und 4) Berichte ergiebt sich eine durchschnittliche Behandlungsdauer von 48 Tagen. Aus einer ähnlichen Zusammenstellung dreier Jahrgänge (1895/96, 1896/97, 1897/98) der Schwartze'schen Klinik (Grunert [11 u. 12], Grunert und Zeroni [13]) resultirte eine Behandlungsdauer von 60 Tagen.

Bevor wir an die Besprechung des functionellen Ergebnisses unserer Operationen gehen, wollen wir noch kurz über die Hörfähigkeit der 75 Patienten vor der Operation referiren. Auf der für die Aufmeisselung bestimmten Seite ergab die Prüfung in allen Fällen hochgradige Herabsetzung des Gehörs für Luftleitung, in seltenen Fällen auch für Knochenleitung. Doch auch auf dem anderen Ohre war das Gehör in 29 Fällen herabgesetzt und nur bei 41 Patienten annähernd normal zu nennen. 5 Patienten konnten nicht geprüft werden, weil sie benommen waren, oder weil es sich um kleine Kinder handelte.

Für die Beurtheilung der durch die Operation erzielten Hörfähigkeit kommen von den 75 operirten Fällen 60 in Betracht. (Ausser den 6 Todesfällen sind noch 9 Fälle nicht mit gerechnet, die vor eingetretener gänzlicher Heilung aus der Behandlung entlassen wurden; von diesen 9 sind jedoch noch 7 später geheilt, doch wurde das Gehör nicht geprüft, es ist aber wahrscheinlich, dass dasselbe gut oder wenigstens bedeutend besser geworden ist.) Von diesen 60 Fällen haben 28, d. i. 46,6 Proc., ein annähernd normales Hörvermögen erlangt, 24, d. i. 40 Proc. wurden bedeutend gebessert. Eine geringe Besserung wurde erzielt in 2 Fällen und gar keine Besserung in 6 Fällen. Unter den letzteren sind 3 intracranielle Complicationen, von denen 2 die Operation verweigerten, während der dritte wegen Annahme eines Gehirntuberkels nicht operirt wurde, in einem Falle war Diabetes, in einem anderen wahrscheinlich Tuberculose im Spiel. Der 6. Fall (Nr. 64) war ein 7jähriger Knabe S. Otto, dessen Otitis im Anschluss an Scharlach ent-

Digitized by Google

standen war und bei dem schon vor der Operation vollständige Taubheit in Folge von Labyrinthaffection bestand. Nach der Operation heilte die Warzenfortsatzerkrankung rasch ab, die Taubheit aber verblieb, wie wohl nicht anders zu erwarten stand. Die beiden nur wenig gebesserten Fälle betrafen eine tertiäre Lues, die nach 14tägiger Behandlung aus der Klinik austrat und eine Patientin mit vollständiger, seit Kindheit bestehender Taubheit auf der linken Seite, während das rechte (operirte) Ohr seit kurzer Zeit acut erkrankt war, jedoch auch schon früher stark schwerhörig gewesen war.

Eine Verschlechterung des Gehörs wurde also durch die Operationen in keinem einzigen Falle verursacht, vielmehr haben wir Grund anzunehmen, dass die Patienten in allen in Betracht kommenden Fällen durch die Operation dasjenige Gehör wiedererhalten haben, das sie vor ihrer Erkrankung besessen hatten.

Diese Erfolge beweisen so recht den grossen Werth der Aufmeisselung des Warzenfortsatzes für die Wiederherstellung des Gehörs und machen es uns zur Pflicht, bei den in Folge von acuten Otitiden entstandenen Schläfenbeinerkrankungen zunächst immer auf die Erhaltung der Hörfähigkeit Bedacht zu nehmen und die Paukenhöhle vollkommen unberührt zu lassen. Auf keinen Fall kann es gebilligt oder als nachahmenswerth empfohlen werden, wenn auch in diesen Fällen schon von vornherein die Totalaufmeisselung sämmtlicher Mittelohrräume vorgenommen wird, wie es z. B. Panzer (35) gethan hat.

Die Todesfälle unserer Operationsreihe vertheilen sich nach der Ursache des letalen Ausganges in folgender Weise: Es starben von den 6 Patienten 4 an Meningitis, davon 2 wahrscheinlich in Folge von hämatogener Infection bei bereits im Ablauf begriffener Mittelohrentzündung, eine in Folge von Infection von der eitrigen Labyrintherkrankung aus, und die vierte in Folge von Pachymeningitis supp. ext. an der hinteren Pyramidenfläche mit gleichzeitiger Thrombose des Sinus cavernosus. Einer an septischer Sinusthrombose und Meningitis mit multiplen Hirnabscessen und Pachymeningitis supp. externa und interna vielleicht als Folge einer tiefen Halsphlegmone nach Erysipel — und schliesslich einer wahrscheinlich an Urämie bei chronischer Nephritis.

Es folgen nun die Krankengeschichten dieser 6 Fälle.

Digitized by Google

I. Linksseitige acute eitrige Mittelohrentzündung in Heilung. Meningitis.[1])

No. 7, E. Augusta, 16jährige Conservatoristin aus P. kam am 25. Oct. 1893 in die Ambulanz der Klinik mit der Angabe, seit 8 Tagen nach einem Schnupfen an heftigen Schmerzen im linken Ohre und im ganzen Kopf zu leiden, so dass sie bereits mehrere Nächte schlaflos verbracht hatte. Die verordneten heissen Umschläge mit essigsaurer Thonerde und Natr. salicyl. innerlich erzielten keine Besserung, daher wurde am Tage darauf die Paracentese ausgeführt, die etwas Eiter entleerte. Hierauf Wohlbefinden. Die Paracentesenöffnung verheilte nach 3 Tagen, der Ausfluss hörte auf. Die Patientin kam in der Folgezeit täglich an die Klinik, klagte nur über mässigen Kopfschmerz und Schlaflosigkeit und zeigte bei Druck auf den Proc. mast. geringe Empfindlichkeit. Ihren Unterricht als Conservatoristin setzte sie fort. Am 10. Nov. Nachmittags musicirte sie noch im Conservatorium und war Abends im Familienkreise heiter; um 10 Uhr Abends klagte sie plötzlich über Uebelichkeit, erbrach einmal und soll auch einen Schüttelfrost gehabt haben. Hierauf legte sie sich zu Bett. Nachts 2 Uhr hörten sie ihre Angehörigen röcheln und fanden sie ohne Besinnung, unter allgemeinen Krämpfen. Ein herbeigerufener Arzt constatirte Bewustlosigkeit, Krämpfe, Ptosis des linken oberen Lides, Trachealrasseln. Als Prof. Zaufal, der früh gerufen wurde, die Patientin sah, hatten die Krämpfe aufgehört, es bestand noch Contractur der Flexoren beider oberen Extremitäten. Die Pupillen waren beiderseits weit, nicht reagirend. Keine Reflexerregbarkeit. Prof. Zaufal empfahl die Aufnahme auf die Klinik, die auch am 11. Nov. früh stattfand. Die interne Untersuchung durch Prof. Pribram ergab folgenden Befund: Temperatursteigerung auf 38,2. Am linken Auge complete Oculomotorius- und Trochlearislähmung. Das rechte Auge in seinen Bewegungen ebenfalls nahezu starr, die Pupillen nicht reagirend. Die Papillengefässe beiderseits etwas injicirt. Keine Nackenstarre. Die rechte obere Extremität und in geringem Grade auch die linke befanden sich in tonischer Contractur an den Thorax angezogen, die Faust war geballt. Im linken Arm zeitweise schleudernde clonische Zuckungen. Der Stamm war oben vollkommen anästhetisch. Reize im Gesichte riefen keine Reaction hervor, wohl aber Reize der Fusssohlen. Ueber der Lunge diffuses Rasseln, sowie bereits tracheales Athmen. Im Harne kein Eiweiss. Puls 120. Unsere Untersuchung des rechten Ohres bot normalen Befund. Das Trommelfell des linken Ohres war grau, der kurze Fortsatz hervortretend, nur die Gefässe entlang dem Hammergriff waren injicirt.

Prof. Pribram schloss nach seiner Untersuchung auf einen Herd an der Schädelbasis links vor dem Pons Varoli, doch blieb unbestimmt, ob Abscess oder Meningitis.

Wir glaubten einen Abscess im linken Schläfenlappen oder im Kleinhirn nicht ausschliessen zu können und beschlossen daher als ultima ratio eine Operation vorzunehmen, um einen solchen etwa vorhandenen Abscess zu entleeren.

Operation: Ein kreuzförmiger Haut- und Periostschnitt, gestattete nahezu die ganze äussere Fläche des Schläfenbeines blosszulegen. Der Knochen zeigte sich nicht verändert. Die durch Aufmeisseln eröffneten Zellen des Proc. mast. waren mit leicht verdickter Schleimhaut ausgekleidet und enthielten etwas seröse Flüssigkeit. Der Sinus sigm., der nun freigelegt wurde, hatte normales Aussehen. Auch in der Spitze des Warzenfortsatzes war kein Eiter zu finden. Nun wurde die Dura des Schläfenlappens durch Abtragung eines circa 4 cm grossen Theiles der Schuppe blossgelegt. Dieselbe erwies sich als normal, war aber hochgradig gespannt und pulsirte sehr deutlich. Unter permanenter Berieselung der Dura wurde dieselbe nun mit der Pincette aufgehoben, mit der Scheere eingeschnitten und dann auf 3 cm

1) Dieser Fall fand bereits Erwähnung in meiner Arbeit: „Ueber acute Mittelohrentzündung und ihre Behandlung" bei Gelegenheit der Besprechung der Paracentese. Prager med. Wochenschr. XXV. Nr. 21—24. 1900.

Digitized by Google

Länge gespalten. Durch die Schnittöffnung drängte sich sofort mit grosser Gewalt Gehirnmasse heraus. Hierauf wurden mit dem Scalpell nach vorne, nach hinten, schräg nach unten und senkrecht in die Tiefe Einschnitte gemacht, schliesslich auch noch mit der Pravaz'schen Spritze Punctionen vorgenommen, alles jedoch ohne Erfolg. Um nun auch das Kleinhirn auf einen eventuellen Abscess zu untersuchen, wurde der Knochen nach hinten vom Sinus sigm. abgetragen, dabei aber dieser Blutleiter verletzt. Die heftige Blutung stand auf Tamponade, doch konnte die Operation nicht fortgesetzt werden. Der Hirnprolaps wurde mit in 3 Proc. Borsäurelösung getränkter Hydrophilgaze bedeckt und Verband angelegt.

Nach der Operation dauerte die Bewusstlosigkeit an, es bestanden keinerlei Reizerscheinungen. Beide Augen waren geschlossen. Das Trachealrasseln nahm zu. Temperatur 37,5. Puls 140.

12 Stunden nach der Operation unter steigender Dyspnöe Exitus letalis.

Aus dem Sectionsprotokolle (Sec. Prof. Chiari) erwähne ich nur Folgendes: „Die harte Hirnhaut gespannt. Im Sinus falcif. maj. und in den basalen Sinus flüssiges und frischgeronnenes Blut. Die inneren Meningen an der Convexität in sehr reichlichem Masse, im basalen Theil weniger eitrig infiltrirt; dieselben dabei ziemlich blass. In den Pialvenen, die dem Scheitelrande der beiden Parietallappen entsprechen, Thrombose. Die inneren Meningen sowie die Corticalis daselbst von reichlichen punktförmigen Blutungen durchsetzt. Die Windungen des Gehirnes abgeplattet. Hirnsubstanz weich, feucht, blass, in den Hirnventrikeln trübe, seröse Flüssigkeit. Entsprechend dem hinteren Rande des Gyrus temporal. sec. et. tert., 6 cm hinter der Spitze des Temporallappens ein kreisrunder, 4 cm im Durchmesser haltender frischer operativer Substanzverlust, der die Corticalis und die angrenzenden Partien der Markmasse betrifft. In der lateralen Wand des Endes des Sinus sigmoides sinister ein 5 mm im Durchmesser haltender frischer operativer Defect".[1]) „Beide Lungen von mittlerem Blutgehalte, wenig ödematös, im hinteren Rande des linken Unterlappens lobuläre Herde pneumonischer Infiltration".

„Im Eiter der Meningitis reichliche, zum Theile mit deutlichen Kapseln versehene Diplokokken, die oft deutliche Lancetform zeigen. In dem trüben serös-schleimigen Inhalte des Cavum tympani sin. spärliche Diplokokken gleichen Aussehens und spärliche Leukocyten, im Safte der hepatisirten Lungenpartien reichlich Diplokokken. In Glycerin-Zucker-Agarplatten vom meningealen Eiter und von dem Inhalte des Cavum tympani sin. wuchsen nur Colonien von Diplokokken".

Pathalog. anat. Diagnose: Otitis media sin. — Meningitis suppurativa. Pneumonia lobularis sinistra. Degeneratio parenchymatosa.

Epikrise. Wir sehen hier im Anschluss an eine in Heilung begriffene acute Mittelohrentzündung eine besonders die Convexität des Gehirnes befallende Meningitis auftreten, die äusserst rasch verläuft und binnen 28 Stunden zum Tode führt. Die trotz der Bewusstlosigkeit vorgenommene Operation ergab keine Erkrankung im Warzenfortsatz, von welcher die tödtliche Complication direct fortgeleitet sein konnte, auch die Section ergab nicht den geringsten Anhaltspunkt dafür, dass die Leptomeningitis vom Mittelohrprocess aus inducirt worden wäre. Nach der Ansicht Zaufals handelt es sich in solchen Fällen um hämatogene Infection. In unserem Falle würde für diese Annahme

1) Auf den anatomischen Befund im Operationsgebiet gehe ich hier nicht weiter ein, da das Bezügliche bereits bei der Beschreibung der Operation erwähnt wurde.

Digitized by Google

das apoplectiforme Einsetzen der Meningitis, ferner die gleichzeitige Infection der Lungen und das durch die bacteriologische Untersuchung nachgewiesene Vorhandensein ein und desselben Erregers im Mittelohr, im meningitischen Eiter und in den lobularpneumonischen Herden sprechen. Aehnliche Beobachtungen wurden bereits vielfach mitgetheilt, u. A. von Ray (36), Panse (34), Knapp (19), Abbe (1), Kretschmann (23). Der letztere beschreibt 2 Fälle von Meningitis, die keinen nachweisbaren directen Zusammenhang mit dem Erkrankungsherd im Schläfenbeine zeigten und pflichtet der auch von Körner (21) geäusserten Ansicht bei, dass diese Fälle nicht als direct übergeleitete, sondern als metastatische aufzufassen seien. Einer derartigen unmöglich vorherzusehenden Propagation der Erkrankung gegenüber stehen wir leider an der Grenze unseres Könnens, es muss nur als ein Glück betrachtet werden, dass diese Fälle nicht allzu häufig vorzukommen scheinen.

II. Linksseitige subacute eitrige Mittelohrentzündung in Heilung, Caries des Warzenfortsatzes, Meningitis.

No. 24, H. Wenzl, 42jähriger Arbeiter aus S. stand das erste Mal vor 5 Jahren wegen Ohrensausen in Behandlung der Klinik. Ende August 1895 erkrankte er mit heftigen Schmerzen im linken Ohre, weshalb 8 Tage später in der Ambulanz die Paracentese vorgenommen wurde. Darauf bestand durch 14 Tage Otorrhöe ohne Schmerzen. Nach dieser Zeit kehrten die Schmerzen im linken Ohre wieder, weshalb Patient am 23. September in die Klinik aufgenommen wurde. Damals bestand auf dem linken Ohre Otorrhöe, das Trommelfell war stark verdickt, geröthet und trug im hinteren oberen Quadranten eine zitzenförmige Perforation. Das Gehör war links stark herabgesetzt. Die Athmung durch die Nase war durch collossale Schleimhauthypertrophie in hohem Grade behindert. — Durch heisse Umschläge mit essigsaurer Thonerde, salicylsaures Natron innerlich, Borsäureeinblasungen in den Gehörgang wurden die Schmerzen behoben, ging die Entzündung bis auf starke Röthung des Trommelfelles zurück und Patient wurde auf sein Verlangen am 28. October entlassen. — Nach seiner Entlassung traten die Schmerzen im linken Ohre und in der linken Kopfhälfte immer wieder anfallsweise auf, doch ging Patient seiner Arbeit nach und kam erst am 13. December 1895 wieder an die Klinik, wo er wiederum aufgenommen wurde. Die Untersuchung ergab jetzt eine geringe Schwellung und Druckschmerzhaftigkeit der Gegend hinter und unter dem linken Warzenfortsatz, die sich auch auf die Gegend des linken Kieferwinkels und nach vorne vom Kopfnicker sowie die linke Nackengegend erstreckte. Der Proc. mast. selbst war nicht verändert, auch nicht druckempfindlich. Im linken äusseren Gehörgang kein Secret, die Auskleidung leicht geröthet. Das linke Trommelfell oberflächlich macerirt, geröthet, verdickt, Hammertheile nicht zu unterscheiden. Hörfähigkeit: Weber nach links laterirt, Rinne negativ; die Uhr nur im Contact mit der linken Ohrmuschel, aber nicht vom Proc. mast. und von der Schläfe aus gehört. Laute Stimme auf 10 cm. Flüsterstimme nicht gehört. Die Augenbewegungen erfolgten beiderseits gleichmässig, die linke Pupille war etwas weiter als die rechte. Der Augenhintergrund beiderseits normal (Doc. Herrnheiser). Die Athmung durch die Nase war beiderseits in Folge polypöser Hypertrophien der vorderen Enden der unteren Muscheln fast unmöglich. Das Oeffnen des Mundes geschah wegen Schmerzen in der linken seitlichen Halsgegend nur unvollkommen. Der übrige Körperstatus, Temperatur und Puls waren normal.

Digitized by Google

14. December. Die Paracentese des linken Trommelfelles entleerte nur etwas blutiges Serum. Die Schmerzen liessen nicht nach.

17. December. Operation: Hautschnitt rechtwinklig. Die Corticalis äusserlich nicht verändert. Beim Abmeisseln des Warzenfortsatzes kam man in der Tiefe von $^3/_4$ cm Tiefe auf eine mit Granulationen gefüllte Höhle, aus der sich dicker gelber Eiter entleerte. Diese Höhle ging nach oben in das Antr. mast. über, nach unten vorne und innen lag eine Aussackung, bei deren Ausräumung die am Proc. mast. inserirende infiltrirte Musculatur blossgelegt wurde. Der Sulcus sin. sigm. wurde nicht eröffnet.

18. December. Wenig geschlafen. Wohlbefinden. Keine Schmerzen. Temperatur 36,7. Puls 72.

19. December. Sehr schlecht geschlafen. Schmerzen im Nacken und Kopfe. Temperatur 37,5. — Da diese Schmerzen vermuthungsweise auf die verstopfte Nase zurückgeführt wurden, so wurde ein Theil der polypösen Hypertrophie der unteren Nasenmuscheln abgetragen.

Nachmittags fühlte sich Patient etwas wohler.

20. December. Patient hat wiederum wegen Schmerzen, die er in der Musculatur des Nackens localisirte, nicht geschlafen. Temperatur 37,3. Nachmittags 38,1. Im Nacken äusserlich keine Veränderung zu constatiren.

21. December. Schmerzen geringer. Zeitweilig Schlaf. Temperatur 37,3. Nachmittags 38,5 Puls 72.

22. December. Schmerzen im Nacken wieder heftiger. Temperatur 36,5. Nachmittags 38. Puls 66.

24. December. Schmerzen im Nacken andauernd, dazu auch Stirnkopfschmerzen. Temperatursteigerung anhaltend.

25. December. Vormittags fühlte sich Patient relativ wohl, klagte nur über dumpfe Kopfschmerzen und Appetitlosigkeit. Nachmittags traten die Schmerzen plötzlich äusserst heftig auf und dauerten trotz Morphium an. Patient wurde immer mehr benommen, reagirte nicht auf Anrufen und griff mit den Händen nach dem Kopfe. Im Gebiete der Hirnnerven war nichts abnormes festzustellen. Temperatur 40. Puls 84.

26. December. Gegen Morgen zu wurde Patient ruhiger, schlief ein wenig, gab nach dem Erwachen auf gestellte Fragen Antwort, klagte über dumpfen Kopfschmerz. Nachmittags wieder heftigere Schmerzen und Benommenheit. Temperatur 38,4. Puls 78.

27. December. Morgens bei Bewusstsein, Nachmittags benommen. Temperatur 39,5. — 10 Uhr Abends: Ptosis des linken oberen Lides.

28. December. Benommenheit und hohe Temperatur anhaltend. Puls 81. Die linke Pupille etwas weiter als die rechte. Die Bewegungen des Bulbus nach innen und oben beschränkt. Der Augenhintergrund normal. Im Gebiete des Facialis und an den Extremitäten keinerlei Lähmungserscheinungen.

29. December. Unter hohem Fieber, Bewusstlosigkeit, und Trachealrasseln Exitus letalis.

Dem Sectionsprotokolle (Path. anat. Institut. Prof. Chiari, Sec. D. Friedland), entnehmen wir: „Die Schnittwunde hinter der linken Ohrmuschel bis auf den unteren Wundwinkel frisch vernarbt", „die Wundhöhle theilweise mit Granulationen ausgefüllt". „Die harte Hirnhaut sehr gespannt in all ihren Sinus flüssiges Blut und spärliche postmortale Gerinnsel; sie selbst überall blass, nirgends eitrig infiltrirt oder durchbrochen. Der Sinus sigmoid. sin. vollkommen intact. Entsprechend der Trepanation die noch erhaltene bis zum Sinus $^1/_2$ cm dicke Knochenlage ganz blass. Die inneren Meningen sowohl an der Convexität des Gehirns, am stärksten aber an der Basis um den Pons und das Chiasma nerv. opt. stark eitrig infiltrirt, ihre Gefässe stark mit Blut gefüllt. Das Gehirn normal configurirt, von mittlerem Blutgehalt, ödematös. Die Rinde weich, die Ventrikel etwas erweitert mit trübem Serum erfüllt, das Ependym erweicht". „Die Pachymeninx spinalis stark gespannt; die inneren Meningen des Rückenmarkes in ihrer ganzen Ausdehnung sehr stark eitrig infiltrirt. Die Rückenmarkssubstanz weich".

Die Präparation des linken Schläfenbeins ergab: „Die knöchernen Wände der Paukenhöhle überall intact, ihre Schleimhaut stark ver-

Digitized by Google

dickt und geröthet. Das Cavum tympani sowie das Antr. mast. mit leicht getrübter gelblicher zäher Flüssigkeit gefüllt. Gehörknöchelchen vorhanden. Im Labyrinth normale Verhältnisse".

Die Präparation der Nase ergab: Die Schleimhaut, besonders der rechten Nasenhöhle verdickt, jedoch blass, mit Schleim bedeckt, stellenweise polypös gewuchert. Die Sinus sphenoidales, sowie die Siebbeinzellen leer, ihre Auskleidung blass, die Knochenwände gegen den Schädel ganz normal. — Die bacteriologische Untersuchung ergab im Eiter der Meningitis cerebralis und spinalis spärliche Diplokokken, im Secret der Paukenhöhle sehr reichliche Diplokokken zu zweien und in Ketten angeordnet.

Pathol. anat Diagnose: Otitis media sinistra. Meningitis cerebralis et spinalis suppurativa. Rhinitis catarrhal. chron. Bronchitis supp.

Epikrise. Dieser Fall gleicht in mancher Beziehung dem vorhin beschriebenen. Auch hier bestand im Mittelohr eine im Ablaufe begriffene Entzündung mit serösem Secret, das auch bei der Section noch vorgefunden wurde. Die Operation hatte hier im Gegensatz zum vorigen Falle eine cariöse Erkrankung des Warzenfortsatzes ergeben, doch konnte nirgends ein Uebergang auf das Schädelinnere aufgefunden werden. Ferner bestand ein Durchbruch durch die Innenfläche des Proc. mast. und Infiltration der hier sich ansetzenden Musculatur, jedoch noch ohne Abscedirung. Da sich auch das Labyrinth als nicht erkrankt erwies und die Nase so wie ihre Nebenhöhlen ebenfalls frei von Eiter gefunden wurden, so bleibt uns keine andere Wahl, als auch für diesen Fall eine hämatogene Infection der Meningen anzunehmen. — Von Interesse ist in diesem Falle auch das Mitergriffensein der Leptomeninx spinalis.

III. Acute eitrige Mittelohr- und Labyrinthentzündung links, Caries des Schläfenbeins, Meningitis.

No. 41, R. Barbara, 44 Jahre alte Geschäftsdienersfrau aus H., aufgenommen am 13. Juli 1897. Vor 9 Wochen erkrankte Patientin im Anschluss an einen Schnupfen an linksseitigen Ohrenschmerzen, sowie allgemeinen Kopfschmerzen, wodurch sie in ihrer Nachtruhe gestört wurde. Vor 8 Wochen stellte sich Otorrhöe auf dem linken Ohre ein, vor 4 Wochen war Patientin angeblich zeitweilig aufgeregt, wollte entweichen und sprach irre. Vor einer Woche soll sich dieser Zustand wiederholt haben, wobei auch eine Verziehung des Gesichtes nach links bemerkt wurde. Seit 3 Tagen bestanden Schwindel, wiederholtes Erbrechen bei andauerndem starken Kopfschmerz und Ohrensausen. Wir fanden eine elend aussehende schwächliche Person; Temperatur war normal. Puls 72. An beiden Augen ausgesprochener Nystagmus rotatorius, im Uebrigen normale Beweglichkeit der Bulbi und der Pupillen, normaler Augenhintergrund. Im Bereiche des Facialis keinerlei Bewegungsstörung. An der linken Halsseite am vorderen Rande des Sternocleidomast. eine strahlige, von einer Drüsenvereiterung herrührende Narbe. Die Drüsen unterhalb des linken Unterkiefers vergrössert. Das Trommelfell des rechten Ohres stark getrübt und eingezogen. Der linke Warzenfortsatz druckschmerzhaft. Aus dem linken Ohre reichliche citrige Secretion, das Trommelfell verdickt, geröthet, im vorderen unteren Quadranten perforirt. Die Nasenschleimhaut hypertrophisch. Der übrige Körperstatus ergab nichts Bemerkenswerthes.

Digitized by Google

14. Juli. Schlaflosigkeit wegen rasender Schmerzen am Scheitel und auf der rechten Kopfseite. Temperatur 38,8.

Operation. Nach T-förmigem Hautschnitt und Ablösung des Periosts zeigte sich normale Corticalis. Durch Abmeisseln derselben kam man auf eine haselnussgrosse pathologische Höhle, die mit dem Antrum zusammenhing. Aus dem Antrum drang Eiter. Nach Ausräumung der Granulationen wurde der Sinus sigm. blossgelegt und an dieser Stelle normal befunden. Auch die Dura vor dem Sinus und an der hinteren Pyramidenfläche war, soweit sie freigelegt wurde, unverändert. Als nun die mittlere Schädelgrube über dem Tegmen antri eröffnet wurde, entleerte sich eine grössere Menge Eiter, die harte Hirnhaut war daselbst, sowie über dem Tegmen tympani verdickt, mit Granulationen bedeckt. Der Defect im Knochen wurde nun durch Abtragung des Knochens an der Umbiegungsstelle und einer Partie des verticalen Theiles der Schuppe auf circa 4 cm² vergrössert, und dann die freiliegende Dura durch einen 2 cm langen Schnitt gespalten. Zwischen Dura und Gehirn befand sich kein Eiter, das Gehirn selbst war blass. Da zu einem weiteren Eingriff keine Berechtigung vorlag, wurde beschlossen, den Verlauf abzuwarten. Die Hautwunde wurde theilweise vernäht.

Auffallend war während der Operation der stark verlangsamte, dabei aber ziemlich kräftige Puls (48 Schläge).

15. Juli. Patientin stark benommen, erkannte nicht ihre Umgebung. Temperatur 38,7 stieg tagsüber auf 41°. Puls 100, kräftig. Incontinentia urinae.

16. Juli. Febris continua 39,8—40,4. Abends war Patientin bei Bewusstsein.

17. Juli. Patientin hat gut geschlafen, war wenig benommen, zeigte auf Aufforderung die Zähne, die Zunge, verlangte zu essen. Sie bezeichnete vorgezeigte Gegenstände mit dem richtigen Namen. Pupillen reagirten prompt, die Beweglichkeit der Extremitäten war allenthalben erhalten. Temperatur 38,4. Puls 120.

Mit Rücksicht auf diesen Wechsel der Erscheinungen, auf den Operationsbefund am Tegmen tymp., die starke Herabsetzung der Pulszahl während der Operation und trotz des Fehlens sonstiger Herdsymptome wurde an die Möglichkeit des Vorhandenseins eines Abscesses im linken Schläfenlappen gedacht und deshalb die

Punction des Schläfenlappens im Bereich der incidirten harten Hirnhaut nach allen Richtungen hin vorgenommen, jedoch ohne positives Resultat.

Nach diesem Eingriff war Patientin wieder somnolent, antwortete nicht auf Anrufen, die Pupillen waren weit, die Bulbi ständig nach links gewendet, Athmung beschleunigt, Puls 120, Febris continua. Weder Lähmungen noch Krämpfe traten auf. Patientin blieb in diesem Zustand bis am 18. Juli früh 5 Uhr der Exitus letalis eintrat.

Aus dem Sectionsprotokolle (Sec. Prof. Chiari) interessirt uns besonders folgendes: „Die weichen Schädeldecken blass, in der Nähe der Operationsschnitte von kleinen Blutungen durchsetzt und eitrig infiltrirt. Der Schädel etwas dicker, ziemlich compact, die harte Hirnhaut der Lamina vitrea fest adhärent". „In den Hirnsinus flüssiges und frischgeronnenes Blut". „In der Dura der linken mittleren Schädelgrube und zwar am äusseren Rande des Tegmen tympani eine 1 cm lange Incision, in deren Umgebung in der Ausdehnung von 3 cm² die Aussenfläche der Dura granulirt. Nach Entfernung dieses Theiles der Pachymeninx zeigt sich ein operativer Defect des Knochens des linken Schläfenbeins an der Pyramide und zwar in der mittleren Schädelgrube als eine 4 cm² grosse ausgemeisselte Lücke, in der hinteren Schädelgrube als eine 1½ cm² grosse ausgemeisselte Lücke. Die inneren Meningen über der Convexität der vorderen Hälfte der linken Grosshirnhemisphäre, an der unteren Fläche des Kleinhirns, des Pons, der Medulla oblongata und im Trigonum intercrurale eitrig infiltrirt, im Bereiche des linken Temporallappens und der linken Fossa sylvii ausserdem auch blutig infiltrirt. Entsprechend dem Gyrus temporalis tertius sin., 4 cm hinter der Spitze desselben eine 1 cm lange, auf

Digitized by Google

½ cm klaffende, 1½ cm tiefe, bis an das Ependym des Unterhornes heranreichende operative Continuitätstrennung, deren unmittelbare Umgebung sehr weich und röthlich grau verfärbt ist. Sonst die Hirnsubstanz im Allgemeinen blass, feucht, In den Ventrikeln trübes Serum, das Ependym sehr weich, zerfliessend".

„Die bacteriologische Untersuchung des Eiters der Meningitis ergab Gram beständige Streptokokken in langen Ketten."

Die Section des linken Schläfenbeines, welche ich selbst auszuführen Gelegenheit hatte, ergab zunächst, dass der horizontale Bogengang im Aditus ad antrum eröffnet war. Die Dura des Schläfenlappens über dem Tegmen antri und an der hinteren Fläche der Pyramide bis zum Aquaeductus vestibuli stark verdickt. In der unteren Hälfte des verdickten Trommelfells eine hirsekorngrosse Perforation. Der obere Paukenhöhlenraum war von stark verdickter Schleimhaut vollständig ausgefüllt, in welche die erhaltenen Gehörknöchelchen eingebettet waren. Vorhof, Schnecke und Bogengänge waren mit eingedicktem Eiter erfüllt. In der Gegend des Aquaeductus vestibuli befand sich im Knochen eine stark erweichte cariöse Stelle. Im Porus acust. int. kein Eiter.

Pathol. anat. Diagnose. Otitis media et interna supp. sin. cum suppuratione in process. mast. sin. Infiltratio haemorrhagica meningum intern. lobi temporal. sin. Meningitis suppurativa. Tuberculos. chron. apic. pulmon. et glandul. peribronch.

Epikrise. Diese Patientin hätte vielleicht noch gerettet werden können, wenn sie früher zur Operation gekommen wäre. Die Meningitis bestand jedenfalls bereits zur Zeit der ersten Operation; darauf weisen die vorausgegangenen Facialiskrämpfe, die rasenden Kopfschmerzen in der Scheitelgegend, eventuell auch die erhöhte Temperatur hin. Von wo die Meningitis ausgegangen ist, ob von der Pachymeningitis supp. externa über dem Tegmen tympani et antri oder von dem im Zustande eitriger Entzündung befindlichen Labyrinth durch Uebertragung von Infectionskeimen auf dem Wege des Aquaeductus vestibuli lässt sich nicht entscheiden. Wahrscheinlich ist das letztere.

(Schluss folgt.)

Digitized by Google

XII.

Rede zur feierlichen Eröffnung der neuen Universitäts-Ohrenklinik in Jena am 14. December 1900.

Von

Prof. **Kessel.**

Hochverehrte Anwesende!

Der Eröffnungstag der Grossherzogl. Ohrenklinik im Allgemeinen Landkrankenhaus bildet einen gewissen Abschnitt in der Geschichte der Entwickelung der Ohrenheilkunde in unserer Facultät.

Wenn dieser Abschnitt auf der Zeitlinie später liegt, als gleiche bei anderen Disciplinen der Medicin, so hat dies wohl seinen Grund darin, dass die Ohrenheilkunde sich später entwickelte als diese, und um zur Geltung zu kommen, allgemeine Bedingungen zu erfüllen hatte. —

Nicht jeder neuen, in einer bestimmten Richtung vorgehenden wissenschaftlichen Bestrebung kann die Anerkennung einer Disciplin zugesprochen werden. Soll sie dazu gelangen, so ist nothwendig, dass sie einen solchen Umfang hat, dass sie nicht im Nebenfach betrieben werden kann, und ferner, dass die in der Medicin üblichen Methoden nicht ausreichen, um die von ihr umfassten Organe auf ihren gesunden und kranken Zustand zu erforschen. Um dies zu thun, sind dann neue und eigenartige Methoden erforderlich, deren Anwendung besondere Uebung und Verständniss voraussetzen. —

Praktische Wissenschaften im Gegensatze zu theoretischen giebt es nicht, sondern ein gegenseitiges Durchdringen derselben. Da wo die Theorie die Praxis nicht beherrscht, da fehlt die theoretische Begründung und damit die überzeugende Einsicht von der Nothwendigkeit des Handelns. Um aber wissenschaftlich zu werden, bedarf eine jede Disciplin unerlässlicher Grundlagen. Um diese aber zu erlangen, hat sie verschiedene Phasen durchzumachen. — Erst muss sie den Umfang ihrer Wissensobjecte kennen lernen und sie soweit bearbeiten, dass klare Indicationen

Digitized by Google

der Behandlung die Sicherheit verleihen. Alsdann bildet sich auch in der Medicin eine leicht erkennbare Lücke mit natürlicher Abgrenzung, die mit neuem Wissen und Können ausgefüllt werden muss, wenn nicht die Wissenschaft und die Kranken darunter leiden sollen.

Werfen wir einen Blick in die Geschichte der Medicin, so zeigt sich, dass am Beginne des 19. Jahrhunderts die Ohrenheilkunde noch weit von der Erfüllung obiger Forderung entfernt war.

Bei dem Mangel nothwendiger Grundlagen stand es mit der Beurtheilung der Ohrenkrankheiten und ihrer Erscheinungen schlecht. Es fehlte wohl nicht an Beobachtungen und Erfahrungen, aber sie waren nicht in Zusammenhang gebracht mit den Veränderungen des materiellen Substrates; sie wurden vielmehr nach allgemeinen Hypothesen und Theorien erklärt, denen man ohne Rücksicht auf die Thatsachen die verschiedenen einzelnen Krankheiten unterordnete; von einer wissenschaftlichen Classification konnte noch nicht die Rede sein. Eine Beobachtung am Krankenbette, welche die Symptomatologie, den Krankheitsverlauf und Ausgang zu erforschen hat, gab es überhaupt nicht, denn es existirten keine Anstalten dazu, und die der Medicin dienenden nahmen keine Rücksicht darauf.

Dementsprechend war die Diagnostik eine subjective. Zur Erkennung der einzelnen Krankheiten nach Sitz, Art und Zustand im lebenden Organismus fehlten die objectiven Nachweise; man war angewiesen, aus den von den Kranken angegebenen Empfindungen sich ein ungefähres Bild zu construiren, wobei es denn auch häufig genug vorkam, dass Krankheitserscheinungen als bestimmte Krankheiten aufgefasst wurden.

Eine rationelle Therapie existirte nicht. Sie war von persönlichen Anschauungen und Neigungen abhängig, daher eine sehr schwankende, ihr Werth gering, weshalb heute nur sehr wenig davon übrig geblieben ist.

Was die operativen Eingriffe anbelangt, so ist es wohl Thatsache, dass bereits im 18. Jahrhundert Bestrebungen vorhanden sind, die Ohrenheilkunde aus ihrem therapeutischen Unvermögen in das Gebiet praktischen Handelns überzuführen, woran der Katheterismus, die Paracentese und die Mastoidoperation erinnert; aber die Geschichte lehrt auch, wie wenig fruchtbar diese Bestrebungen gewesen sind. — Auch die Bemühungen in der ersten Hälfte des 19. Jahrhunderts vermochten die Eingriffe nicht

Digitized by Google

weiter zu fördern und auszubilden, denn sie waren mit wenigen Ausnahmen erfolglos und mussten es sein, weil ihre Anzeichen nicht den krankhaften Veränderungen des Gehörorganes entsprachen, vielmehr aus der Phantasie construirt und demnach mehr geeignet waren, dieselben in Misscredit als vorwärts zu bringen.

Erst gegen die Mitte des 19. Jahrhunderts tritt eine Aenderung des geschilderten Zustandes ein, und zwar dadurch, dass sich das Bestreben kund giebt, die Ohrenheilkunde auf die ihr angewiesenen Grundwissenschaften zu basiren: auf die Anatomie, Physiologie und pathologische Anatomie.

Um diese Zeit war die grobe Anatomie wohl schon bekannt; aber das Endorgan des Hörnerven wurde erst 1852 durch den Italiener Corti entdeckt, und von hier an bedurfte es noch der mühevollsten Untersuchungen um diejenigen Resultate zu gewinnen, an welche physiologische Betrachtungen angeknüpft werden konnten. —

Im 18. Jahrhundert waren über die Leistungen des Gehörorganes kaum mehr als Vermuthungen vorhanden; erst im Beginne des 19. nahm man seine Zuflucht zur Akustik. Savart bestimmte die Hörgrenzen, und Joh. Müller beschäftigte sich hauptsächlich mit den Bedingungen, unter welchen der Schall das Labyrinth erreicht. Ueber die dunklen Vorgänge daselbst verbreitete jedoch erst Helmholtz Licht. Er folgte genau der anatomischen Forschung, bediente sich der physicalisch-akustischen Methode und der mathematischen Behandlung dieser, verfolgte die Vorgänge am mechanischen Apparat, die Erregung vom Nervenendorgan bis zur Empfindung, und führte so in das Gebiet der physiologischen Psychologie ein. Helmholtz hat die Ursache des Kunstgenusses auf die Beschaffenheit der Schallwellen und den Bau des Ohres zurückgeführt und damit die Theorie der Musik auf naturwissenschaftlichem Boden geschaffen. Auf diesem Wege und diesem Wissen ist seine Hypothese über die Function des Labyrinthes aufgebaut. Wohl ist sie nur theilweise anerkannt in Bezug auf die Schnecke, dass der Vorhof ebenfalls Hörnerv ist, wird bestritten; mit welchem Recht wird aber erst die weitere Forschung erweisen müssen. Wichtig ist diese Streitfrage, denn sie gipfelt nicht allein im theoretischen Interesse, sondern vielmehr in der Lösung der eminent praktischen Frage, ob wir berechtigt sind operative Eingriffe am Nervenendorgan vorzunehmen, ohne jene Folgen zu verursachen, welche der so-

Digitized by Google

genannte statische Sinn bei den Menschen hervorrufen soll. Schon die qualvollen subjectiven Gehörsempfindungen, welche die Kranken so hochgradig in ihrer Existenz schädigen und nicht selten sie zu verzweifelten Handlungen bringen, spornen an, hier mit allen Kräften einzusetzen.

Die pathologische Anatomie, welche aus dem früheren Gewirr der Vermuthungen und Annahmen auf den Boden der Thatsachen führt, bekommt ihren mächtigen Forschungsimpuls durch den Engländer Toynbee, der seine Wirkung auf Deutschland nicht verfehlt, denn von da an findet sie hier die Stätte, welche den noch fehlenden Theil, die mikroskopische Untersuchung des kranken Organes, insbesondere des Labyrinthes vornimmt, und damit unser Wissen über die Ursachen, Sitz und Art der Functionsstörungen in früher nicht geahnter Weise fördert.

Sollten nun aber die pathologischen Veränderungen ihre volle Einwirkung auf die Diagnostik und Behandlung der Ohrenerkrankungen erlangen, so war doch noch ein wesentlicher Factor ausständig, der Ohrenspiegel, welcher uns die Möglichkeit bietet, in dem versteckt gelegenen Organ die einzelnen Krankheitsformen im äusseren und mittleren Ohre zu erkennen und zu unterscheiden. Entdeckt und in die Praxis eingeführt ist er durch v. Tröltsch. Welch mächtige Anziehungskraft diese Entdeckung hatte, das zeigt uns das Verhalten der ärztlichen Gesellschaft; ging man früher nach London, so jetzt nach Würzburg. Freilich war diese Anziehungskraft nicht allein durch diese so ausserordentlich verwerthbare Lichtquelle gegeben, sondern durch v. Tröltsch's Gesammtthätigkeit. Er hat die Gesammtmaterie der Ohrenheilkunde gründlich und für seine Zeit erschöpfend bearbeitet; sein reiches Wissen, gepaart mit Scharfsinn, sondert alles Unbrauchbare ab und greift nur das im Lichte der Erkenntniss Gereifte heraus, um es zu dem einzig Richtigen, zur Vereinigung von Wissen und Können, zu führen.

Auf dieser Basis beruht die neue Periode, die der wissenschaftlichen Ohrenheilkunde, die um die Mitte des 19. Jahrhunderts beginnt.

Auf die mächtigen Anregungen, welche durch die Grund- und Stützwissenschaften gegeben, sehen wir die Ohrenheilkunde auf neuen Bahnen zu neuen Zielen vorstreben. Besonders ist es die Physiologie, welche einen befruchtenden Einfluss ausübt. Die Ohrenärzte treten nun selbst in die Forschung ein und suchen durch das Experiment die Leistungen des Ohres zu eruiren, wie

Digitized by Google

die graphische Darstellung, die stroboskopische Methode, die Anwendung einfacher Schwingungslinien oder in Verbindung mit dem Vibrationsmikroskop, die ja von ihnen ausgeführt worden sind, erweist. Erst als das Gehörorgan soweit gekannt, konnten die functionellen Prüfungen eine wesentliche Weiterentwickelung und richtigere Verwerthung als früher finden. War auch der Umfang des Hörens in Bezug auf Höhe der Töne mit oberer und unterer Grenze bestimmt, so wusste man doch nicht, was innerhalb dieser Grenzen vor sich ging und in welchem Verhältnisse das Hören von Tönen bestimmter Höhe zum Hören der Sprache stand, deren Elemente doch auch nichts Anderes sind als Töne und Geräusche. Bei diesen Untersuchungen zeigte sich das Abhängigkeitsverhältniss, dessen Verständniss nothwendig ist, wenn es sich darum handelt, ob die angegebene Hörweite mit der wirklichen übereinstimmt, wie dies bei der Simulation in Betracht kommt, und dann, ob wir auf bestimmte operative Eingriffe gute Erfolge erwarten dürfen oder nicht. Hier traten die objectiven Maasse an die richtige Stelle. Des Weiteren war durch die Hörprüfung eine wesentliche Beihülfe gegeben zur Beurtheilung der Hörstummen und Taubstummen, Gebrechen ganz verschiedener Art, die dementsprechend auch durch ganz verschiedene Methoden unterrichtet werden müssen. —

Die Kenntniss der Entwickelungsgeschichte wird in grösserem Umfange als früher in Betracht gezogen. Sie giebt uns Aufschluss, wie aus den einfachsten Formen des Gehörorganes die complicirtesten werden unter dem Einfluss des sich immer höher aufbauenden Centralnervensystems; wie die Entwickelungsanomalien desselben zu erklären, wie die einzelnen Theile der verschiedenen Abtheilungen erst nach der Geburt in ihrem Wachsthum fortschreiten oder sich erst entwickeln, wie dadurch zwischen dem werdenden und ausgebildeten Organ sich so wichtige Differenzen in Bezug auf Form und Lageverhältnisse ergeben, die gekannt sein müssen, wenn man die vom Gehörorgan ausgehenden Processe weiter verfolgen und operative Eingriffe vornehmen will. — Sie lehrt uns ferner, in welch inniger Verknüpfung Gehör- und Sprachorgan stehen, wie sie cerebral untereinander und mit den sensoriellen Centren der übrigen Sinnesorgane verbunden sind, und wie sie so Empfangs- und Ausdrucksorgan für unser ganzes Denken, Fühlen und Wollen werden.

Da wo empfindliche Lücken in unserem Wissen bestehen, tritt das Experiment und die experimentelle Pathologie am Thiere

Digitized by Google

ein. Das erstere lehrt die Ausfallserscheinungen kennen bei gänzlicher oder theilweiser Entfernung eines Organes auf dem Körper und gestattet somit einen Rückschluss auf die Function desselben, während die letztere uns das Mittel an die Hand giebt, die pathologischen Veränderungen des krank gemachten Organes auf die Functionen zu beziehen und die Folgezustände von ihrem Beginne bis zu ihrem Endstadium zu verfolgen.

Hat man auch früher gewusst, dass sowohl die Ohren- als Kehlkopfkrankheiten sehr häufig ihren Ausgangspunkt vom Nasenrachenraum nehmen, so hat erst die Bacteriologie mit ihren grossen Entdeckungen Licht über die Ursachen und Verbreitung gebracht, ihren häufigen Zusammenhang mit den Infectionskrankheiten geklärt und zu einer rationellen Therapie geführt.

Haben wir damit die Grund-, Stütz- und Hülfswissenschaften erwähnt, auf welchen die heutige Ohrenheilkunde basirt, so sehen wir auch, wie nunmehr die Indicationen zum Behandeln im Licht der Erkenntniss immer mehr reifen (besonders bei den operativen Eingriffen) welche da einzusetzen haben, wo die medicamentöse Behandlung im Stiche lässt. Zu den im vorigen und in der ersten Hälfte dieses Jahrhunderts vorhandenen Operationen kommen als neue hinzu diejenigen der Exostosen im äusseren Gehörgang, die Entfernung der Fremdkörper aus der Paukenhöhle, die vordere und hintere Tenotomie, die Ausschneidung des Trommelfelles und der beiden ersten Gehörknöchelchen, die Entfernung des Steigbügels, die Blosslegung und Eröffnung des Sinus transversus, die Aufsuchung des otitischen Hirnabscesses von seinem Ausgangspunkt im Schläfenbein aus, die Adenoidoperation und ferner die verbesserten Methoden zur Eröffnung der Nebenhöhlen der Nase, Entfernung der Dornen und Leisten der Nase und sämmtliche endolaryngealen Eingriffe. —

Lehrt uns der gegenwärtige Standpunkt der Ohrenheilkunde, dass sie gegen früher ihr Gebiet sehr wesentlich erweitert und wissenschaftliche und praktische Resultate gefördert hat, so soll doch hier nicht verkannt werden, dass vor ihr ein grosses Feld liegt, das der in- und extensiven Bearbeitung bedarf, um es voll fruchtbar zu machen. Will sie den Anforderungen der Zeit entsprechen, so wird sie sich vor Einseitigkeit in ihren Bestrebungen hüten müssen. Zunächst wird sie in inniger Beziehung mit der Gesammtmedicin bleiben müssen, denn nur in ihr findet sie ihre Berechtigung und Stellung. Auf diesem grossen Gebiete stellen sich von Jahr zu Jahr neue Errungenschaften und Thatsachen

Digitized by Google

ein, welche auf sie übertragbar sind oder übertragen werden müssen, wenn ein Stillstand nicht eintreten soll. Von gleicher Bedeutung für sie sind die Errungenschaften der Naturwissenschaften, insbesondere der Physik, der Akustik, Optik, Mechanik und Elektricität; aus ihnen resultiren unsere heutigen verbesserten Untersuchungsmethoden, unsere diagnostischen und zum Theil auch therapeutischen Hülfsmittel, ebenso wie jene objectiven Maassmethoden, welche an Stelle der subjectiven Beurtheilung bestimmter Krankheitsformen objective Nachweise bringen, sowohl zu unserem Handeln am Krankenbette, als zur Begutachtung der forensischen und Unfallversicherungsfälle. Die operative Technik zu verbessern und zu erweitern unter steter Rücksichtnahme auf die functionellen Leistungen, und da wo eine Schädigung derselben durch die Heilanzeige nicht zu umgehen ist, für einen möglichsten Ersatz in künstlichen Hülfsapparaten zu sorgen.

Wir sehen somit, dass es der Ohrenheilkunde an noch zu lösenden Aufgaben nicht fehlt. Soll sie diesen Forderungen der Zeit gerecht werden, so wird man ihr auch den Boden nicht versagen dürfen, auf dem sie wissenschaftlich und praktisch thätig sein kann, und dies um so mehr, als ihr die Pflicht zufällt, otiatrische Untersuchungs- und Behandlungsmethoden auf die Aerzte zu übertragen, um ein in allen Classen der Bevölkerung längst und lebhaft gefühltes Bedürfniss zu befriedigen.

Sehen wir nun zu, wie der Entwickelungsgang der Ohrenheilkunde an unserer Universität liegt, und welche Factoren dabei maassgebend gewesen sind. —

Mit grosser Genugthuung kann hierbei hingewiesen werden, dass dass Bestreben, Vorlesungen über Ohrenheilkunde dem Unterrichtsplane anzugliedern, in den Beginn des 6. Decenniums fällt. Vordem wurden ja wohl solche Vorlesungen auch schon an einzelnen Universitäten gehalten, aber nicht regelmässig und nicht von Docenten, welche sich dem Fache eigens gewidmet, sondern von Lehrern der Medicin, wenn sie Zeit und Lust dazu hatten, was recht selten der Fall war. Durch v. Tröltsch's Entdeckung war eine mächtige Anregung gegeben. Es gab da auf einmal so viel zu sehen, was gekannt und erklärt werden musste, dass dies nicht gut im Nebenfache bewältigt werden konnte. v. Tröltsch erkannte dies selbst. Zuerst war er Augen- und Ohrenarzt, bald aber widmete er seine ganze Kraft — trotz wohlwollender Warnung — der Ohrenheilkunde alleln. Seine

Digitized by Google

Thätigkeit als Privatdocent beginnt an der Universität Würzburg im Jahre 1861.[1]) Aber schon vor dieser Zeit war im Jahre 1856 Privatdocent Dr. Schillbach von dem Director der Chirurgischen Klinik Ried die Obsorge über Augen- und Ohrenkranke übertragen worden; im Jahre 1862 wurde er zum Professor extraordinarius ernannt, blieb jedoch in seiner Thätigkeit abhängig von letzterem. Im Jahre 1881 machte sich das Bedürfniss geltend, eine Augenabtheilung abzutrennen und einen selbständigen Vertreter zu berufen, während die Otiatrie bis zum Jahre 1884 bei der Chirurgie verbleibt.'

Bei Gelegenheit der Neubesetzung des Directoriums der chirurgischen Abtheilung wurde in der Facultät der Wunsch rege, auch der Ohrenheilkunde eine unabhängigere Stellung als bisher zuzuerkennen. Sowohl von Seite des Ministeriums des Innern als des Cultus wird dasselbe anerkannt und bereitwillig gefördert. In ärztlicher und wissenschaftlicher Beziehung wird der Otiater selbständig gemacht, zwei Zimmer für Krankenbetten und ein Hörsaal in der Augenklinik zur Mitbenutzung angewiesen.

In administrativer Hinsicht, im Verkehr mit Staats- und anderen Behörden wird er durch den Director der Chirurgie vertreten.

Unter diesen Verhältnissen tritt 1884 Weber-Liel als Professor extr. der Ohrenheilkunde an die Stelle Schillbach's. Es ist hier nicht am Platze, über seine Thätigkeit in der Ohrenheilkunde zu sprechen, aber auf eine Thatsache muss hier hingewiesen werden, auf seine Entdeckung der vorderen Tenotomie. Hat er sie auch unter Indicationen durchgeführt, welche sich als unhaltbar erwiesen, so wird doch gerade diese Operation, nachdem ihre richtigen Anzeichen erkannt, als wirkungsvoll nie mehr der Vergessenheit anheimfallen. Während seiner Thätigkeit in Jena stellten sich die Anzeichen einer unheilbaren Krankheit ein, infolge dessen er seine Entlassung nahm und erhielt.

Am 1. April 1886 wurde mir die Auszeichnung, die Ohrenheilkunde an unserer Universität zu vertreten. Am 2. Mai wurden die Vorlesungen über dieses Fach in einem evacuirten Zimmer der Chirurgie begonnen, mit Demonstration dreier Patienten, von denen je einer der chirurgischen, der medicinischen und ophthalmologischen Abtheilung angehörte. Für die Unterbringung von Kranken waren zwei Zimmer mit je zwei Betten vorhanden. Da

1) Seit 1859 gab v. Tröltsch als praktischer Art otologische Curse. Schwartze.

Digitized by Google

das Zimmer für die Vorlesungen nur auf eine bestimmte Zeit überlassen war, und im Herbste seinem früheren Zwecke zugeführt werden musste, so wurde unter Zustimmung der Grossherzoglichen und Herzoglichen Regierungen eine Poliklinik errichtet und bei dem Platzmangel innerhalb des Landkrankenhauses miethweise im Lukas'schen Hause untergebracht. Die stationären Kranken verblieben in der chirurgischen Abtheilung und zwar bis zum Jahre 1890, wo auch hier bei stetiger Zunahme chirurgischer Kranker schwer Platz für die Ohrenkranken gefunden wurde. Auf Antrag des Ministeriums des Innern und der Zustimmung des Landtags wurde eine selbständige stationäre Klinik errichtet und mit der poliklinischen im selben Hause vereinigt. In ersterer konnten nur 17 Betten untergebracht werden. Durch die einheitliche Verwaltung, durch die den Ohrenkranken angepassten Einrichtungen zur Behandlung, durch ein zu den besonderen Zwecken eingeschultes Hülfspersonal lässt sich nunmehr ein sichtlicher Fortschritt auf beiden Abtheilungen der Ohrenklinik erkennen. —

Poliklinisch wurden behandelt

1886 (vom 2. Mai bis 31. December) 371 Patienten
1887 (= 1. Jan. = 31. =) 517 =

in gleichem Zeitraum

$\frac{1888}{538}$, $\frac{1889}{566}$, $\frac{1890}{809}$, $\frac{1891}{844}$, $\frac{1892}{894}$, $\frac{1893}{915}$,

$\frac{1894}{954}$, $\frac{1895}{1043}$, $\frac{1896}{1121}$, $\frac{1897}{1075}$, $\frac{1898}{1200}$, $\frac{1899}{1372}$.

Stationär wurden behandelt

$\frac{1886}{25}$, $\frac{1887}{62}$, $\frac{1888}{67}$, $\frac{1889}{75}$, $\frac{1890}{97}$, $\frac{1891}{127}$, $\frac{1892}{124}$,

$\frac{1893}{136}$, $\frac{1894}{162}$, $\frac{1895}{159}$, $\frac{1896}{216}$, $\frac{1897}{258}$, $\frac{1898}{274}$, $\frac{1899}{332}$,

Blutige Operationen wurden ausgeführt

$\frac{1886}{27}$, $\frac{1887}{58}$, $\frac{1888}{64}$, $\frac{1889}{60}$, $\frac{1890}{186}$, $\frac{1891}{196}$, $\frac{1892}{221}$,

$\frac{1893}{227}$, $\frac{1894}{255}$, $\frac{1895}{236}$, $\frac{1896}{299}$, $\frac{1897}{356}$, $\frac{1898}{319}$, $\frac{1899}{398}$.

Hochverehrte Anwesende!

Bei der heutigen Veranlassung wird man eine erschöpfende Darstellung der Entwickelung und Gesammterrungenschaft der

Digitized by Google

Ohrenheilkunde nicht erwarten, und daher glaubte ich mich auch auf die Angabe derjenigen Thatsachen beschränken zu dürfen, welche maassgebend gewesen sind für ihre heutige Gestaltung und Stellung.

Das Landkrankenhaus hat sich um eine Anstalt vermehrt, welche 27 grössere und kleinere Räume umfasst, die theils der Untersuchung, Behandlung und Unterbringung der Kranken in 40 Betten dienen, theils dem Unterrichte und der Forschung zu Gute kommen. Errichtet wurde sie in einem Staate, der zwar nicht durch die Grösse seiner Einwohnerzahl, wohl aber durch die Grösse seiner Bestrebungen hervorragt, wenn es gilt, Wissenschaft und Kunst zu schützen und zu fördern.

Es sind warme Dankesgefühle, die mich beherrschen für die einsichtsvolle Fürsorge und für das stete Wohlwollen, das die hohe Regierung diesem Institute bis heute erwiesen hat. Gleichen Dank spreche ich aus dem Weimarischen Landtage für seine Bewilligungen und Allen, welche zur Förderung beigetragen haben.

Digitized by Google

XIII.

Hämophile Blutung aus dem Ohre.

Von

Dr. S. Tomka,

Ohrenarzt des städtischen allgemeinen Krankenhauses zu Budapest.

Der Hämophilie begegnen wir ziemlich selten. Es sind in der ohrenärztlichen Litteratur im Ganzen blos 3 Fälle publicirt (Haug [1], Rohrer [2]), Ziem [3]).

L., 2½ Monate alter, gut entwickelter Knabe, ist seit 2 Tagen unruhig, weint ununterbrochen, schläft nicht, febril, greift öfters ans linke Ohr.

Ich sah Patienten am 25. Januar 1899 zum ersten Male. Bei der Untersuchung fand ich eine linksseitige acute Mittelohrentzündung. Gehörgang dem Alter entsprechend weit, darin nichts Abnormes. Trommelfell geröthet, vorgewölbt, Hammer nicht sichtbar. Nasen-Rachen normal.

Mit Rücksicht auf das hohe Fieber (39,2°), Unruhe des Kindes, führte ich die Paracentese vorn unten aus, wonach sich ein wenig gelblich-röthliches Secret entleerte. Die Behandlung des Ohres bestand im Entfernen des Secretes auf trockenem Wege mit Watte aus dem Gehörgange, ferner in kalten Umschlägen auf den Processus mastoideus.

Am nächsten Tage war Patient fieberfrei und schlief in der Nacht ziemlich gut.

Am 27., 28., 29. Januar fieberfrei, Befinden gut, Secretion gering.

Am 30. Januar Secretion sehr gering. Das Kind ist fieberfrei, scheint überhaupt keine Schmerzen mehr zu haben, ist ruhig. Das Trommelfell an ziemlich grosser Stelle schon blass, so dass ich jetzt schon nach Politzer's Verfahren Lufteintreibung machte.

Der Zustand besserte sich täglich, die Secretionsbildnng war eine minimale; das Trommelfell hatte zum grössten Theil normales Aussehen. Beim Politzer'schen Verfahren drang die Luft in breitem Strome durch den Gehörgang.

Am 2. Februar, um 5 Uhr Morgens wurde ich dringend zum Patienten gerufen, da seit der Nacht aus dem linken Ohre ununterbrochen Blut fliesst. Der ganze Gehörgang war mit frischem Blute gefüllt. Nach dessen Ausspritzung fand ich weder im Gehörgange, noch am Trommelfell irgend welche Ursache der Blutung. Das Auftreten der Blutung war für mich um so überraschender, als ich den Patienten am vorhergehenden Tage untersucht hatte und die gänzliche Heilung des Ohres schon nach einigen Tagen in Aussicht stellte.

Erst jetzt theilten mir die Eltern mit, dass in ihrer Familie mehrere Mitglieder an Hämophilie leiden. Nach einer Zahnextraction des Bruders des Patienten trat eine kaum stillbare Blutung auf. Ein Onkel des Patienten verblutete fast nach einer im Kindesalter vorgenommenen Circumcision. Auch die übrigen Brüder der Mutter des Patienten sind hämophil. Beim geringsten Anstoss entstehen bei den Kindern an den verschiedensten Körper-

Digitized by Google

theilen grössere Blutunterlaufungen, wovon ich mich während der Behandlung bei dem Bruder des Patienten zu überzeugen Gelegen hatte.

Patient erlitt kein Trauma vor dem Auftreten der Blutung. Wir konnten auch keine Zeichen einer Verletzung wahrnehmen.

Zur Stillung der Blutung tamponirte ich den Gehörgang fest mit steriler Gaze, doch blutete es in kurzer Zeit durch; hernach tamponirte ich den Gehörgang mit in Alum. crud. pulv. getauchter Gaze. Nach einigen Stunden blutete es jedoch abermals durch. Mit demselben Erfolge tamponirte ich öfters.

Am 4. Tage der Blutung zog ich auf Wunsch der Familie, den Professor der Kinderheilkunde Johann Bókay, zur Consultation bei. Das Kind war sichtlich abgemagert und weinte ununterbrochen. Wir verordneten Secale cornutum innerlich

Trotz dieser Behandlung hielt die Blutung an, sodass Prof. Bókay wegen der grossen Blutverluste, der Familie über den Zustand des Patienten seiner ernsten Besorgniss Ausdruck verlieh. Zum Glück hörte jedoch am 8. Tage, den 9. Februar, die Blutung auf.

Während der ganzen Blutung aus dem Gehörgange floss kein Blut per Tubam ab.

Am 6. Tage der Blutung entnahm ich dem Gehörgange etwas coagulirtes Blut behufs mikroskopischer Untersuchung. Am Präparate waren Eiterzellen, von Schleim umgeben, sichtbar.

Nach dem Aufhören der Blutung trat die Heilung rapid ein. Der Ohrenfluss hörte gänzlich auf, das Trommelfell heilte in 4 Tagen zu. Nach dem Aufhören der Blutung wurde das Kind sofort ruhig und schlief gut. Als ich es am 28. Februar wieder, zum letzten Male, sah, war das Trommelfell ganz normal und und das Aussehen des Kindes sehr zufriedenstellend.

Auch Haug hatte im vorigen Jahre einen interessanten, noch nicht publicirten Fall von Hämophilie. Denselben überliess er mir freundlichst zur Verwerthung. Der Auszug seiner Krankengeschichte ist folgender:

15jähriger junger Mann, leidet seit 3 Jahren an rechtsseitiger Mittelohreiterung und will seit ungefähr 8—14 Tagen immer wiederkehrende und ziemlich starke Blutungen aus dem Ohre gehabt haben ohne jegliches Schmerzgefühl; die Blutungen sollen erst ein- bis zweimal des Tages aufgetreten sein ohne jede Ursache. In Behandlung war Patient angeblich bisher noch nicht gestanden. Als Patient erstmals zur Untersuchung gelangte (10. Februar 1899) liess sich constatiren: Gehörgang rechts mit ziemlich dickem schleimig eitrigem Secret erfüllt, das keine Besonderheit darbot. Ausserdem befinden sich an den Meatuswandungen Krusten und Residuen eingetrockneten Blutes. Kaum aber war der Versuch gemacht worden, das

Digitized by Google

Secret zu entfernen, auf trockenem Wege, so sickerte sofort aus der Tiefe tropfenweise dunkles Blut nach, das, wie sich erst nach vieler Mühe und längerer Tamponade constatiren liess, von einem nicht ganz erbsengrossen Polypen der hinteren perforirten Trommelhöhlenhälfte herrührte. Selbstverständlich wurde der Polyp, der ja als Ursache der Blutungen allein gelten musste, sofort mit der kalten Schlinge entfernt. Aber die Blutung, die darnach folgte, war durchaus nicht die einem gewöhnlichen Polypen zukommende. Trotz Tamponirens träufelte Blut wieder von Neuem nach. So gingen die Versuche zur Blutstillung beinahe ½ Stunde lang fort, bis eine ganz feste Gazetamponade ausgeführt wurde. Schon nach 1 Stunde tropfte das Blut wieder aus dem Ohre und sah Patient sehr blass aus. Die folgende Tamponade war vom selben Erfolge, die Anwendung von Galvanokauter war ebenfalls ohne dauernden Erfolg. Erst ein in Liquor ferri eingetauchter Wattestopfen, auf den noch ein fester Gazetampon gesetzt wurde, brachte endlich die Blutung zum definitiven Stillstande. Der Tampon löste sich am 3. Tage — Patient hatte in der Zeit ziemliche Schmerzen gelitten — von selbst ohne erneute Blutung durch nachgebildetes Secret. Von da ab ging die Heilung ohne besondere Zwischenfälle ziemlich rasch vor sich.

Die Blutung bei einem sonst harmlos zu entfernenden Polypen legt drei Möglichkeiten nahe:

1. Konnte es sich um eine accidentelle Verletzung des mit dem Polypen eventuell in Zusammenhang stehenden, abnorm gelagerten Bulbus der Vena jugularis handeln. Das war aber nicht wahrscheinlich, denn da hätte die erste Blutung eine momentan viel gewaltigere sein müssen; nicht blos langsam, tropfenweise müsste das Blut abgeflossen sein.

2. Könnte es sich um einen angiomatösen Polypen handeln, Angiom hatte jedoch laut histologischer Untersuchung nicht vorgelegen.

3. Hämophilie. Nachträglich liess sich anamnestisch feststellen, dass Patient nicht allein selbst schon bei Gelegenheit der geringsten Verletzungen unverhältnissmässig starke und langdauernde Blutungen durchgemacht hatte, sondern dass er auch einer direct mit Hämophilie belasteten Familie entstammte.

Später war nochmals Gelegenheit geboten, bei demselben Patienten die Hämophilie zu beobachten. Er bekam auf der linken Seite einen Gehörgangsfurunkel, den er sich von einem anderen Arzte incidiren liess; Tags darauf kam er mit derselben hartnäckigen Blutung aus dem Fundus des Furunkelkraters.

Weiter fand sich bei Gelegenheit eines acuten Schnupfens, wegen dessen er eine Prise Schnupftabak genommen hatte, nach einem starken Niessen das linke Trommelfell mit einer Unmasse von kleinen punktförmigen Ecchymosen besetzt; rechts lag ein Hämatotympanum vor. Auch am Gaumensegel fanden sich Ecchymosen vor.

Es dürfte von Interesse sein, hier diejenigen Blutungen zu erwähnen, welche während der intratympanalen Operationen

Digitized by Google

durch die Verletzung der Vena jugularis und der Carotis vorkommen, und welche mit hämophilen Blutungen verwechselt werden könnten.

So publicirten zuerst Ludewig (4), Müller (5) aus der Universitäts-Ohrenklinik zu Halle, später Hildebrandt (6) aus der Charité in Berlin Fälle, bei denen die Jugularis während der Paracentese des Trommelfells verletzt wurde, doch hörte die Blutung mittelst Tamponade auf. Bei Jacoby's Fall jedoch trat am 4. Tage Pyämie mit Thrombosenbildung auf; am 8. Tage Exitus. Moos (7) verursachte bei Extractionsversuch eines vermeintlich in der Trommelhöhle befindlichen Fremdkörpers, durch Verletzung der Vena ein grössere Blutung. Diagnostisch bemerkenswerth ist, dass bei Ludewig's Falle vor der Paracentese am hinteren unteren Quadranten des Trommelfells, in Hildebrandt's Falle jedoch an beiden unteren Quadranten des Trommelfells eine durchscheinende bläuliche Verfärbung zu sehen war. In letzterem Falle veränderte sich die Form des Lichtkegels am Trommelfell bei Compression der Vena jugul. am Halse. Auf der erkrankten Seite war die Vena mehr gefüllt als auf der gesunden.

An der vorderen, in der Regel 1—2 mm dicken, manchmal jedoch papierdünnen Trommelhöhlenwand wird in seltenen Fällen Dehiscenz beobachtet, so dass dadurch bei Paracentese die Carotis verletzt werden kann (Körner (8), Zaufal (9), Friedlowsky (10), Zuckerkandl (11). Dieses kann hauptsächlich dann geschehen, wenn die Carotis sehr lateralwärts liegt, in ihrem Verlaufe durch theilweise Vergrösserung das Promontorium sehr nach hinten und oben drückt, und durch die Verengerung der Trommelhöhle sehr nahe zum Trommelfell liegt.

Eine Verletzung der Vena jugularis interna kann infolge der anatomischen und Entwickelungsverhältnisse leicht stattfinden. Die untere Wand der Trommelhöhle bildet nämlich die Scheidewand von der Vena jugularis. Diese Wand ist jedoch von verschiedener Dicke. So ist sie nach Zaufal (11) $^1/_4$—1, nach Merkel (12) fast 2 mm dick. Manchmal ist sie jedoch papierdünn und weist auch mitunter Dehiscenzen auf; sie kann sogar gänzlich fehlen, in welchen Fällen die Vena direct mit der Schleimhaut der Trommelhöhle in Berührung kommt.

Anlässlich des Vortrages dieses Falles in der Gesellschaft der Aerzte hier, demonstrirte ich mehrere Präparate aus meiner Sammlung, an denen Lage- und Grössenverschiedenheiten der

Digitized by Google

Jugularis und der Carotis und die bedeutende Vorwölbung der Jugularis zur Trommelhöhle zu sehen war. Besonders an den Schnittpräparaten war die Stärkeverschiedenheit der unteren Trommelhöhlenwand gut zu beobachten. An einem Präparat war die obere Wand der Jugularis papierdünn und zum Theil dehiscent. —

Die eigentliche Ursache der Hämophilie ist, trotz verschiedener theoretischer Annahmen, noch unbekannt. Die anatomische Untersuchung bietet weder einen charakteristischen, noch einen feststehenden Befund.

Die erste Blutung tritt in der Regel vor Ablauf des zweiten Lebensjahres auf, wurde jedoch selbst bis zum 22. Jahre beobachtet. Mit zunehmendem Alter verringert sich die hämophile Anlage.

Das wichtigste Symptom der Hämophilie besteht in einer unverhältnissmässig grossen Blutung, welche ohne jeden nachweisbaren Grund, oder aber auf das geringste Trauma auftritt. Das Blut fliesst langsam, unaufhörlich, nie kann man eine spritzende Arterie beobachten. Kleine Wunden bluten stärker als grosse. Zufällige Verletzungen verursachen eine weit grössere Blutung als Operationen. Dieser Umstand ist bei der Wahl des Berufes zu berücksichtigen.

Am häufigsten kommt die spontane Blutung an der Nasenschleimhaut, weiters am Zahnfleisch, im Darm, an der Haut, an den Schleimhäuten, in den Gelenken, Conjunctiven vor. —

Nach Hoffmann (13) fand die Blutung in 122 von 236 Fällen aus der Nase statt.

Mitunter gehen der Blutung Parosmien vor (Eichhorst [14]). So roch der eine Patient die Blutung im Voraus, während ein Anderer dieselbe am Geschmacke vorher wahrnahm.

Die Prognose ist ungünstig. Die erschwerte Möglichkeit der Blutstillung bildet die Hauptgefahr. Dies ist der Grund, warum die Hämophilen nur selten ein hohes Alter erreichen. Die meisten sterben in den ersten Lebensjahren, es leben jedoch selbst 70jährige Hämophile.

Operationen an Hämophilen sind möglichst zu vermeiden und dürfen eventuell nur in solchen Fällen ausgeführt werden, wo directe Gefahr für das Leben des Patienten zu befürchten ist.

Die Behandlung während der Blutung besteht im Tamponiren, Anwendung von Eisenchlorid und Galvanokaustik. Em-

Digitized by Google

pfehlenswerth ist der Versuch mit Gelatine local und subcutan. Weiter wurden subcutane Injectionen von Pilocarp. muriat., innerlich Chlorcalcium (0,6 pro dosi), Secale cornutum, Hydrastis canadensis und die Unterbindung der Carotis empfohlen. Im nicht blutenden Stadium giebt man Ferrum, Chininpräparate, Leberthran, die oben erwähnten und noch eine ganze Reihe anderer Mittel.

Die Lebensweise Hämophiler erfordert ausserordentliche Sorgfalt. Zu vermeiden sind erregende Speisen und Getränke (Kaffee, Thee, Wein); wichtig ist die Stärkung der Constitution. Gute Nahrung, Milchcur, Bäder, Seebäder sind empfehlenswerth. Turnen und überhaupt jeder Sport ist zu verbieten. —

Litteratur.

1. Haug, Die Krankheiten des Ohres in ihrer Beziehung zu den Allgemeinerkrankungen 1893. — 2. Rohrer, Revue de Laryngologie, d'Otologie et de Rhinologie. 1899. XIII. — 3. Ziem, Transactions of the British Laryngolog. Assoc. 1895. App. p. 12. — 4. Ludewig, Archiv f. Ohrenheilk. Bd. XXIX. S. 234. 1890. — 5. Müller, Dissertatio inauguralis. Halle 1890. — 6. Hildebrandt, Archiv für Ohrenheilk. Bd. XXX. S. 183. — 7. Moos, Arch. f. Augen- u. Ohrenheilk. 1874. VII. S. 81. — 8. Körner, Zeitschr. f. Ohrenhlk. Bd. XXII. S. 182. — 9. Zaufal, Wiener med. Wochenschr. 1866. 985; Archiv f. Ohrenh. Bd. II. S. 50. — 10. Friedlowsky, Monatsschr. f. Ohrenh. 1868. S. 121 u. 122. — 11. Zaufal, Ebenda. — 12. Merkel, Topograph. Anat. I. S. 534. — 13. Hoffmann, Constitutionskrankheiten. 43. 121. — 14. Eichhorst: In Hoffmann.

Digitized by Google

XIV.

Grosse Exostose an der vorderen Wand des äusseren Gehörgangs, entfernt durch Vorklappung der Ohrmuschel und Aufschneidung des membranösen Gehörgangs in der Längsachse.

Von

Prof. Dr. Trautmann,
Geh. Med.-Rath in Berlin.

(Mit 3 Abbildungen im Text.)

Der nachstehende Fall einer Exostose bot nicht nur in der äusseren Form eine Abweichung von den gewöhnlichen Formen, sondern erforderte auch ein besonderes Operationsverfahren, so dass ich den Fall kurz mittheilen will.

Rosa Schneider, Dienstmädchen, 24 Jahre alt, will seit 3 Jahren im linken Ohr eine Anschwellung bemerkt haben. Zur Zeit klagt sie über hochgradige Schwerhörigkeit links, verbunden mit Sausen und Schwindelgefühl beim Bücken. W. links +, R links — Flüsterzahlen links ins Ohr, Perceptionsdauer nicht abgekürzt. Rechts Hörweite normal. Grund der Schwerhörigkeit links war eine Exostose, die an der vorderen Wand sass, hinter dem vorderen Drittel des äusseren Gehörgangs ihren Anfang nahm; sie bestand, wie Fig. 1 *a* zeigt, gewissermaassen aus drei kugeligen Theilen, die aber

zusammenhängen, zwei etwa erbsengrossen, die dritte von der Grösse einer halben Erbse, bildete das Ende dicht am Trommelfell. Die Exostose sass mit breiter Basis auf, Fig. 1, 3 *a*. Das Trommelfell war durch die Exostose fast vollständig verlegt, im hinteren oberen Quadranten war ein kleiner Raum, Fig. 2, der durch Cerumen und Epithel fest verlegt war. Durch sorgsames Ausspritzen wurde die Hörfähigkeit etwas gebessert. Da die Kranke dringend die Entfernung der Exostose wünschte, wurde die Operation am 6. December 1900 in folgender Weise gemacht.

Hautschnitt beginnt hinter der Ohrmuschel 1 cm unterhalb der Spitze des Warzenfortsatzes und wird ½ cm vom Ansatz der Ohrmuschel entfernt und parallel mit diesem bogenförmig nach oben geführt bis zu einem Punkte, welchen man durch eine Senkrechte bestimmt, die durch den äusseren Gehörgang nach oben gelegt wird. Der Periostschnitt wird in gleichem Zuge geführt.

Digitized by Google

Abhebelung des Periostes, Vorklappung der Ohrmuschel, Abhebelung des membranösen Gehörgangs von der hinteren und oberen Wand, ohne denselben vom Knochenring abzulösen, Spaltung des membranösen Gehörgangs in der Längsachse, sorgsame Stillung der Blutung. Der membranöse Gehörgang wurde mit feinen Häkchen auseinandergezogen und war die Exostose deutlich zu übersehen. Der Hohlmeissel wurde an den Anfang der Exostose, und zwar an der Basis angesetzt in der Längsrichtung; ein Hammerschlag genügte, die poröse Exostose von ihrer breiten Basis abzutragen. Sie war 1½ cm lang, grösste Breite ¾ cm. Der membranöse Gehörgang wurde durch drei feine Catgutnähte verschlossen, die Haut über dem membranösen Gehörgang durch 14 Nähte, der äussere Gehörgang mit Jodoformgaze tamponirt, aseptischer Bindenverband. Dass zur Operation sorgsamste Asepsis und gut geschulte Assistenz nothwendig, ist selbstverständlich. Der Verband wurde täglich gewechselt, weil die Gaze im äusseren Gehörgang serös-blutig durchtränkt war. Am 6. Tage war die Gaze im äusseren Gehörgang vollständig trocken, hinter dem Ohr musste aber der untere Wundwinkel geöffnet werden, weil daselbst eine leichte Schwellung und Röthe bestand; es entleerte sich etwas serös-blutige Flüssigkeit, die Kranke theilte mit, dass sie nach jeder kleinen Verletzung lange Zeit blute, nach einer Zahnextraction hätte sie eine Stunde geblutet. Die Hörweite war für Flüstersprache am 6. Tage nach der Operation auf 5 Meter für Flüstersprache gestiegen. Im unteren Wundwinkel wurde ein Gazestreifen eingeführt. Nach 8 Tagen Hörweite normal, äusserer Gehörgang vollständig trocken, hinter dem Ohr eitert der untere Wundwinkel etwas, vorgestern Abend 37,8, heute und gestern absolut fieberfrei und Wohlbefinden. Am 9. Januar 1901, also nach 4 Wochen 3 Tagen wurde die Kranke geheilt entlassen; die untere Wand des knöchernen Gehörgangs war in der Nähe des Trommelfells hyperostotisch, so dass vom Trommelfell nur die oberen beiden Drittel normal zu sehen waren. Hörweite für Flüstersprache normal, die ganze Tonreihe wurde sicher gehört, Sausen und Schwindel geschwunden. Hätte das Mädchen nicht die constitutionelle Anlage zur Blutung gehabt, würde der operative Eingriff wahrscheinlich in wenigen Tagen geheilt sein.

Digitized by Google

XV.

Besprechungen.

8.

Friedr. Thies, Beiträge zur Percussion des Warzenfortsatzes. Inaug.-Diss. Leipzig 1901. Aus der Universitätsklinik und Poliklinik für Ohren-, Nasen- und Halskrankheiten zu Leipzig.

Besprochen von
Prof. Dr. **Barth** in Leipzig.

Thies stellte sich die Aufgabe zu untersuchen, ob bei Percussion des Warzenfortsatzes deutliche Dämpfung zu beobachten ist, und in diesen Fällen auch die Ursache der Dämpfung aufzufinden. Als weitere Folge dieser Untersuchungen musste sich dann herausstellen, ob die Percussion brauchbar ist, festzustellen, ob der Warzenfortsatz erkrankt ist oder nicht. Thies machte seine Untersuchungen am macerirten Schädel, an Leichen und an Lebenden. Schon macerirte Schädel zeigen beim Beklopfen verschiedenen Schall, ohne dass sich die Ursache davon mit Sicherheit nachweisen lässt. Weder auf die verschiedene natürliche Entwickelung der Mittelohrräume, noch auf ihre künstliche Vergrösserung, noch auf Ausfüllung derselben mit Wasser, Paraffin, Gips konnte ein merklicher Schallunterchied zurückgeführt werden. Nur Ausgiessen mit Wood'schem Metall gab starke Schallverkürzung. Theilweises Umsägen des Warzenfortsatzes änderte den Schall nicht merklich. Auffallend dagegen wurde die Differenz nach vollständigem Loslösen des Knochens. Hieraus, wie auch aus anderen Versuchen ergiebt sich, dass bei Percussion des Warzenfortsatzes der ganze Schädel mitschwingt. Lose Einwicklung des Schädels hatte kaum Einfluss, sowie aber einige Bindentouren um den Schädel straff angezogen wurden, klang der Schall bei Percussion des Warzenfortsatzes gedämpft. Das Gleiche kann man erzielen durch festes Umspannen mit der Hand. Die entsprechenden Versuche an der Leiche gaben im Ganzen völlig gleiche Resultate wie am macerirten Schädel.

Digitized by Google

Verschiedene Grösse des Warzenfortsatzes und seiner Hohlräume ist nicht von bemerkbarem Einfluss auf die Percussion, wohl aber die Dicke und Spannung der bedeckenden Weichtheile. Bei Untersuchungen an der Leiche ist übrigens in der neuesten Zeit auch Jürgens zu den gleichen Resultaten gekommen, der Einzige, welcher seit Körner's, v. Wild's und Eulenstein's Empfehlungen ausser dem Referenten nebst Schülern sich gegen die Brauchbarkeit der Warzenfortsatzpercussion zu diagnostischen Zwecken bestimmt ausspricht. Weiter hat Thies 333 lebende Individuen, zum Theil mehrfach wiederholt, untersucht. Dabei stellt sich heraus, dass die Hohlräume des Schädels nicht von merklichem Einfluss auf den Percussionsschall sind, mit Ausnahme der Mundhöhle, wenn der Mund geöffnet wird. Im Uebrigen schwankt der Schall bei nicht krankem Warzenfortsatz in weiten Grenzen: er kann sehr hoch oder hell, in anderen Fällen sehr tief sein. Er kann deutlich ausgeprägten klingenden Knochenschall besitzen, und vom gering bis zum völlig gedämpften Schenkelschall übergehen. Ausserdem kommt tympanitischer Schall und selbst ein Anklang an das bruit de bot fêlé vor. Im Ganzen ist bei Kindern der Schall weicher, tiefer, gedämpfter, bei Erwachsenen derber, heller und klingender. In 11,6 Proc. fand sich deutlich wahrnehmbare Dämpfung, in 8,7 Proc. deutlicher Unterschied in der Höhe des Schalles. Wahrscheinlich ist, dass neben der Dicke der Weichtheile auch ihre Structur, sowie die des ganzen Schädels bei der Qualität des Schalles von Einfluss ist. Bei geringer entzündlicher Schwellung der Weichtheile ist manchmal Dämpfung beobachtet worden, andere Mal nicht. Weiter werden 14 Fälle von Erkrankung des Warzenfortsatzes angeführt ohne merkliche Weichtheilschwellung, welche operirt wurden. Dämpfung fand sich bei zwei. In einem handelte es sich um einfaches Empyem des Warzenfortsatzes. Die Dämpfung war auf der kranken Seite. Im anderen bestand auf beiden Seiten Warzenfortsatzerkrankung, Dämpfung nur auf einer Seite. Veränderungen in der Structur des Knochens waren in beiden Fällen nicht vorhanden. In den übrigen Fällen ohne Schalldifferenz bestanden dagegen zum Theil schwere Knochenveränderungen. Nach alledem sind auch die während der Beobachtung des Kranken eintretenden Fälle von Warzenfortsatzdämpfung nicht einwandfrei als diagnostisch verwerthbar anzusehen; noch weniger aber die subjectiven Wahrnehmungen des Kranken selbst.

Die Schlusssätze der Dissertation lauten: „1. Der Schall, der

Digitized by Google

durch die Percussion des Warzenfortsatzes hervorgerufen wird, beruht auf Schwingungen des ganzen knöchernen Schädels. 2. Centrale Ostitiden, wie überhaupt Ostitiden des Warzenfortsatzes ohne Einschmelzung der Corticalis an der percutirten Stelle, vermögen bei fehlender secundärer Weichtheilveränderung keine Dämpfung hervorzurufen. 3. Dämpfungen bei der Percussion des Warzenfortsatzes sind nur als Weichtheildämpfungen anzusehen und kommen sowohl normaler wie pathologischer Weise vor."

Ich möchte der vorstehend referirten Arbeit nur wenige Worte zufügen: Die Untersuchungen von Thies, und vor Allem die am Lebenden sind selbstverständlich von mir, wo aber irgend eine auffallende Erscheinung auftrat, auch von den Assistenz- und Volontärärzten der Klinik controllirt. Naturgemäss sind in der Arbeit selbst in Bezug auf Anschauung und Ausdrucksweise dem Verfasser Manches eigenthümlich. Operative Fälle sind ausser den von Thies angeführten von mir noch vielfach percutirt. Ich glaube, dass auch nach Thies's Untersuchungen nicht in jedem einzelnen Falle, wo eine Dämpfung bei Percussion des Warzenfortsatzes beobachtet wird, nun mit Sicherheit die Ursache dafür wird gefunden werden können. Immerhin ist die Frage für mich soweit erledigt: Die Percussion des Warzenfortsatzes ist für diagnostische Zwecke durchaus unbrauchbar.

9.

G. Zimmermann, Die Mechanik des Hörens und ihre Störungen. Wiesbaden, bei J. F. Bergmann. 1900.

Besprochen von

Dr. med. **Matte**, Ohrenarzt in Köln.

Der Autor ist den Lesern des Archivs bereits bekannt aus seinen früheren Arbeiten. In der vorliegenden Schrift soll das gesammte Material zur Darstellung gebracht werden, durch das der Verfasser auf Grund klinischer Beobachtungen und Untersuchungen dahin gebracht worden ist, die Theorie der Mechanik des Hörens von Johannes Müller und von Helmholtz unter neuen Gesichtspunkten einer Nachprüfung zu unterziehen. Nach des Autors Meinung ist durch seine Darlegungen „unter Heraushebung dessen, was beiden Theorien thatsächlich zu Grunde liegt, eine volle Auflösung ihrer Widersprüche herbeigeführt, aber im Sinne eines anders und viel höher organisirten Mechanismus.

Digitized by Google

Alle Gegensätzlichkeiten und Lücken, die bisher in der Physiologie und Pathologie des Gehörorgans nicht zu verkennen gewesen sind, sind behoben". —

Der Inhalt der Schrift zerfällt in 3 Abschnitte:

I. Anatomischer Bau des Mechanismus des Gehörorgans.

II. Mechanik des Hörens mit den Capiteln über Schallerzeugung, Schallfortpflanzung im Allgemeinen, Schallfortpflanzung im Ohre, Schallempfindung und Begriff der Accommodation im Sinne des Verfassers.

III. Störungen der Mechanik, Störungen der Schallfortpflanzung, der Schallempfindung und der Accommodation. —

Wir müssen es den sich für diese Arbeit Interessirenden überlassen, sich darüber ein eigenes Urtheil zu bilden, wie weit es dem Verfasser gelungen ist, seine eigenen Anschauungen zur Geltung und zur allgemeinen Annahme bringen zu können. Wir haben uns bereits früher mit der physikalischen Begründung seiner Theorie nicht befreunden können, seine Physiologie der Schallleitung und die daraus entspringende Erklärung klinischer Beobachtungen und endlich ihre Nutzanwendung in der Praxis werden noch weit mehr Widerspruch erfahren.

Die Darstellung trägt häufig einen scharf polemisirenden Charakter.

Digitized by Google

XVI.

Wissenschaftliche Rundschau.

47.

M. Kamm, Giebt es ein Hören ohne Labyrinth? Haug's Sammlung klin. Vorträge. Bd. III Heft 3.

Verfasser giebt in seinem im Breslauer physiologischen Vereine gehaltenen Vortrage eine klare historisch-kritische Darstellung der dieses Thema erörternden physiologischen Untersuchungen und der einschlägigen Beobachtungen am Krankenbett. Eigentlich müsste die ganze Fragestellung jedem Unbefangenen absurd erscheinen, wenn sie nicht durch die Irrlehren von J. R. Ewald und Wundt hervorgerufen wäre.

Das einwandsfreie Resultat physiologischer Forschungen lautet nach den Untersuchungen des Referenten dahin: I. Nach doppelseitiger isolirter Exstirpation der Schnecken bei Tauben bleibt nach dem Eingriffe noch ein Rest von Hörvermögen bestehen. II. Nach doppelseitiger Entfernung sämmtlicher endolabyrinthärer Nervenendapparate tritt totale Taubheit ein mit aufsteigender Degeneration der Fasern des Hörnerven. Die Ewald-Wundt'schen „Hörreactionen" beruhten auf Täuschungen und sind auf Reizung sensibler Nerven zurückzuführen.

Für den Menschen ist durch klinische Beobachter festgestellt, dass durch Nekrose des ganzen Ohrlabyrinthes völlige Taubheit eintritt. Entgegengesetzt lautende Beobachtungen beruhen, wie Verfasser richtig bemerkt, auf Täuschungen durch Fehlerquellen oder auf incompleter Zerstörung des Labyrinthinhaltes durch den Krankheitsprocess.

Der Bemerkung des Verfassers, dass auch beim Menschen nach isolirter Schneckenzerstörung noch ein Rest von Hörvermögen physiologisch denkbar sei, kann Referent durchaus zustimmen. Matte.

48.

K. Biehl, Ueber die intracranielle Durchtrennung des N. vestibuli und deren Folgen. Sitzungsber. d. k. Akademie d. Wiss. in Wien. Mathem.-naturw. Classe. Bd. CIX. Abth. III. Juli 1900.

Nach den Untersuchungen von Horbaczewsky sollen beim Pferde und beim Schafe der N. cochlearis und vestibularis von ihrem Ursprunge an getrennt verlaufen. Diese Entdeckungen bestätigt Biehl und sucht sie zur isolirten intracraniellen Durchtrennung des N. vestibularis zu benutzen. Von 24 Pferden blieb nur eines, und dieses auch nur 7 Tage am Leben. Ueber die Operationsmethode muss im Original nachgelesen werden, nebenbei bemerkt, erscheint sie dem Verfasser selbst nicht sehr vertrauenerweckend, weil unter erheblichen Blutungen und ohne Controle der Augen operirt worden ist. Die physiologischen Beobachtungen zeigten schiefe Kopfhaltung und Drehen des Kopfes nach der operirten Seite, sagittales Pendeln und heftigen Nystagmus.

Bei den Schafen liegen die Verhältnisse insofern schon weit günstiger, als es Biehl nach der Abtragung des Hinterhauptslappens und unter Zurück-

Digitized by Google

drängen des vorgelagerten Hirnstammes gelungen ist, die Nervenstämme zu Gesicht zu bekommen. In 2 Fällen ist denn auch die isolirte Durchtrennung des N. vestibuli erreicht worden. Zur Operation wurden nur ganz junge Thiere bis zum Alter von 6 Wochen als brauchbar angesehen.

Die physiologischen Erscheinungen waren denen bei Pferden analog, hierzu kamen die Sehstörungen durch Exstirpation des Hinterhauptslappens. Die Gleichgewichtsstörungen seien jedoch lediglich auf die Verletzung des Nerv. vestib. zurückzuführen.

Mikroskopisch (nach Marchi) liess sich eine Degeneration der sogenannten medialen Acusticuswurzel feststellen, die zum N. cochlearis zugehörige laterale Wurzel war intact geblieben. Matte.

49.

G. Alexander und *A. Kreidl*, Zur Physiologie des Labyrinthes der Tanzmaus. Pflüg. Arch. f. d. ges. Physiologie. Bd. LXXXII.

An einigen Tanzmäusen wurden Beobachtungen über ihr Verhalten im Käfig, bei Gleichgewichtsprüfungen, Gehörprüfungen, im Mach'schen Cyclostaten und bei galvanischem Schwindel nach vorhergegangener Blendung angestellt. Als Controlthiere dienten weisse Mäuse. Die Resultate ergaben in ihrer Zusammenfassung nach den Worten der Autoren: 1. Die Tanzmäuse reagiren auf keinerlei Schalleindrücke. 2. Sie besitzen ein mangelhaftes Vermögen, das Körpergleichgewicht zu erhalten. 3. Sie haben keinen Drehschwindel. 4. Sie verhalten sich der galvanischen Durchströmung des Kopfes gegenüber wie normale Thiere.

Diese Resultate physiologischer Forschungen sollen nunmehr mit den Ergebnissen der späteren anatomischen Untersuchung des Ohrlabyrinthes dieser Thiere verglichen werden. Wir dürfen auf das Erscheinen des anatomischen Theiles sehr gespannt sein. Matte.

50.

Max Meyer, Zur Theorie der Differenztöne und der Gehörsempfindungen überhaupt. Zeitschrift f. Physiol. u. Psychol. d. Sinnesorgane. Bd. XVI.

Verfasser hat bei seinen Untersuchungen eine Anzahl Beobachtungen gemacht, die er mit Hülfe der Helmholtz'schen Resonanzhypothese nicht zu erklären vermag: Ein die Octave als Theilton enthaltender Grundton schwebt selber, wenn gleichzeitig die verstimmte höhere Octave erklingt. Nach der Helmholtz'schen Theorie dürften nur die beiden höheren Töne schweben, weil nur für sie die Voraussetzung für die Entstehung von Schwebungen zutrifft, nämlich die gleichzeitige Erregung derselben Basilarmembranfaser durch zwei Schwingungen. Zur Erklärung dieser Thatsache hat Ebbinghaus bereits den Zusatz gemacht, dass jede Faser der Basilarmembran nicht nur auf den Grundton, sondern auch auf sämmtliche Obertöne in Mitschwingung gerathen, wenn auch um so schwächer, je höher ihre Ordnungszahl ist. Meyer sucht die Unbrauchbarkeit dieses Zusatzes nachzuweisen und verwirft die ganze Resonanzhypothese. Zur Erklärung der wirklichen Erscheinungen gelangt er zu einer mechanisch möglichen andersartigen Zerlegung der auf das Gehörorgan einwirkenden Klangwelle.

Diese neue Theorie des Hörens beruht auf der Annahme, dass die durch den Steigbügel bei Einwirkung einer akustischen Erregung verdrängte Flüssigkeitsmenge je nach der Grösse der Stapesexcursion eine entsprechende Ausbuchtung der membranösen Theile des Schneckencanals hervorruft. Diese aus ihrer normalen Lage gebrachten weichen, in Flüssigkeit gebetteten, organischen Theile werden nur verhältnissmässig langsam wieder in den alten Zustand zurückkehren, so dass bei fortschreitender positiver Bewegung des Steigbügels die Ausbuchtung der Basilarmembran am Anfange der Schnecke beginnend, sich immer weiter nach der Spitze der Schnecke hin ausbreiten

Digitized by Google

muss. Bei der Umkehr des Steigbügels findet natürlich die Rückbewegung der Membran ebenfalls in dieser Richtung statt, aber, wie angenommen wird, nicht über die normale Lage hinausreichend. Damit nun bei überaus starken Tönen kein Zerreissen der Basilarmembran eintritt, kann durch das Helicotrema Flüssigkeitsaustausch nach Art eines Sicherheitsventils stattfinden.

Nach dieser Theorie folgt, da der in Bewegung versetzte Theil der Basilarmembran abhängt von der Amplitude der Steigbügelschwingung, dass die Intensität der Tonempfindungen abhängig ist von der Zahl der gereizten Nervenendigungen — unter der Voraussetzung, dass die Nervenendigungen in gleicher Dichtigkeit der Länge nach über die Basilarmembran verbreitet sind, und dass die Länge des ausgebuchteten Theiles der Membran stets proportional ist der Weite der betreffenden Schwingungsbewegung des Steigbügels. —

Es wird unseren Leserkreis interessiren, wie Verfasser sich zur Frage der Tonlücken stellt, die von den Ohrenärzten ja besonders gern zur Bestätigung der Helmholtz'schen Hypothese herangezogen werden. Meyer knüpft an Bezold's Untersuchungen an. Er bestreitet zunächst nach Stumpf's Feststellungen, dass die Stimmgabeln wirklich obertonfrei gewesen sind. Die Obertöne seien zweifellos physikalisch vorhanden, nur wird ihre Empfindung durch die Empfindung des starken Grundtones überdeckt. Durch Schwebungen oder Auslöschen des Grundtones durch Interferenz können sie hörbar gemacht werden. Wird nun einem Kranken mit einer Tonlücke die gerade dieser Lücke entsprechende Stimmgabel vorgehalten, so hört er den Grundton nicht, müsste aber nach Meyer eigentlich die Octave hören, da ihr Resonator ja erhalten ist, was aber nicht geschieht. Bezold folgert daraus, dass seine Stimmgabeln obertonfrei seien, Meyer bemerkt dazu, dass diese Voraussetzung nur zutreffend sei, wenn die Helmholtz'sche Hypothese bereits bewiesen sei. Er schliesst also weiter, da der Oberton nicht gehört wird, könne für ihn auch kein Resonator vorhanden sein, folglich gäbe es auch keine Resonanzhypothese. —

Es hat stets etwas Missliches, zur Lösung physiologischer Fragen Fälle aus der Pathologie heranzuziehen. Der vorliegende Fall kann schon deshalb nicht als entscheidend angesehen werden, weil die vorhandenen Obertöne für das schwer erkrankte Ohr zu schwach gewesen sein können. In diesem Sinne vertheidigt auch Prof. Ebbinghaus in einer Bemerkung in demselben Bande seinen oben erwähnten Zusatz und stützt sich dabei wesentlich auf die Hörschärfebestimmungen von Prof. Bezold, die auf eine sehr bedeutende Herabsetzung der Erregbarkeit der erkrankten Gehörorgane hinweisen.

Matte.

51.

Hasslauer, Die durch Unterkieferläsionen verursachten Gehörgangsverletzungen. Zeitschr. f. Ohrenheilkunde. XXXV. 4. S. 303.

Unter 33 vom Verfasser zusammengestellten Fällen von Gehörgangsverletzung durch Unterkieferläsion hatte die Gewalteinwirkung 22 mal ihren Angriffspunkt am Kinn, nur 7 mal von den seitlichen Partien des Unterkiefers genommen; in den eigenen Beobachtungen des Verfassers war je 1 mal Aufschlagen mit der rechten Wange gegen den Kammerknopf eines Gewehres, Sturz aus dem Fenster mit Aufschlagen der rechten Kopfhälfte, bezw. Unterkiefergegend, Stoss mit der rechten Kopfseite gegen einen Thürpfosten die Ursache gewesen. Das Zustandekommen der Gehörgangsverletzung wird erleichtert durch abnorme Dünnheit der vorderen unteren knöchernen Meatuswand, durch Fehlen der Molarzähne und durch geschlossenen Mund im Augenblicke des Unglücksfalles. Die entstandene Läsion ist manchmal nur eine Quetschung oder subcutane Fractur der vorderen Wand des Gehörganges, am häufigsten eine durch Hautriss complicirte Fractur, eventuell ein Splitterbruch mit Eindringen des luxirten Gelenkkopfes des Unterkiefers in den Gehörgang, ferner werden beobachtet Ecchymosen des Trommelfells, Ruptur des Trommelfells durch Fortsetzung der Fissur im vorderen unteren Quadranten, durch Contrecoup im hinteren oberen Quadranten, Ausdehnung der Fractur auf die obere und innere Wand der Paukenhöhle (Labyrinthverletzung),

Digitized by Google

auf die knöcherne Tuba, den Warzenfortsatz, ja selbst auf die Schädelbasis; In des Verfassers Fällen handelte es sich 2 mal um eine mit Hautriss complicirte Fractur der vorderen unteren Gehörgangswand, während bei dem dritten Kranken an dieser Stelle nur eine Sugillation und Schwellung vorhanden war, dagegen die nach hinten quer durch das Os tympanicum fortschreitende Fissur an der hinteren Gehörgangswand sich mit einer Zerreissung der häutigen Auskleidung vergesellschaftet hatte. Symptome und Verlauf dieser verschiedenen Verletzungen werden, wie bekannt, beschrieben, es wird darauf hingewiesen, dass eine selbst profuse Blutung aus dem Ohre für sich allein nicht auf eine Schädelbasisfractur schliessen lässt, therapeutisch wird vor eingetretener Eiterung dringend vor jeder Art von Ausspülungen des Gehörganges gewarnt. Blau.

52.

Witte, Beiträge zur Kenntniss der otitischen Erkrankungen des Hirns, der Hirnhäute und der Blutleiter. Vergl. dies. Archiv, Bd. LI. H. 1. S. 77.) Ebenda. S. 317.

Männlich, 6 Jahre. Linksseitige chronische Mittelohreiterung. Bei der Aufnahme hohes Fieber (39,6°), verschärftes Athmen über der ganzen rechten Lunge, starke Dilatation der Venen der linken Gesichts- und Kopfhälfte, schwächere Venengeräusche links am Halse, Schwellung und Druckempfindlichkeit des Warzenfortsatzes, starke Abmagerung. Aufmeisselung und Freilegung des Sinus transversus. Letzterer, ebenso wie die benachbarte Dura, grau verfärbt, collabirt; in der Gegend der Flexura sigmoidea war der Sinus leer, bei der Incision nach hinten kam man auf einen nicht zerfallenen, röthlich gefärbten Thrombus (nirgends Eiter), bei der Spaltung nach unten mässig starke Blutung. Unterbindung der Jugularis am Halse dicht oberhalb der Einmündung der Vena facialis; dieselbe war unverändert und enthielt flüssiges Blut. Nach der Operation Fortdauern des hohen, stark remittirenden Fiebers. Keine Schüttelfröste, keine Gehirn- oder Lungenerscheinungen, keine Veränderungen am Augenhintergrunde. Tod 4 Tage später, nachdem noch kurz zuvor am Hinterhaupt mehrere kleine, fistulös miteinander communicirende Hautabscesse eröffnet worden waren. Section: Dura, Pia und Hirnsubstanz ohne wesentliche Veränderungen. Im linken Sinus transversus seiner ganzen Länge nach und durch den Bulbus bis in die Jugularis reichend ein graurother, weicher, nicht obturirender Thrombus. Jugularis oberhalb der Unterbindungsstelle nekrotisch zerstört, von einer wallnussgrossen jauchigen Höhle umgeben, in welche die äussere Incisionswunde führte. Metastatische Abscesse in beiden Lungen, rechts grösser und die ebenfalls inficirte Pleura erreichend.
Blau.

53.

Muck, Ein einfaches Verfahren, um bei der Nachbehandlung operirter Stirnhöhlenempyeme die Drainage der Wundhöhle nach der Nase hin zu unterhalten. Ebenda. S. 321.

Zu dem genannten Zwecke wird folgendes Verfahren empfohlen. Die Enden eines 30—40 cm langen Stückes von gewöhnlichem Blumendraht werden zusammengelöthet, der so entstandene Drahtring zusammengedrückt, bis beide Hälften dicht aneinander liegen, und dem Ganzen darauf eine leicht spiralige Windung gegeben. Diesen Draht führt man von aussen in die Stirnhöhle ein, schiebt ihn sondirend durch den Ausführungsgang, bis er von der Nase her mit einem Zängelchen gefasst werden kann, und zieht mit seiner Hülfe einen 2—4 cm breiten Jodoformgazestreifen hindurch, dessen freibleibender Rest noch zur Tamponade der Stirnhöhle benutzt werden kann. Das Verfahren hat sich in je einem Falle von einseitigem und doppelseitigem Stirnhöhlenempyem gut bewährt. Blau.

Digitized by Google

54.

Muck, Ueber die Farbe des lebenden rhachitischen Knochens nach Operationsbefunden bei Mastoiditis rhachitischer Kinder. Ebenda S. 323.

Nach den Beobachtungen auf der Rostocker Ohren- und Kehlkopfsklinik zeichnet sich der rhachitische Knochen im Leben ausser durch Weichheit und Schneidbarkeit durch eine hellrosenrothe Färbung aus, welche die gleiche ist an der dünnen Schuppe und an den compacten Theilen des Schläfenbeins, und deren Ursache in der vermehrten Gefäss- und Markraumbildung liegt. Trotz dieser Hyperämie aber blutet der Knochen auf der Meisselfläche nicht, im Gegensatze zu dem infectiös-entzündeten Knochen. Zwei einschlägige Operationsfälle, der eine von beiderseitiger Aufmeisselung, werden als Illustration des Gesagten beigefügt. Blau.

55.

Bezold, Statistischer Bericht über die Untersuchungsergebnisse einer zweiten Serie von Taubstummen. (Dritter Nachtrag zum „Hörvermögen der Taubstummen.") Zeitschrift für Ohrenheilkunde. XXXVI. 1 u. 2. S. 1.

Nach einigen Bemerkungen über die Aufgabe des Ohrenarztes in den Taubstummenanstalten, welche darin besteht, dass derselbe einmal alle noch vorhandenen Erkrankungen des Gehörorgans (Eiterungen!), der Nase, des Rachens und des Nasenrachenraumes zu erkennen und zu behandeln, sowie ferner durch regelmässige Untersuchungen mit der continuirlichen Tonreihe (Harmonika dazu ungeeignet) diejenigen Zöglinge auszuwählen hat, welche von einem Sprachunterricht vom Ohre aus Nutzen zu ziehen vermögen, bespricht Verfasser die Ergebnisse einer dritten Serie von Prüfungen mit der continuirlichen Tonreihe, vorgenommen bei 59 taubstummen Individuen. Es wurde dabei im grossen Ganzen eine gute Uebereinstimmung mit den früher gewonnenen Resultaten erhalten. Von den 118 Gehörorganen waren 34 gleich 28,8 Proc. (13 mal doppelseitig) total taub, während die bei den übrigen 84 vorgefundenen Hörreste sich auf die vom Verfasser aufgestellten Gruppen in folgender Weise vertheilten: I. Toninseln, bis zu 3 Octaven, hier speciell zwischen 6 und 32 halben Tönen, annähernd gleichmässig über das ganze Gebiet von der grossen bis zur fünfgestrichenen Octave vertheilt, bei 18 Gehörorganen gleich 15,3 Proc. (2 mal doppelseitig); II. Tonlücken, 6 mal einfach, 1 mal doppelt, 1 Ton im Galton bis 26 halbe Töne umfassend, neben stark geschwächtem Gehör für das erhaltene Tongebiet, bei 7 Gehörorganen gleich 5,9 Proc. (1 mal doppelseitig); III. Grosser bis zur dreigestrichenen Octave ausschl. herabreichender Defect am oberen Ende, kleiner oder gar kein Defect am unteren Ende der Scala bei 5 Gehörorganen gleich 4,2 Proc. (1 mal doppelseitig); IV. Kleinerer bis Galton 12 (f^5) reichender Defect am oberen, grösserer bis kein Defect am unteren Ende der Scala bei 7 Gehörorganen gleich 5,9 Proc. (1 mal doppelseitig); V. Unwesentlicher oder kein Defect am oberen Ende, grosser Defect von 4 und mehr Octaven am unteren Ende der Scala bei 10 Gehörorganen gleich 8,5 Proc. (2 mal doppelseitig); VI. Unwesentlicher oder gar kein Defect am oberen, von weniger als 4 Octaven bis zu 0 am unteren Ende der Scala, neben mehr oder weniger starker Verkürzung der Hördauer im Verlauf der erhaltenen Hörstrecke, bei 37 Gehörorganen gleich 31,4 Proc. (14 mal doppelseitig). Auch dieses Mal zeigte sich wieder, dass die absolute Taubheit (und desgleichen die Toninseln) unter den angeborenen Formen mit einer viel geringeren Procentzahl vertreten ist, als unter den erworbenen; letzteren gehörten 29 Zöglinge an mit 55,9 Proc. totaler Taubheit, ersteren 24 Zöglinge mit 23,5 Proc. totaler Taubheit. Doch muss hervorgehoben werden, dass die Zahl der Fälle mit erworbener Taubstummheit auch in der sechsten, am besten hörenden Gruppe eine nicht unbeträchtliche war, sie betrug nämlich 48,6 Proc. (gegen nur 18,2 Proc. der vorigen Untersuchungsreihe). Von otoskopisch nachweisbaren Veränderungen wurden

Digitized by Google

am häufigsten, an 21 Gehörorganen, 8 mal doppelseitig, die Zeichen noch fortbestehender oder abgelaufener Mittelohreiterungen gefunden, mehrmals mit Cholesteatom oder Knochennekrose. Bemerkenswerth war das Vorwiegen gerade der schweren Eiterungsformen bei den Totaltauben, und lässt sich überhaupt annehmen, dass die Mittelohreiterung erst durch Uebergreifen auf das Labyrinth die Taubstummheit erzeugt, wofür auch die fast durchgängig beobachteten ausgedehnten Defecte am oberen Ende der Tonscala, sowie das häufige Ausbleiben von Schwindel und Nystagmus beim Drehen um die Körperaxe sprechen. Besonders bei den Totaltauben, wo wir umfangreiche, die halbcirkelförmigen Canäle in sich greifende Zerstörungen des Labyrinths annehmen müssen, liessen sich die auf letztgenannte Art erkennbaren Anomalien des Gleichgewichtsinnes oft constatiren, insofern bei ihnen nach längerem Drehen um die Körperaxe Schwanken in 85,3 Proc, Nystagmus in 55,9 Proc. vermisst wurde, gegenüber 21,6 und 2,7 Proc. bei den Angehörigen der sechsten Gruppe. Verschwommenes Aussehen der Sehnervenpapille wurde 12 mal, spontaner Nystagmus 7 mal, abnorme Beweglichkeit der Bulbi 1 mal beobachtet. Ein Sprachgehör fehlte bei den Totaltauben, gleichgültig, ob einseitig oder doppelseitig, vollkommen, ebenso bei den Gehörorganen der ersten und etwas weniger der zweiten Gruppe, um von hier an bis zur sechsten Gruppe sich progressiv zu steigern. Wie Verfasser schon früher hervorgehoben hat, ist für ein Verständniss der Sprache die Perception der Strecke b^1-g^2 in der Tonscala unbedingt nothwendig, und darf ferner die Hördauer innerhalb dieser Strecke nicht unter 5—10 Proc. der normalen gesunken sein. Nur Kinder, welche diese Bedingungen erfüllen, wobei ausserdem noch die Zeit der Ertaubung, die intellectuelle Entwickelung, die sprachliche Begabung und die vorausgegangene Einwirkung im Elternhaus und in der Schule in Betracht zu ziehen sind, haben irgend welche Hoffnung, von einem Sprachunterricht durch das Ohr Nutzen davon zu tragen. Je länger sich innerhalb der genannten Strecke die Hördauer zeigt, mit desto grösserer Gewissheit kann ein Erfolg versprochen werden. Von Wichtigkeit ist dabei die stetige Ergänzung des Gehörten durch gleichzeitiges Verfolgen der Mundbewegungen mittelst des Auges. Die Prüfung auf das Sprachgehör soll nicht mit Worten, sondern mit den einzelnen Sprachlauten, Vocalen und Consonanten, vorgenommen werden. Die Tonbereiche für die Vocale, mit Ausnahme des i, haben als ihren Hauptbestandtheil die Strecke b^1-g^2 gemeinsam. Desgleichen hat Verfasser die Tonhöhe der einzelnen Consonanten festgestellt, und er folgert, dass, wenn der unterhalb des obengenannten Hauptgebietes für die Sprache gelegene Theil der Tonscala bei einem Taubstummen ausfällt oder nur eine minimale Hördauer besitzt, die Perception für die Consonanten m, n und l leiden wird, während bei einem Ausfall des oberhalb jenes liegenden Theiles die Consonanten s und sch, wahrscheinlich auch k und f, nicht gehört werden. Auch die Zöglinge der Gruppe VI haben im Uebrigen nicht, wie Verfasser früher angenommen hat, eine durch centrale Ursachen bedingte Taubheit, sondern letztere ist hier ebenfalls labyrinthär, und das schlechte Sprachverständniss trotz des relativ grossen percipirten Tonbereiches beruht darauf, dass einerseits im Allgemeinen die Hördauern meist bedeutend geringere sind, ausserdem sich aber auffallend häufig gerade in dem sprachwichtigsten Gebiete (c^2 und g^2) mehr oder weniger tiefe Depressionen vorfinden. In Bezug auf den Hörunterricht der Taubstummen wird noch hinzugefügt, dass dieser den Taubstummenlehrern überlassen werden soll und der Ohrenarzt nur zu bestimmen hat, welche Kinder für denselben geeignet sind, welche Hörreste im Einzelnen sich vorfinden, und ob der betreffende Zögling an einem Massenunterricht theilnehmen kann oder für sich durch directes Hineinsprechen in das Ohr unterrichtet werden soll. Unbedingt nothwendig ist eine vollständige Trennung der Zöglinge, welche begründete Aussicht auf einen erfolgreichen Unterricht vom Ohre aus geben, und derjenigen, bei welchen wegen zu geringer Hörreste ein solcher Erfolg von vornherein nicht zu erwarten ist, in zwei verschiedenen und von einander gänzlich getrennten Anstalten. Diese Trennung findet am Besten erst zu Anfang des zweiten Schuljahres statt.

Blau.

Digitized by Google

56.

Denker, Die Taubstummen der Westfälischen Provinzial-Taubstummenanstalt zu Soest. Ebenda. S. 78.

Vorliegende sehr sorgfältige Arbeit bestätigt und ergänzt die soeben mitgetheilten Untersuchungsresultate Bezold's in werthvollster Weise. Auch Verfasser tritt für eine grundsätzliche Trennung der Totaltauben von den Partieltauben im Unterricht und Verkehr ein; erstere sollen in der bisher üblichen Weise unterrichtet werden, wogegen bei den Partielltauben neben den Unterricht in der Articulationssprache ein regelmässiger Unterricht vom Ohre aus zu treten hat, der aufzubauen ist auf die bei dem Einzelnen vorhandenen und durch die Prüfung mit der continuirlichen Tonreihe nachgewiesenen Hörreste. Die Untersuchungen des Verfassers bezogen sich auf 63 Taubstumme, 37 Knaben und 26 Mädchen, zu denen noch ein aphasischer, aber normal hörender Knabe kam. 9 mal war die Taubheit angeboren, 38 mal erworben, 16 mal in ihrer Entstehung unsicher. Rechnet man letztere Fälle, was für die Mehrzahl wahrscheinlich ist, den angeborenen zu, so ergiebt sich noch immer ein ungewöhnlich grosses Ueberwiegen der erworbenen Taubstummheit: 60,3 gegen 39,7 Proc. Die Ursache war bei den erworbenen Formen 16 mal unzweifelhaft und 2 mal wahrscheinlich eine endocranielle, 10 mal liess es sich nicht feststellen, ob die Erkrankung des inneren Ohres vom Endocranium oder vom Mittelohr ausgegangen war, während bei den noch übrigen 10 Fällen ein Uebergreifen der Entzündung vom Mittelohr auf das Labyrinth als sicher betrachtet werden konnte. Ihrer Hörfähigkeit nach waren von den 126 geprüften Gehörorganen 62 gleich 49,2 Proc. total taub (25 mal doppelseitig), und zwar gehörten hiervon 7 gleich 38,8 Proc. (3 mal doppelseitig) der angeborenen, 45 gleich 59,2 Proc. (17 mal doppelseitig) der erworbenen Form an. Die 64 partiellen Gehörorgane (26 mal doppelseitig) vertheilten sich in folgender Weise auf die von Bezold aufgestellten Gruppen: I. 31 Gehörorgane (10 mal doppelseitig); II. 7 Gehörorgane (sämmtlich einseitig); III. 4 Gehörorgane (1 mal doppelseitig); IV. 4 Gehörorgane (1 mal doppelseitig); V. 3 Gehörorgane (sämmtlich einseitig); VI. 15 Gehörorgane (5 mal doppelseitig). Von den Taubgeborenen waren 22,22 Proc., von den Taubgewordenen 5,26 Proc. der sechsten Gruppe zuzurechnen. Hinsichtlich des Sprachgehörs, welches für die einzelnen Gruppen genau geprüft wurde, wird auch vom Verfasser hervorgehoben, dass dasselbe nicht allein von der Fähigkeit, eine bestimmte Reihe von Tönen zu hören, abhängig ist, sondern dass ausserdem die gehörten Stimmgabeltöne nicht nur bei starkem Anschlag und kurz nach ihm, sondern eine geraume Zeit lang gehört werden müssen. Gerade in letzterer Beziehung besteht aber bei allen Taubstummen ein mehr oder minder grosser Defect, entsprechend der Ausdehnung der Erkrankung auf alle Partien des inneren Ohres, von denen sie einige ganz zerstört, andere in ihrer Function doch wesentlich beeinträchtigt hat. Im Ganzen waren es von den 38 partielltauben Zöglingen nur 16, bei denen sich durch die Tonprüfung constatiren liess, dass sie vermöge ihrer Hörfähigkeit auf dem einen oder beiden Ohren für den Sprachunterricht vom Ohre aus geeignet waren. Die Hörstrecke b^1—g^2 war bei sämmtlichen Gehörorganen, die Perceptionsvermögen für einzelne oder alle Worte hatten, gleichgültig, welcher Gruppe sie angehören mochten, erhalten. Von otoskopisch wahrnehmbaren Veränderungen wurden ausser unwesentlicheren Befunden 18 mal (6 mal doppelseitig) die Zeichen einer abgelaufenen oder noch fortbestehenden Mittelohreiterung constatirt, und es wird die Wichtigkeit der Behandlung dieser Complication hervorgehoben, um einerseits gefährliche Folgeerkrankungen zu verhüten, andererseits einer noch weiteren Verschlechterung des Gehörs vorzubeugen. Pathologische Veränderungen in Nase, Rachen und Nasenrachenraum konnten 40 mal nachgewiesen werden, darunter 28 mal Hyperplasie der Rachentonsille. Von Gleichgewichtsstörungen zeigte sich etwas unsicherer Gang bei 1,6 Proc. der Untersuchten, Ausbleiben des Schwankens nach Rotation um die Körperaxe, bezw. geringes Schwanken bei 39,6 und 31,9 Proc., ausbleibender, bezw. subnormaler Nystagmus unter denselben Bedingungen bei 41,7 und 35 Proc. Immer waren es die totaltauben Zöglinge und die-

Digitized by Google

jenigen mit geringen Hörresten, bei welchen die genannten Störungen vorzugsweise oder fast allein in Erscheinung traten. Blau.

57.

Friedrich, Drei Fälle von diabetischer Mastoiditis. Ebenda. S. 134.

In dem ersten Falle (50jähriger Mann) handelte es sich um eine acute Otitis media mit sofort hervortretender starker Druckempfindlichkeit über der Spitze des Warzenfortsatzes. Später frei von Beschwerden bis auf dumpfen Kopfschmerz und Schlaflosigkeit. Aufmeisselung nach dreiwöchiger Krankheit wegen Senkung der hinteren oberen Gehörgangswand. Missfarbige Stelle in der Fossa mastoidea, Warzenzellen mit Eiter und Granulationen gefüllt, der Knochen nach hinten bis gegen den Sinus und nach unten bis an die äusserste Spitze schmutzig-grauschwarz, brüchig, zum Theil sequestrirt, im Antrum Eiter. Am Tage nach der Operation Steigerung des bei strenger Diät bisher minimalen Zuckergehaltes auf 1,85 Proc. Heilung. — Der zweite Fall betraf eine 46 Jahre alte Frau mit acuter Mittelohreiterung, starken Schmerzen im Ohre. Senkung der hinteren oberen Gehörgangswand, Druckempfindlichkeit des Proc. mastoideus. Diabetes an dem Acetongeruch der Patientin entdeckt. Radicaloperation am 16. Tage der Krankheit. Corticalis unverändert, hinter ihr eine grosse eiterhaltige, mit brüchigen schmutzig verfärbten Wandungen versehene und mit dem Antrum communicirende Höhle, Knochen morsch, graubraun, in den sehr zahlreichen Warzenzellen nur wenig Eiter, Caries der hinteren knöchernen Gehörgangswand. Drei Tage später Tod im Coma. Die Section zeigte, dass sich von der Operationswunde aus eine Phlegmone der oberflächlichen Halsmuskeln bis zur Clavicula gebildet hatte, mit einem kleinen abgesackten Abscess seitlich vom Schilddrüsenlappen. — In der dritten Beobachtung endlich (42jähriger Mann) lag eine chronische Mittelohreiterung vor mit acuter Exacerbation und Schwellung hinter dem Ohre. Der Diabetes wurde zufällig entdeckt; kleiner, unregelmässiger und ungleichmässiger Puls, Eiweiss im Urin. Die Operation beschränkte sich hier wegen der Myocarditis, Arteriosklerose und Nephritis auf Incision des von der Regio mastoidea weit nach vorn und unten sich erstreckenden Senkungsabscesses (unter Localanästhesie mit Aetherspray) — Verfasser bemerkt, dass an Diabetikern vorgenommene operative Eingriffe zwei Gefahren mit sich bringen, nämlich die Sepsis und das Coma. Letzteres steht mit der (allgemeinen) Narkose in Verbindung und beruht auf einer durch diese verursachten Stoffwechselstörung mit vermehrter Acidität. Daher ist der Vorschlag von Naunyn beachtungswerth, neben Regelung der Diät vor und nach der Narkose prophylaktisch Natrium bicarbonicum zu verabreichen. Hoher Zuckergehalt zugleich mit dem Nachweis von Oxybuttersäure und Acetessigsäure im Urin verbietet jeden chirurgischen Eingriff, ebenso wie z. B. die Radicaloperation contraindicirt wäre bei sehr herabgesetztem Kräftezustand, Herzschwäche, Tuberculose oder Nephritis. Blau.

58.

Brühl, Zur anatomischen Darstellungsweise der Nebenhöhlen der Nase. Ebenda S. 144.

Verfasser empfiehlt jetzt die folgende, in Bezug auf Haltbarkeit und Schönheit gegen früher verbesserte Methode zur Darstellung der Nebenhöhlen der Nase. Der ¼ macerirte, frische oder Spiritusschädel wird nach Abpräpariren der äusseren Weichtheile in 10 procent. Salzsäure entkalkt (2 bis 3 Wochen), dann in fliessendem Wasser ausgewaschen, in Alkohol gehärtet und entwässert und hiernach in gleiche Theile absoluten Alkohol und Aether und zuletzt in Carbolxylol gelegt. Am nächsten Tage können an dem nun aufgehellten Präparate die Stirnhöhle, Keilbeinhöhle, Siebbeinzellen und die Oberkieferhöhle mit bis auf etwa 60° erhitztem Wood'schem Metall gefüllt werden. Blau.

Digitized by Google

59.

Körner, Die Grossherzogliche Universitäts-Klinik für Ohren- und Kehlkopfkranke zu Rostock. Ebenda S. 145.

Verfasser beschreibt die Einrichtung der am 25. October 1899 neu eröffneten Klinik für Ohren- und Kehlkopfkranke zu Rostock und schickt die von ihm gehaltene Eröffnungsrede vorher, in welcher er mit kurzen Worten die Entwickelung der wissenschaftlichen Ohrenheilkunde im Allgemeinen und speciell an der Universität Rostock behandelt. Blau.

60.

Zimmermann, Unzulängliche Stützen der Helmholtz'schen Theorie von der Schallübertragung im Mittelohr. Zeitschrift f. Ohrenheilkunde Bd. XXXVI. 3. S. 199.

Entgegen der von Helmholtz aufgestellten Theorie der Schallübertragung durch den Mittelohrapparat hat Verfasser bereits in verschiedenen Mittheilungen behauptet, dass bei jener keineswegs Schwingungen des Trommelfells und der Gehörknöchelchenkette betheiligt seien, der Schall gehe vielmehr durch das Trommelfell hindurch auf die Luft der Paukenhöhle und den Knochen der Schneckenkapsel über und werde von dieser direct auf die Labyrinthfasern übertragen. Von den beiden Fenstern diene das runde dazu, den Schwingungen der Labyrinthfasern Spielraum und Richtung zu geben, während das ovale Fenster mitsammt dem Mittelohrapparat eine Schutz- und Regulirvorrichtung bilde, um durch vermehrte Spannung die starken Schallwirkungen zu annuliren, bezw. abzuschwächen, durch verminderte Spannung wenig starke in ihrer Intensität zu erhöhen. Daher erklärt sich die bei Verschluss beider Fensteröffnungen entstehende Taubheit, und es kann daher nach Verfasser dieser Einwand nicht gegen seine Theorie vorgebracht werden. Von sonstigen ihm gemachten Einwendungen erwähnt er die auf die grosse Länge der Schallwellen begründete, in Folge deren alle Moleküle des Trommelfells gleichzeitig dieselbe Bewegung ausführen, das Trommelfell also in toto schwingen sollte. Er meint, dass hierbei die Grösse der Wellenbewegung mit der von der Schallintensität abhängigen Grösse des Ausschlages eines jeden einzelnen Moleküls verwechselt worden wäre. Nur dann, wenn die molekulare Amplitude gleich oder grösser sei als die Dicke des Trommelfells, sei eine solche gleichartige Bewegung sämmtlicher Trommelfellmoleküle, also ein Schwingen des Trommelfells in toto, möglich; unter dieser Bedingung aber, bei sehr starken Tönen, diene der Mittelohrapparat nicht zur Leitung, sondern zum Schutz und zur Regulirung. Erwähnt sei noch der Einwand, dass nach des Verfassers Theorie der Radicaloperirte manches besser hören müsste als der mit einem normalen Zuleitungsapparat Versehene. Dem wird entgegnet, dass nach der Radicaloperation in der That einzelne Töne und zusammengesetzte Klänge lauter gehört würden, dass aber die Entwirrung des andringenden Tongemisches wegen des Fehlens der Accommodationsvorrichtung dem Operirten unmöglich sei. Endlich wendet sich Verfasser gegen alle aus dem Rinne'schen Versuch gezogenen Folgerungen, weil bei letzterem zwei ganz verschiedenartige Momente, nämlich die Schwingungen des Stimmgabelstiels in Knochenleitung und der freien Stimmgabelenden in Luftleitung, miteinander zur Vergleichung kämen. Blau.

61.

Schmidt, Ueber primäre Otitis externa vom klinischen Standpunkt aus. Ebenda S. 211.

Verfasser betont die Aehnlichkeit der Erkrankungen des Gehörganges mit denen der äusseren Haut und schildert als verschiedene Formen die alleinige Epithelerkrankung: Schuppenbildung ohne Jucken, eventuell Bildung eines Epidermispfropfes, und die mit Betheiligung des Corium verlaufenden Formen: Dermatitis in den leichteren, Ekzem in den schwereren Graden.

Digitized by Google

Erst durch secundäre Infection, in Folge des Kratzens, werden die als diffuse und circumscripte Otitis externa gekennzeichneten Entzündungen hervorgerufen, ebenso wie es dann auch zur Entwickelung von Erysipel, Infiltrationen um das Ohr herum und Periostitiden des Warzenfortsatzes kommen kann. Der Begriff der Otitis ex infectione wäre daher viel weiter auszudehnen. Therapeutisch werden bei den schuppenden, reizlosen Dermatitisarten und beim schuppenden Ekzem Einträufelungen von Thymolöl (1 auf 100—1000) empfohlen, bei der nässenden Dermatitis der Spiritus als 10 proc. Cocainspiritus, bei eingetretener oder zu fürchtender Infection ein Occlusivverband mit in 1 prom. Sublimatlösung getauchten Wattebäuschen. Letztere werden sowohl in den Gehörgang eingeführt als in die Concha gelegt, darüber trockene Watte; der Gehörgangstampon wird alle 4 Stunden vom Patienten mit der Sublimatlösung angefeuchtet, darf aber nur vom Arzte selbst entfernt werden (täglich); bei Eiterbildung Incision mit nachher fortgesetzter antiseptischer Occlusion. Nicht sehr verlockend klingt es, wenn Verfasser sagt: „Im Allgemeinen muss man bei der Therapie stets im Auge behalten, dass die Dermatitis des Gehörganges eine eminent chronische Krankheit ist. Ich habe Fälle schon 11 Jahre lang in Behandlung mit allen ihren leichteren und schwereren Recidiven. Es sind darunter richtige Ekzeme, aber ebenso einfache leichtere Dermatitiden. Beide erscheinen daher oft als unheilbar. — Viele Patienten sind am besten daran, wenn gar nichts gethan wird.“ Am Schluss der Arbeit werden noch 5 Fälle von primärer Otitis externa crouposa mitgetheilt, deren Beweiskraft, ob wirklich eine croupöse Exsudation und nicht nur eine desquamative Entzündung (Gottstein) vorlag, aber bedeutend dadurch leidet, dass niemals eine histologische oder bacteriologische Untersuchung vorgenommen worden ist. Blau.

62.

Körner, Weitere Beiträge zur Kenntniss der Wirkung des Küstenklimas, des Inselklimas und der Seebäder auf Ohrenkrankheiten und auf die Hyperplasie der Rachenmandel. Ebenda. S. 224.

Im Friedrich-Franz-Hospiz zu Gross-Müritz an der Ostsee sind bis jetzt 334 Kinder im Alter von 4—15 Jahren auf obengenannte Verhältnisse untersucht worden. Rachenmandelhyperplasie fand sich bei 29 Proc. der Kinder, bei solchen aus der Küstenzone in 36 Proc., bei solchen aus der Uebergangszone und dem Binnenlande in 26 und 28 Proc. Deutlich zeigte sich, dass die durchschnittliche Gewichtszunahme bei den Kindern mit Rachenmandelhyperplasie geringer war, als bei denen ohne Hyperplasie, und dass die von letzteren nicht selten erreichten Gewichtszunahmen von über 4000—6500 g bei jenen überhaupt nicht vorkamen. Kinder mit Rachenmandelhyperplasie als alleinigem Leiden gehören daher nicht in die Seehospize. Bemerkenswerth ist ferner, dass von 10 Fällen mit trockener Trommelfellperforation bei keinem einzigen eine Eiterung auftrat, trotzdem die Kinder zahlreiche warme oder kalte Seebäder nahmen und die Ohren in keiner Weise gegen das Eindringen des Seewassers geschützt wurden. Unter 31 Fällen von Trommelfellnarben stellte sich nur 2 mal eine schmerzlose Eiterung mit Durchbruch der Narbe ein. Paukenhöhleneiterungen hatten bei der Aufnahme in 13 Ohren bestanden, davon waren 10 beim Abgange geheilt, und zwar mit persistenter Perforation 8, mit geschlossener Trommelfellöffnung 2. In 2 Fällen von Radicaloperation zeigten die Seeluft und die Seebäder einen sehr günstigen Einfluss auf das Verschwinden der Eiterung und die Epidermisirung der Wundhöhle. — Was zweitens die Bedeutung des Inselklimas für die Erkrankungen des Gehörorgans betrifft, so hatte Verfasser Gelegenheit, 298 Schulkinder auf Helgoland daraufhin zu untersuchen. 58 mal war das Trommelfell durch Cerumen verdeckt, von den übrigen 538 Trommelfellen waren 290 gleich 54 Proc. normal, 97 mal bestanden totale Trübungen des Stratum cutaneum, 115 mal Einziehungen ohne Narben, 9 mal Einziehungen mit Narben und Verkalkungen in der Pars tensa, 4 mal Einziehungen mit Narben in der Shrap-

Digitized by Google

nell'schen Membran, 15 mal Narben und Verkalkungen in der Pars tensa ohne Einziehung, 7 mal Trommelfellperforationen, darunter 6 mal noch fortbestehende Mittelohreiterung, 1 mal eine Exsudatlinie am Trommelfell. Das so seltene Vorkommen der Zeichen von Mittelohreiterung hat einmal in den sehr guten allgemeinen Gesundheitsverhältnissen auf der Insel, sowie ferner darin seinen Grund, dass die dem Ohre gefährlichen acuten Infectionskrankheiten, besonders Scharlach und Masern, seit vielen Jahren nicht epidemisch aufgetreten waren. Blau.

63.

Rohrer, Ueber die Bildungsanomalien der Ohrmuschel in Beziehung zu den mathematischen und physikalischen Bedingungen der Faltung des äusseren Ohres. Ebenda. S. 231.

Verfasser meint, dass die secundäre Faltung der Ohrmuschel und die Bildung der beobachteten und von ihm näher beschriebenen, theils normal vorkommenden, theils accidentell und ausnahmsweise zur Entwicklung gelangenden Knorpelwülste der Auricula keine zufällige oder willkürliche ist, vielmehr dabei ein bestimmtes Gesetz obwaltet. Um dieses Gesetz graphisch darzustellen, hat Verfasser die regulären und supernumerären Knorpelwülste der Faltung der Ohrmuschel zur Grundlage einer sphärisch-trigonometrischen Linienconstruction gemacht, welche das ganze Knorpelgerüst der Auricula in vier Cycloiden zerlegt. Diese Cycloiden sind das Substrat jener Elasticitätscoëfficienten und derjenigen wirksamen Kräfte, welche durch Zug und Druck in horizontaler, verticaler und transversaler Richtung die Modellirung des Ohrmuschelknorpels bedingen: sie setzen sich in folgender Weise zusammen: I. Cycloide. Helix horizontalis. — Tuberculum Darwini und davon ausgehendes Crus tertius anthelicis zum Truncus anthelicis. — Crus inferius anthelicis. II. Cycloide. Crus superius anthelicis. — Truncus anthelicis. — Crus anthelicis in concham. — Crus helicis ascendens. III. Cycloide. Crus inferius anthelicis. — Truncus anthelicis. — Pars superior antitragi. — Crus antitragi in concham. — Crus helicis ascendens. IV. Cycloide. Crus tertius anthelicis, ausgehend vom Tuberculum Darwini. — Crus quartus anthelicis vom oberen Ende des Truncus anthelicis in cymbam-Tragus. — Cauda helicis. Alle vier Cycloiden anastomosiren unter einander durch directen Anschluss und durch Kreuzung der Führungslinien. Dadurch entsteht eine Anzahl von Schnittpunkten, die an die Ausgangspunkte der Crura supernumeraria zu liegen kommen, nämlich das Tuberculum Darwini, das obere Ende des Truncus anthelicis, die Incisura trago-helicina sive Regio supratragica und die Incisura intertragica. Blau.

64.

Muck, Entotisches Geräusch infolge eines Aneurysma der Arteria occipitalis. Ebenda. S. 236.

Patientin 28 Jahre alt. Das Aneurysma war infolge eines Sturzes auf das Hinterhaupt entstanden und stellte eine flache höckrige pulsirende Schwellung, dicht unter der Haut gelegen, dar, welche vom hinteren Rande des Warzenfortsatzes bis 3 cm vor der Protuberantia occipitalis reichte und von oben nach unten eine etwa gleich grosse Ausdehnung besass. Pulsation am stärksten an der vorderen unteren Ecke der Geschwulst, entsprechend der Stelle, wo die Occipitalarterie an die Oberfläche tritt. Quälende pulsirende Geräusche in dem sonst gesunden Ohre, erst Jahre nach dem Trauma aufgetreten. Exstirpation des Aneurysmasackes. Geräusche danach verschwunden, aber bereits ein Recidiv des Aneurysma bemerkbar. Blau.

65.

Rudloff, Ueber die Operation der adenoiden Vegetationen am hängenden Kopfe in Narkose. Ebenda. S. 237.

Die Operation der adenoiden Vegetationen in Narkose am herabhängenden (schräg abwärts gehaltenen) Kopfe wird vom Verfasser seit 11 Jahren ge-

Digitized by Google

übt und bietet den bekannten Vortheil, die Aspiration von Blut- und Gewebstheilen in die Luftwege zu verhüten. Verfasser entfernt die Wucherungen mit dem vom Munde aus eingeführten Boecker'schen Ringmesser, er dringt auf zwar vorsichtige, aber gründliche Operation, zu welchem Zwecke er sich bei zurückgebliebenen, grösseren (etwa erbsengrossen) Resten des nämlichen Instrumentes, bei kleineren des Hartmann'schen Ringmessers bedient. Etwaige stark vergrösserte Gaumentonsillen sollen einige Tage bis Wochen vorher exstirpirt werden. Besondere Vorsicht ist bei den in der Rosenmüller'schen Grube sitzenden Wucherungen geboten, deren Vorkommen Verfasser (entgegen Trautmann) mehrfach constatirt hat. Weniger ist hier eine Verletzung des Tubenwulstes, als eine solche der Carotis interna zu fürchten. Letztere verläuft bei ganz kleinen Kindern noch in einer gewissen Entfernung von dem Rec. infundibuliformis, tritt aber mit der zunehmenden Entwicklung der Rosenmüller'schen Grube — diese ist bis zum fünften Lebensjahre fast vollständig ausgebildet — dicht an die Wandung derselben heran. Unter 254 nach seiner Methode operirten Fällen hat sich dem Verfasser nur 9 mal die Nothwendigkeit einer später vorzunehmenden Nachoperation gezeigt. Im Uebrigen bemerkt Verfasser, dass er die adenoiden Vegetationen natürlich auch ohne Narkose entfernt; er hält letztere für geboten bei aufgeregten, ängstlichen und nervösen Kindern, sowie bei gewissen anatomischen Eigenthümlichkeiten des Nasopharynx, wenn nämlich Rückwand und Dach des Nasenrachenraumes am Fornix pharyngis nicht in einer ausgerundeten Linie ineinander übergehen, sondern eine leicht winkelige Knickung bilden, und wenn der vordere Atlasbogen etwas in den Nasenrachenraum vorspringt.

Blau.

66.

Frutiger, Ueber die functionelle Bedeutung der Fenestra rotunda. Ebenda. S. 247.

Während unter normalen Verhältnissen eine Schallleitung durch das runde Fenster nicht wesentlich, und auch dann nur für die höheren Töne (etwa von der kleinen Octave einschliesslich an aufwärts), in Betracht kommt und jenes vornehmlich als eine Schutzvorrichtung des Ohres anzusehen ist, um für die Bewegungen des Labyrinthwassers, sowohl bei Zuleitung gewöhnlichen Schalles als bei plötzlich durch directe oder indirecte Gewalt herbeigeführten Stössen gegen die Gehörknöchelchenkette, eine nachgiebige Wand zu bieten, zwingen uns die Erfahrungen bei pathologischen Fällen dazu, dem runden Fenster hier eine wahrnehmbare Bedeutung für die Uebertragung der Schallwellen auf das Labyrinth zuzuerkennen. Bezeichnend sind in dieser Richtung die Beobachtungen von totaler Unbeweglichkeit der Gehörknöchelchenkette, aber intactem rundem Fenster, in denen zwar das Hörvermögen ganz bedeutend herabgesetzt zu sein pflegt, aber das Sprachverständniss für sehr laute in der Nähe des Ohres gesprochene Worte noch vorhanden sein kann. Gestützt wird obige Behauptung ferner durch das Ergebniss der Experimente mit isolirter Tamponade des runden Fensters. In drei derartigen Versuchen, welche auf Siebenmann's Klinik an mit chronischer Paukenhöhleneiterung und Veränderungen des ovalen Fensters behafteten Patienten angestellt worden sind, zeigte sich regelmässig bei unveränderter oberer Tongrenze eine auffallende Besserung der Hörweite für Flüstersprache und ein Hinunterrücken der unteren Tongrenze um 1—2 Octaven. Die Erklärung hierfür liegt theils in dem Besserschwingen belasteter Membranen für tiefe Töne, theils in Reflexionsvorgängen; aus der geschilderten Beobachtung lassen sich vielleicht diejenigen Hörverbesserungen ableiten, welche nach Borsäureinsufflation in die Paukenhöhle, Vaseineinspritzungen in dieselbe, sowie beim Wiedererscheinen von Secretion in Fällen mit Residuen geheilter Paukenhöhleneiterung beobachtet werden, indem unter allen diesen Umständen eine eintretende Belastung der Membran des runden Fensters angenommen werden kann. Möglicher Weise wird sich die isolirte Tamponade des runden Fensters in Fällen hochgradiger Veränderung der Fenestra ovalis mit wesentlicher Reduction der unteren Tongrenze auch therapeutisch verwerthen lassen. Blau.

Digitized by Google

67.

Siebenmann, Ueber einen weiteren Fall von Spongiosirung der Labyrinthkapsel mit dem klinischen Bilde der Stapesankylose beginnend und infolge Hinzutretens von Nervenveränderungen (ex cachexia carcinomatosa) mit Taubheit endigend. Zeitschrift für Ohrenheilkunde. XXXVI. 4. S. 291.

Bei der 64 Jahre alten, an Carcinoma hepatis zu Grunde gegangenen Patientin hatte schon seit Langem das Bild einer beiderseitigen Stapesankylose mit seinen characteristischen Erscheinungen bei der Hörprüfung (verlängerter Weber-Schwabach, verkürzter bezw. negativer Rinne, wesentliches Hinaufrücken der unteren Tongrenze) bestanden, und dazu hatte sich gegen das Ende eine rapide Ertaubung aus nervöser Ursache (Herabsetzung der Perception aller noch gehörten Töne der Scala und gänzliches Erlöschen beider Grenzgebiete) gesellt. Die Section ergab in dem allein untersuchten linken Felsenbein bei normalem Verhalten sämmtlicher anderen Gebilde des Mittelohrs einen einzigen kegelförmigen und spongiosirten Herd, welcher in der Labyrinthwand der Paukenhöhle, entsprechend dem ganzen oberen Umfange und der vorderen Hälfte des ovalen Fensters gelegen war. Die Basis des Kegels (Durchmesser etwa 4 mm) reichte nach oben bis zum Facialiskanal und Canalis pro nervo utriculo-ampullari, sowie bis zum lateralen Abschnitt des Canalis pro tensore tympani, seine Spitze befand sich 12 mm unter dem Niveau des unteren Randes des ovalen Fensters in der der Paukenhöhle zugewendeten Vestibularwand. Ferner erstreckte sich der Herd oben ziemlich tief in den Knochen zwischen Schnecke und Vorhof hinein und betheiligte sich hier an der Bildung der Wandung dieser beiden Theile. Nach der Paukenhöhle zu war der spongiosirte Herd in seinen oberen und mittleren Partien direct unter der Mucosa gelegen; über ihm erhob sich eine osteophytische Wucherung der oberen Nischenwand, so dass der obere Umfang der Steigbügelplatte nach aussen von einem herabhängenden Knochenwall coulissenartig verdeckt und etwas nach innen gedrängt wurde. Die Steigbügelplatte war mit der erwähnten Exostose durch eine breite, derbe, kernlose Bandmasse verbunden, und ausserdem gingen von ihr am vorderen Umfang zwei osteoide, nur zum kleinsten Theil verknöcherte Verbindungen gegen den Rand des ovalen Fensters. Der untere Theil der Stapesplatte zeigte sich tympanalwärts hinausgedrängt und zugleich nach vorn und unten luxirt. Seinem histologischen Bau nach war der spongiosirte Herd schon alten Datums; als eine noch nicht beobachtete Erscheinung wurde die Anfüllung der wenigen übrig gebliebenen grösseren Markräume mit wirklichem Fettmark gefunden. Der älteste Theil der neugebildeten Spongiosa schien in der Umgebung des lateralen Tensorabschnitts, bezw. des Proc. cochlearis zu liegen. — Ausser den soeben beschriebenen Knochenveränderungen wurde durch die Section noch eine Neuritis acustica nachgewiesen: Vermehrung der Kerne im Peri- und Endoneurium, sowie in den Schwann'schen Scheiden, zwischen den auseinandergedrängten Nervenfasern in Längsstreifen angeordnete Nester von eigenthümlichen, gleichmässig grossen Zellen, wahrscheinlich Abkömmlingen gewöhnlicher lymphoider Zellen. Eine deutliche Degeneration von Nervenfasern liess sich nicht feststellen, auch sonst verhielt sich das innere Ohr sowohl wie der Nerv. facialis normal. Als Ursache dieser acuten interstitiellen Neuritis des Acusticusstammes wird die Krebskachexie betrachtet.

Blau.

68.

Knapp, Ein Fall von Bezold'scher Mastoiditis ohne Perforation des Trommelfells. Operation. Heilung. Ebenda S. 301.

Der Fall ist dadurch bemerkenswerth, dass die Warzenfortsatzerkrankung (acute Mastoiditis mit Durchbruch des Eiters in die Fossa digastrica) von Entzündungserscheinungen in der Paukenhöhle weder eingeleitet noch begleitet wurde. Zwar bestanden Sausen und Schwerhörigkeit, aber das eingezogene Trommelfell war von normaler Farbe und eine am hinteren oberen

Digitized by Google

Quadranten befindliche schwache Hervorragung war noch blasser, unempfindlich und lieferte bei der Paracentese nur eine geringe Menge blutigen Serums. Ein Allgemeinleiden war nicht vorhanden, die Erklärung des Falles wird darin gesucht, dass beide Paukenhöhlen schon von früher her erkrankt waren (vielleicht altes eitriges Depot im Warzenfortsatz mit erneuter Virulenz der darin eingeschlossenen Bacterien. Ref.) Die Heilung erfolgte prompt durch Aufmeisselung mit Abtragung der Spitze des Warzenfortsatzes und seiner inneren Wand bis über die Durchbruchsöffnung. Blau.

69.

Treitel, Ueber Hörstummheit. Ebenda S. 304.

Unter dem von Coën eingeführten Begriff der Hörstummheit versteht man einen meist angeborenen krankhaften Zustand, infolge dessen die betroffenen Kinder, trotzdem ihr Hörvermögen hierzu vollständig ausreichend wäre, die Sprache nicht erlernen. Sie bilden spontan entweder überhaupt keine articulirten Laute oder Silben oder sie stammeln hochgradig, auch das papageiartige Wiederholen der an sie gerichteten Fragen ohne Antwort wird beobachtet. Ihrer Art nach ist ein Theil der hierher gehörigen Kinder unbedingt schwachsinnig, bei anderen aber trifft dieses nicht zu, wenngleich auch letztere in der Regel ein sonderbares, aufgeregtes, manchmal bösartiges Wesen zeigen. In vielen Fällen lässt sich erbliche Anlage nachweisen. Bei denjenigen Kindern, wo von einer verminderten Intelligenz nicht gesprochen werden kann, liegt die Ursache für das Nichterlernen der Sprache in einem Mangel an Aufmerksamkeit oder in einer Unbeständigkeit derselben (Aufschnappen nur einzelner Worte) oder auch in dem Fehlen der Lust zu reden. Gelingt es durch eine geeignete Behandlung, bezw. einen passenden, naturgemäss auf die Anschauung begründeten Unterricht, die genannten Mängel zu heben, so wird von den Kindern die Sprache leicht und schnell aufgefasst und nachgeahmt, manchmal schon nach einigen wenigen Sitzungen. Es kann der Hörstummheit mithin nicht etwa eine mangelhafte Entwicklung der Sprachcentren zu Grunde liegen, wohl aber werden die meisten Fälle sog. psychischer Taubheit hierher zu rechnen sein. Die Litteratur der Stummheit bei erhaltenem Hörvermögen wird eingehend kritisch besprochen. Blau.

70.

Andrews, Trockene Luft bei der Behandlung der Mittelohreiterung. Ebenda S. 315.

Das Einblasen trockener heisser Luft vom Gehörgange aus nach geschehener gründlicher Reinigung, Beseitigung von Granulationen u. s. w. wird vom Verfasser bei chronischen Mittelohreiterungen empfohlen, in dem Gedanken, einen möglichst ungünstigen Nährboden für das Wachsthum der Bacterien zu schaffen. Die mit dem Doppelballon eingeblasene Luft gelangt durch einen über einer Spiritusflamme erhitzten Metallcylinder und eine dünne Canüle in die Paukenhöhle; zu hohe Hitzegrade sind zu vermeiden. Vergl. über diese Behandlungsart auch Hessler's Bemerkungen in diesem Archiv Bd. L. H. 1 und 2. S. 45. Blau.

71.

Schwendt, Scharf umschriebene Tondefecte in den Hörfeldern einiger Taubstummen. Ebenda S. 317.

Verfasser berichtet über drei Fälle erworbener Taubstummheit mit scharf umschriebenen Tondefecten, theils grösseren, besonders am oberen Ende der Scala, theils ausserdem (1 mal) inmitten der gehörten Strecke auf einen einzelnen Ton (f^5) beschränkten. Es wird hervorgehoben, dass für gewöhnlich — einer der Fälle bildete eine Ausnahme — die erhaltene Perception der tiefen Töne einen das Hören der Sprache fördernden Einfluss

Digitized by Google

zeigt; ferner wird durch eine der Beobachtungen der Beweis geliefert, dass bei gewissen Arten von Tondefecten musikalische Uebungen, Gesangsübungen und auch solche mit der Urbantschitsch'schen Harmonika oder anderen musikalischen Instrumenten, Werth haben können, um das bereits vorhandene Gehör in anregender Weise zu bessern. Blau.

72.

Brose, Sarkom des Mittelohrs. Ebenda S. 321.

Das 4jährige Mädchen hatte zweimal an Ohrenschmerzen gelitten, das letzte Mal danach Eiterung und später einen Polypen im Gehörgange gezeigt. Wiederwachsen der Geschwulst trotz mehrfacher Excision, keine Schmerzen, keine Blutungen. Bildung einer kleinhühnereigrossen, nicht druckempfindlichen, weichen, teigigen Geschwulst hinter dem Ohre bei normaler, leicht verschiebbarer Haut. Entfernung der erreichbaren Tumormassen aus Warzenfortsatz und Gehörgang, sehr schnelles Recidiv, Facialislähmung, Aphonie und Schluckbeschwerden, Schwellung der Lymphdrüsen um das Ohr und der Parotis, zuletzt Convulsionen und Tod 9 Monate nach den ersten Ohrsymptomen. Keine Section; mikroskopisch erwies sich die Geschwulst als ein kleinzelliges Rund- und Spindelzellensarkom. Blau.

73.

Noltenius, Beitrag zur Vibrationsmassage. Ebenda S. 324.

Entgegen Ostmann hat Verfasser gefunden, dass durch eine kleine Nebenöffnung im Verschluss des Gehörganges die Wirkung der Massage zwar abgeschwächt, aber keineswegs völlig aufgehoben wird. Das Vorgehen in dieser Weise möchte sich sogar bei besonders empfindlichen Patienten empfehlen. Ferner hat Verfasser mehrmals eine weit grössere Hubhöhe als 2 mm, bis zu 8 mm, mit Nutzen in Anwendung gebracht; natürlich muss dabei ein kräftiger und doch leicht regulirbarer Widerstand vorgeschaltet werden und ist das lästige, starke Geräusch des Electromotors durch Aufstellen desselben auf eine Filzplatte zu dämpfen. Blau.

74.

Orne Green, Ein Vorschlag zur genaueren Bezeichnung der Stimmgabeln. Ebenda S. 327.

Um die Schwierigkeiten zu umgehen, welche von der Verschiedenheit der in den einzelnen Ländern gebräuchlichen Bezeichnungssysteme herrühren, schlägt Verfasser vor, jeden Stimmgabelton, auf welchen man sich bezieht, dadurch vollständig kenntlich zu machen, dass man die Zahl der Schwingungen angiebt, und zwar, ob es Doppel- oder einfache Schwingungen sind. Z. B. Stimmgabel 512 v. d. oder C 1024 v. s. oder F 682, 4 v. d. Am besten wäre es, wenn die Fabrikanten von vornherein ihre Gabeln mit diesen Angaben stempeln würden. Blau.

75.

Edelmann, Fortschritte in der Herstellung der Galtonpfeife (Grenzpfeife). Ebenda S. 330.

Verfasser beschreibt die neueste von ihm construirte Galtonpfeife, deren Aichung in präcisester Weise mit Hülfe der Kundt'schen Staubfiguren geschieht. Das Verfahren, durch diese die Schwingungszahl hoher Töne zu finden, wird genau geschildert. Eine Aichungstabelle wird jeder Pfeife beigegeben, enthaltend 1. die zusammengehörigen Einstellungen von Pfeifenlängen (in Millimetern) und Maulweiten (in Schraubenumgängen) behufs Tonerzeugung von a^4 angefangen und in der C-dur-Scala bis zu jener Grenze fortschreitend, bei welcher das betreffende Instrument noch zuverlässige Be-

Digitized by Google

stimmungen giebt; 2. die Pfeifenlängen nebst den dazu nothwendigen Einstellungen für die Maulweiten zur Erzeugung aller Töne von 10000 Schwingungen in der Secunde angefangen und von 1000 zu 1000 Schwingungen fortschreitend gleichfalls bis zu der eben bezeichneten Grenze. Die äusserste Hörgrenze zeigte sich bei Benutzung dieser verbesserten Pfeifen bei manchen Personen bis an 50000 ganze Schwingungen und noch etwas darüber hinaufgerückt. Blau.

76.

Krebs, Ein Atticuslöffel. Ebenda S. 343.

Das beschriebene Instrument ist ein gewöhnlicher, 2—3 mm vor dem Ende rechtwinklig abgeknickter scharfer Löffel. Derselbe soll bei Caries an der oberen oder (häufiger) äusseren Wand des Kuppelraums, nach spontaner oder operativer Elimination der Gehörknöchelchen, zur Auskratzung dieser Stellen dienen. Blau.

77.

Schwendt, Ein Fall von unbeabsichtigter Steigbügelextraction mit nennenswerther Besserung des Hörvermögens. Zeitschrift für Ohrenheilkunde. XXXVII. 1. S. 1.

Patientin 13 Jahre alt. Radicaloperation beiderseits wegen chronischer Mittelohreiterung mit Cholesteatom. Bei der unter leichtem Zuge vorgenommenen Extraction des Hammers kam rechts gleichzeitig der durch eine fibröse Masse an demselben adhärente Steigbügel zum Vorschein. Vom Amboss nichts zu finden, kein bemerkbarer Austritt von Labyrinthflüssigkeit. Glatter Heilungsverlauf, weder Schmerzen, noch Fieber, noch Schwindelerscheinungen. Accentuirte Flüstersprache wurde nach der Operation rechts (statt früher 4 bis 5 m) nahezu 10 m weit gehört. Die genaue Hörprüfung ergab, wie bei allen Schallleitungshindernissen: Perceptionsfähigkeit für sämmtliche Stimmgabeltöne bis zur normalen oberen Grenze, Ausfall der tiefen Töne (bis zur Mitte der grossen Octave) in Luftleitung, verlängerte Knochenleitung, negativen Rinne'schen Versuch. Ausserdem aber zeigte sich, dass von c^2 an aufwärts auf der rechten stapeslosen Seite eine bessere Perceptionsfähigkeit als auf der linken Seite vorhanden war. Bei der Sprachprüfung fiel das bedeutend bessere Hörvermögen der rechten Seite für Worte der hohen Gruppe auf, während für Worte der tiefen Gruppe der beiderseitige Unterschied sich als weniger gross erwies. Verfasser ist der Ansicht, dass die Harmlosigkeit und der sogar günstige Einfluss der Steigbügelextraction für das Hörvermögen sich hier dadurch erklären, dass der Steigbügel wahrscheinlich schon vorher in seiner Verbindung mit dem ovalen Fenster gelockert und letzteres durch eine dünne Membran verschlossen war. Der Vorhof wurde demnach durch die Operation nicht eröffnet. Blau.

78.

Kamm, Acute Mastoiditis, complicirt durch Sclerodermie. Ebenda. S. 11.

Anschliessend an einen bezüglichen Fall wird bemerkt, dass vorhandene Sclerodermie bei der Diagnose einer Mastoiditis sehr erschwerend wirkt, indem sie einerseits Infiltrationen vortäuschen kann, wo solche nicht vorhanden sind, andererseits, wenn sich eine Infiltration einstellt, das Erkennen dieser möglicherweise verhindert. Die Untersuchung des übrigen Körpers, vor Allem der Vergleich mit der anderen (ohrgesunden) Seite, wird hier am ehesten Irrthümern vorbeugen. Ferner kann die Sclerodermie bei der Aufmeisselung zu starker venöser Blutung Anlass geben, dagegen wird die Heilung der operirten Mastoiditis durch sie nicht ungünstig beeinflusst. Blau.

Digitized by Google

79.

Sporleder, Jahresbericht über die Thätigkeit der Universitäts-Poliklinik für Ohren- und Halskrankheiten und der oto-laryngologischen Abtheilung des Bürgerspitals zu Basel (Prof. Siebenmann) vom 1. Januar bis 31. December 1898. Ebenda. S. 14.

Den statistischen Angaben — 1365 poliklinische, 152 klinische Patienten, darunter 315 Affectionen des äusseren, 744 des mittleren, 118 des inneren Ohres — folgen einige Bemerkungen über die Behandlung der chronischen Otitis media suppurativa. Es wird gerathen, wenn nicht das Leben bedrohende Complicationen ein sofortiges Operiren verlangen, zuerst immer einen Versuch mit der conservativen Behandlung zu machen, also regelmässige Reinigung des Ohres, eventuell unter Zuhülfenahme des Paukenhöhlen- oder Antrumröhrchens, Einblasungen von Borsäurepulver, bei Cholesteatom solche von Bor-Salicyl. Auf diese Weise wurden von 139 Fällen uncomplicirter chronischer Mittelohreiterung dauernd (Nachbeobachtung über 1 Jahr) geheilt 73, gleich 52,5 Proc., von 9 Fällen chronischer Mittelohreiterung mit Polypenbildung 4, gleich 44,4 Proc., von 36 Cholesteatomfällen 12, gleich 33,3 Proc. Erst wenn die conservative Therapie nach mindestens 1 Monat nicht zum Ziele geführt hat, soll operirt werden, und zwar empfiehlt Siebenmann bei Erhaltensein von Hammer-Amboss mit dem grössten Theile des Trommelfells und relativ guter Hörfunction die Schonung der Gehörknöchelchen, daher die Nichteröffnung des Aditus. Allerdings wird zugegeben, dass sich in dem gegen das Antrum abgeschlossenen oberen Paukenhöhlenraume später zuweilen Recidive der Eiterung einstellen, die zu ihrer Beseitigung wieder eine längere Behandlung mit dem Paukenhöhlenröhrchen erfordern. Für die Radicaloperation bei Cholesteatom werden die aus früheren Arbeiten Siebenmann's bekannten Rathschläge nochmals kurz aufgeführt; unter 17 radical operirten Patienten (14 Cholesteatomfälle) wurden 14 (13) geheilt mit einer Behandlungsdauer von durchschnittlich 41,1 (kürzestens 30, längstens 51) Tagen. — Von den 3 beobachteten tödtlichen Fällen betraf der erste ein zweijähriges Mädchen mit linksseitiger Otitis media diphtheritica, totaler Facialislähmung, subperiostalem Abscess über dem Warzenfortsatz, perisinuösem Abscess, Sinusthrombose und bereits bei der Aufnahme ausgesprochenen Lungenerscheinungen. Die Incision des Sinus förderte eine ganz geringe Menge blutig-eitriger Flüssigkeit zu Tage, bei der Autopsie zeigte sich eine eitrig zerfallene Thrombose des Sinus longitudinalis und transversus bis hinab in die Vena jugularis. Tod durch Pyämie; Lungenmetastasen und Empyem, multiple periarticulär-Abscesse. In dem zweiten Falle handelte es sich um ein 3jähriges Mädchen mit chronischer Otitis media suppurativa dextra. Grosser Abscess in der Warzengegend, in Zusammenhang mit zwei sehr feinen Fisteln der Schuppe, eitrige Infiltration der Spongiosa des Felsenbeins, extraduraler Abscess der mittleren Schädelgrube. Nach der Operation pyämische Symptome, Schüttelfröste, stark remittirendes Fieber, Lungenerscheinungen, metastatischer Abscess am Kiefergelenk. Eröffnung des leeren, gelblich missfarbenen, glattwandigen Sinus, Tod noch an demselben Tage. Bei der Section wurde eine Thrombophlebitis des Sinus transversus und der Jugularvene bis in das untere Drittel des Halses gefunden, ferner metastatische Abscesse in Lungen, Nieren, Milz, Magenschleimhaut und in dem einen Acromio-Clavicular gelenk. Der dritte gestorbene Patient endlich war ein 5 Monate alter Knabe mit rechtsseitiger acuter Mittelohreiterung, starker Geschwulst in der Warzengegend und Gastroenteritis. Bei der Aufmeisselung erwies sich der Knochen sowohl nach aussen als gegen die Dura hin durchbrochen. Glatte Heilung der Wunde, sowie der Otitis, Tod durch die Darmaffection oder eine bei der Section ebenfalls constatirte Endocarditis verrucosa. — Den Schluss der Arbeit bilden zwei Beobachtungen von malignen Rachentumoren (Pseudoleukämie mit lymphosarcomatöser Entartung der drüsigen Rachengebilde. — Primäres Tonsillarcarcinom mit Metastasen am Schulterblatt und der Crista ilei bei freien Lungen), sowie einige Bemerkungen über adenoide Vegetationen, Ozäna und Rhinitis sicca „non foetida", Hypertrophien der unteren Nasenmuscheln, Kieferhöhlenempyem und Nasenlupus. **Blau.**

Digitized by Google

80.

Panse, Bemerkung zu Herrn Dr. A. Frutiger's Arbeit: Ueber die functionelle Bedeutung der Fenestra rotunda. Ebenda S. 51.

Verfasser stellt Frutiger (vergl. das Referat in diesem Archiv Bd. LI. S. 210) gegenüber klar, dass in den zwei von ihm genau geprüften Fällen das eine Mal nach Verkleben des runden Fensters das Gehör (nach wie vor mit Ausfall des C) unverändert blieb, das zweite Mal das früher gehörte C nicht mehr percipirt und Flüstern bei weitem schlechter verstanden wurde. Verfasser bestreitet demnach sowohl den regelmässig begünstigenden Einfluss der Tamponade des runden Fensters auf die Wahrnehmung der tiefen Töne als auch die von Frutiger daraus gezogenen Schlüsse. Blau.

81.

Treitel, Ueber den Werth der continuirlichen Tonreihe für die Beurtheilung des Sprachgehörs. Ebenda S. 52.

Bei einem 23jährigen Manne mit auf der einen Seite unter Defect des Trommelfells vernarbter, auf der anderen Seite noch fortbestehender Paukenhöhleneiterung war Verfasser in der Lage, ein auffallendes Missverhältniss zwischen Sprachgehör und Tongehör zu constatiren, indem sogar Flüstersprache bis auf geringe Ausnahmen gut verstanden, dagegen kein Ton der belasteten Stimmgabeln gehört wurde und auch für die zur Wahrnehmung gelangenden unbelasteten Gabeln C bis g^2 Perception nur in der Nähe des Ohres und allein für eine Zeit von 5—6 Secunden vorhanden war. Andererseits wurde die tiefe Pfeife A und ebenso sämmtliche Pfeifentöne von a^2 bis a^3 und von a^3 bis a^4 ohne Unterbrechung und in weiterer Entfernung vernommen. Verfasser folgert daraus, dass für praktische Zwecke (Taubstummenunterricht) zur Ermittelung des Sprachgehörs Tonprüfungen mit abgestimmten Pfeifen auch in den tieferen Lagen solchen mit Stimmgabeln vielleicht vorzuziehen wären. Bemerkenswerth war, dass durch Einführung eines künstlichen Trommelfells auf dem relativ geheilten Ohre nicht allein das Sprachverständniss gebessert, sondern ein Hören der belasteten Stimmgabeln erst ermöglicht, die Hördauer der unbelasteten verlängert wurde. Und zwar war hierbei ausschliesslich der Druck des Wattekügelchens auf den Steigbügel und das ovale Fenster betheiligt, da isolirte Tamponade des runden Fensters keine Wirkung äusserte. Auf welche Weise die Hörverbesserung (Tiefhörigkeit), welche demnach bei Druck auf jedes der beiden Fenster beobachtet wird, zu erklären ist, muss bei den widersprechenden Ansichten der verschiedenen Autoren noch zweifelhaft gelassen werden, wenngleich die Annahme einer durch die Belastung erzeugten besseren Schwingungsfähigkeit der Membranen die einfachste wäre. Blau.

82.

Baer, Ueber tuberculöse Granulationsgeschwülste des Mittelohrs. Ebenda S. 60.

In zwei auf der Strassburger Universitäts-Ohrenklinik beobachteten Fällen von Mittelohreiterung mit Caries und Polypenbildung, der eine bei einem 25 Jahre alten tuberculösen Manne, der andere bei einem $2^1/_2$jährigen Kinde, wurde bei der mikroskopischen Untersuchung der Polypen bezw. auch der Granulationen aus einer hinter dem Ohre befindlichen Abscesshöhle folgender übereinstimmende Befund erhoben. Die Geschwülste bestanden zum grössten Theil aus Granulationsgewebe und enthielten in diesem ausserdem charakteristische Zellcomplexe, die sich von den auch sonst in Ohrpolypen vorkommenden Lymphomen dadurch unterschieden, dass sie oft ein helles kernarmes verkästes Centrum mit typischen Langhans'schen Riesenzellen aufwiesen. Es handelte sich also um tuberculöse Granulationsgeschwülste, sog. Tuberculome, entstanden vielleicht durch nachträgliche tuberculöse Infection anfänglich gemeiner Ohrpolypen (Fibrogranulome). Blau.

Digitized by Google

83.

Allport, Fractur des Hammers und des Annulus tympanicus. Ebenda S. 64.

Sturz aus dem Wagen mit nachfolgender Bewusstlosigkeit und Blutung aus Mund und Nase. Ruptur des Trommelfells, welche glatt heilte. Befund 14 Tage später: Wesentlich herabgesetztes Gehör, Sausen und dumpfes Gefühl im Ohre. Trommelfell injicirt und eingezogen, Hammergriff gebrochen mit Dislocation des unteren Endes nach innen, Fractur der oberen und hinteren Partie des Annulus tympanicus. Bedeutende Besserung durch Luftdouche und Anwendung des Siegle'schen Trichters. Blau.

84.

Passow, Zur Heilung der Hirnabscesse. Zeitschrift für Ohrenheilkunde. XXXVII. 2. und 3. S. 111.

Männlich, acute Otitis media suppurativa rechts. Zugleich mit Abnahme der Eiterung Eingenommensein der entsprechenden Kopfhälfte und nach dem Hinterkopf ausstrahlende Kopfschmerzen. Besserung auf breite Paracentese des Trommelfells. Hin und wieder unregelmässiger Puls, aber keine Cerebralerscheinungen, kein Fieber, keine Veränderungen am Warzenfortsatz. Die Operation wurde nach sechswöchigem Bestehen der Krankheit vorgenommen, da die Eiterung nicht nachliess, das Gehör wieder schlechter wurde, Schmerzen in der ganzen rechten Kopfhälfte sich einstellten, ausserdem bei der Percussion sich eine Schallverkürzung über dem rechten Proc. mastoideus zeigte und die Unregelmässigkeit des Pulses anhielt. Aufmeisselung: Das Innere des Warzenfortsatzes in eine grosse, mit Eiter, Granulationen und Knochengrus erfüllte Höhle umgewandelt. Sinus in weiter Ausdehnung freiliegend, seine Wand mit Granulationen bedeckt. Desgleichen Zerstörung des Knochens gegen die mittlere Schädelgrube; beim Abkratzen der auf der Dura befindlichen schwammigen Granulationen quoll von hier ebenfalls Eiter hervor und die Sonde gelangte in eine etwa 3 cm tiefe Abscesshöhle im Gehirn. Breite Eröffnung des Abscesses und lockere Tamponade. Die Heilung ging glatt von statten, schon nach zwei Tagen war die Eiterung aus dem Gehirnabscess verschwunden. Unglücklicherweise aber zog sich Patient ungefähr 8 Wochen später durch Erkältung eine neue Otitis zu, und diese veranlasste bei ihm derartige hypochondrische Vorstellungen, dass er 70 Tage nach der Operation Selbstmord verübte. Die Section ergab bereits wieder normale Beschaffenheit des Mittelohrs. Verkleinerung der Wunde im Warzenfortsatz bei durchweg gesundem Knochen, vollständige Verheilung des Hirnabscesses. Die Lücke im Tegmen tympani war durch lockeres Bindegewebe ausgefüllt, von dem oberen Ende des Abscesses liess sich ausser einer kaum erkennbaren linearen Narbe makroskopisch keine Spur mehr nachweisen, der untere Theil des Abscesses war durch Narbengewebe ausgefüllt, welches mit der Narbe der Dura mater fest zusammenhing. Mikroskopisch liess sich das an Stelle der Abscesshöhle getretene Gewebe als zum Theil aus Narbensubstanz, theils aus pathologisch veränderter Hirnsubstanz bestehend charakterisiren. Blau.

85.

Hegener, Beiträge zur Klinik und Histologie sarcomatöser Geschwülste des Schläfenbeines. Ebenda S. 117.

Die beiden mitgetheilten Fälle entstammen der Universitäts-Ohrenklinik zu Heidelberg. 1. Männlich, 3 Jahre. Vor vier Wochen Schmerzen im rechten Ohr und der rechten Halsseite, Torticollis, 14 Tage später Otorrhoe und bald darauf Schmerzhaftigkeit und fluctuirende Schwellung des Warzenfortsatzes bei dünner, gerötheter und glänzender Haut. Gehörgang in der Tiefe schlitzförmig verengt, Trommelfell unsichtbar, nach hinten oben rauher Knochen zu fühlen. Diagnose auf acute Otitis media mit subperiostalem Ab-

Digitized by Google

scess des Warzenfortsatzes gestellt, Aufmeisselung. Dicht unter der Haut der Regio mastoidea eine mit jener nicht verwachsene, vorquellende, graurothe, leicht höckrige und fast kreisrunde Geschwulstmasse, welche den Knochen durchbrochen hatte. Das Innere des Warzenfortsatzes, Antrum und Paukenhöhle von dieser Geschwulst vollständig ausgefüllt. Zerstörung des grössten Theiles der hinteren knöchernen Gehörgangswand, der Aussenwand des Can. facialis, der hinteren oberen Wand des Antrum. Tumor hierselbst mit der stark verdickten Dura verwachsen. Nach der Operation, welche eine möglichst totale Entfernung alles Kranken erreicht hatte, stellte sich ein örtliches Recidiv nicht ein, die Wundhöhle epidermisirte in bester Weise. Dagegen zeigten sich unter Temperatursteigerungen bis auf 40° Metastasenbildungen an der Stirn, der rechten Brustseite und am linken Oberarm, und unter zunehmender Verschlechterung des Allgemeinbefindens ging das Kind sechs Monate nach Beginn seiner Erkrankung zu Grunde. Bei der mikroskopischen Untersuchung ergab sich der Tumor im Gehörorgan als ein Alveolar-Endotheliom (Ribbert) mit vorwiegender Betheiligung des Lymphgefässendothels, weniger des gefässführenden Bindegewebes. Derselbe hatte sich im spongiösen Knochen bis gegen die Spitze des Felsenbeins ausgebreitet und nur die härtesten Knochentheile (Labyrinthkapsel u. s. w). verschont. Auch die Metastasen, die in der Mitte eitrig zerfallen waren, erwiesen sich als von gleicher histologischer Structur; sie hatten den unterliegenden Knochen zerstört, die metastatische Geschwulst der rechten vierten Rippe liess sich noch 4 cm weit in das Lungengewebe, welches wohl zuerst ergriffen worden war, hineinverfolgen. Den Ausgangspunkt des Ohrtumors bildete vielleicht (nach Schwartze) die harte Hirnhaut; der Verlauf nach der Operation bestätigt die ebenfalls von Schwartze hervorgehobene Gefährlichkeit dieser in Bezug auf die Entwicklung von Metastasen. — 2. Weiblich, 44 Jahre. Starke Schmerzen im rechten Ohre, kurz darauf Eiterung, totale Facialislähmung. Im Gehörgang ein gestielter, grauröthlich gefärbter Polyp. Warzenfortsatz auf Druck empfindlich, sonst unverändert. Radicaloperation: Die dünne Corticalis auffallend blaugrün verfärbt, das Innere des Proc. mastoideus in einen grossen Hohlraum umgewandelt, in welchem sich bröcklige, granulationsähnliche Massen, aber von schwärzlicher Farbe befanden, den Knochen bis in die feinsten erkennbaren Maschen durchsetzend und überall Knochenpartikelchen in sich einschliessend. Paukenhöhle und Kuppelraum von einem einzigen grösseren Klumpen ausgefüllt, in demselben der nahezu unveränderte Hammer und Amboss. Tegmen tympani et antri zerstört, die Dura grünlich verfärbt und desgleichen mit schwärzlichen Massen bedeckt, auf 0,5 cm im Durchmesser durchbrochen. Gehirnoberfläche von der Neubildung nicht ergriffen. Glatter Heilungsverlauf, gute Epidermisirung der Wundhöhle (nach 72 Tagen abgeschlossen), indessen Entwicklung eines sich progressiv vergrössernden Tumors des Nasenrachenraums. Patientin zur Zeit noch am Leben. Mikroskopisch charakterisirte sich die Ohrgeschwulst (und ebenso diejenige des Nasopharynx) als ein Melanosarkom. Ihr Ursprungsort ist nicht mit Sicherheit zu bestimmen. Hingewiesen wird auf die leichte Verwechselung mit Mittelohrerkrankung. Auch der entfernte Polyp unterschied sich, mit blossem Auge gesehen, in nichts von einem gewöhnlichen Granulationspolypen, zumal er keine Spur von Pigment zeigte. Doch vermag die mikroskopische Untersuchung schnell auf die richtige Diagnose zu führen. Blau.

86.

Burnett, Ausgedehnte Zerreissung der Ohrmuschel und vollständige Durchtrennung des äusseren Gehörganges mit theilweiser Ablösung der Sehne des Sternocleidomastoideus und Absplitterung der Warzenfortsatzspitze durch Schlag mit einem Ziegelstein. — Operation zur Wiederherstellung der Ohrmuschel und des Gehörganges. Ebenda S. 137.

Die Ohrmuschel war durch das Trauma in drei durch weitklaffende Wunden von einander geschiedene Theile getrennt; die Hauptwunde begann

Digitized by Google

1½ Zoll vor dem Tragus und verlief oberhalb des letzteren quer durch den äusseren Gehörgang, dann durch den Antitragus zur Spitze des Warzenfortsatzes; die zweite Wunde begann in der Gegend des Meatus externus und verlief schräg nach oben und rückwärts über die ganze Muschel. Der Gehörgang wurde nur noch durch ein kleines rundes Loch in der Tiefe der Wunde dargestellt. Totale Blosslegung und ausgedehnte Zersplitterung der Spitze des Warzenfortsatzes, Lostrennung der Sehne des Musc. sternocleidomastoideus von ihr in mindestens der Hälfte des Umfanges. Die Behandlung bestand vorerst in dem Freimachen der letztgenannten Theile von Knochensplittern, dann wurde durch sorgfältige Aneinanderpassung der Fragmente der Ohrmuschel ein knorpliger Gehörgang wieder hergestellt, und schliesslich wurden auch diese mit einander vernäht. Ausfüllung des neugebildeten Gehörganges mit einer Rolle aus Jodoformgaze, Stützung der restaurirten Ohrmuschel durch sterilisirte Gazebäusche. Glatter Heilungsverlauf der Wunden am Ohre, nach acht Wochen beendet und mit nur ganz kurz dauernder, durch zufällige Infection entstandener Eiterung. Gehörgang etwas enger als auf der anderen Seite. Hörvermögen beiderseits ziemlich gleich. In der Warzengegend eine Fistel, die sich über den entblössten Knochen bis zu den Nähten im unteren Theile des neugebildeten Meatus erstreckte. Blau.

87.

Burnett, Sarkom der Sinus frontales und ethmoidales. Ebenda. S. 141.

Patient 57 Jahre alt. Circumscripte Schwellung am oberen inneren Winkel der rechten Augenhöhle, sich nach oben auf die Stirn, lateralwärts fast bis zur Mitte des Orbitalrandes ausdehnend, ziemlich weich, auf Druck etwas empfindlich. An der Peripherie der rauhe Rand eines Knochendefectes zu fühlen. Oberes Augenlid ödematös, herabhängend, Bulbus nach unten und aussen dislocirt, Doppeltsehen. Augenhintergrund normal. Einige Wochen vorher waren aus der betreffenden Nasenhälfte einige Polypen (mikroskopisch gewöhnliche Schleimpolypen) extrahirt worden. Die Operation legte einen grossen, von weichen, aber ziemlich consistenten, röthlichen Massen erfüllten Hohlraum bloss, der die bedeutend erweiterte rechte Stirnhöhle in sich fasste, durch das Septum hindurch sich in die linke erstreckte und nach hinten auch auf das Siebbein übergriff. In den Wandungen der Orbita keine Oeffnung. Möglichste Entfernung des kranken Gewebes. Keine Reaction auf den Eingriff, aber bei Andauern der Eiterung und des Gewebezerfalles zunehmende Abmagerung und Erschöpfung und Tod ungefähr 4 Monate später im Coma nach vorausgegangenen Convulsionen. Keine Section. Die entfernte Geschwulst war ein gefässreiches Rundzellensarcom. Blau.

88.

v. Gässler, Ueber die Betheiligung des Mittelohres bei Scarlatina mit 12 Sectionen des Gehörorganes. Ebenda S. 143.

Verfasser hat unter 54 der Münchener Universitäts-Kinderklinik angehörigen scharlachkranken Kindern die Trommelfelle beiderseits nur 8 mal, einseitig desgleichen 8 mal normal gefunden, während hier auf der anderen Seite Verkalkung, Trübungen, Veränderung oder Fehlen des Lichtreflexes vorhanden waren. In 7 Fällen zeigte sich beiderseits abnormes Verhalten des Reflexes, in 11 Fällen auf der einen, in 15 auf beiden Seiten hyperämische Erscheinungen, 2 mal mit deutlich gelb durchscheinender hinterer Hälfte. Otorrhoe wurde unter 65 Fällen 5 mal beobachtet, 2 mal doppelseitig, das Bild war das der einfachen acuten Mittelohreiterung, ein stärkerer Zerfall des Trommelfells nicht zu constatiren, wie es sich denn überhaupt um eine ziemlich gutartige Scharlachepidemie handelte. Ferner berichtet Verfasser über 12 Ohrsectionen, vorgenommen von Bezold an je einem Schläfenbein von 12 an Scarlatina zu Grunde gegangenen Kindern.

Digitized by Google

Letztere hatten im Alter von 7 Monaten bis 11 Jahre 8 Monate gestanden. Die Dauer der Erkrankung hatte vom Ausbruch des Exanthems 2—43 Tage betragen, der Tod war meistens durch Complicationen seitens der Lunge oder der Nieren eingetreten. Diphtherie war 5 mal vorhanden gewesen, jedoch nur 2 mal mit Betheiligung der Rachentonsille und der Tubenwülste. Was die im Ohre gefundenen Veränderungen betrifft, so erwies sich der äussere Gehörgang, abgesehen von Eitererfüllung bei eingetretener Otorrhoe, normal. Das Trommelfell war 2 mal unverändert, sonst mehr oder weniger injicirt, mit verdickter Epidermisschicht, glanzlos, mit kleinen punktförmigen Granulationen an seiner Innenseite oder gelblich oder grauroth durchscheinend, bei den schwereren Formen diffus verdickt und geröthet, 1 mal mit einem linsengrossen Exsudat in seiner unteren Hälfte, 2 mal mit bereits eingetretener Perforation. Die Paukenhöhle und ihre Nebenräume, sowie das Ostium tympanicum tubae waren ausnahmslos mehr oder weniger in den krankhaften Process hineingezogen. Bei den leichtesten Fällen (2 mal) fand sich nur eine auf das Promontorium und die knöcherne Tuba beschränkte geringe oder auch eine weiter ausgebreitete Gefässinjection und etwas schleimig-eitriges Secret in der knöchernen Ohrtrompete. Bei grösserer Intensität der Erkrankung (5 Fälle) zeigte sich zunehmende Injection und Schwellung der Schleimhaut und die Binnenräume mehr oder weniger erfüllt von einem dünnflüssigen, serösen oder leicht eitrigen Secret. Bei noch stärkeren Graden (4 Fälle) wurde polsterartige Schleimhautschwellung in Paukenhöhle, Aditus und Antrum gefunden, die Gehörknöchelchen waren von dieser vollständig eingehüllt, auch die knöcherne Tuba war stark betheiligt, ferner fanden sich kleine punktförmige Granulationen an der Innenfläche des Trommelfells und ebensolche oder etwas grössere im Antrum und den Warzenzellen. Das Secret war rein eitrig oder (1 mal) theils durchsichtig bernsteingelb, theils trübgelb. 2 mal war Perforation des Trommelfells eingetreten. Den intensivsten Grad der Erkrankung endlich stellte ein Fall dar, in welchem die Mittelohrräume von einem dicken gelben und consistenten, fibrinösen Exsudat ausgefüllt wurden. Hier zeigten sich ausserdem verbreitete diphtheritische Erscheinungen im Rachen und auf den Tubenwülsten, frische Entzündung der knorpligen Tuba und Eiter im Atlas-Hinterhauptgelenk. Im Gegensatze zu der knöchernen Tuba wurde der knorplige Abschnitt sonst immer frei von Veränderungen angetroffen, nur in dem letzterwähnten Falle bestand auch hier stärkere fleckige Röthe, Schwellung und leichte Unebenheit der Schleimhaut. Dura, Sinus und Jugularvene erwiesen sich durchweg intact. Der Knochen zeigte 1 mal eine kleine durchscheinende hämorrhagische Stelle unter dem Tegmen antri, 1 mal ein zartes Netz injicirter Gefässe, sowie auffällig viele Gefässlöcher im Sulcus sigmoideus. — Verfasser resümirt, dass das Gehörorgan, wenn auch in leichtem Grade, wahrscheinlich grösstentheils an der Scarlatina-Erkrankung Antheil nimmt. Jedenfalls lehren obige Beobachtungen, dass sich hierbei selbst hinter einem normalen oder nur wenig veränderten Trommelfell ziemlich ausgedehnte entzündliche Processe abspielen können. Aus dem Intactsein der knorpligen Tuba lässt sich ferner schliessen, dass die Mittelohrerkrankung bei Scharlach nur selten durch directe Fortpflanzung vom Nasenrachenraum zu Stande kommt, vielmehr fast regelmässig eine selbständige Theilerscheinung der Allgemeininfection darstellt. — Das beigegebene Litteraturverzeichniss ist nicht frei von Lücken.

Blau.

89.

Muck, Beiträge zur Kenntniss der otitischen Erkrankungen des Hirns, der Hirnhäute und der Blutleiter. (Aus der Ohren- und Kehlkopfklinik der Universität Rostock) Dritte Fortsetzung. Ebenda Seite 174.

1. Symptomlos verlaufener Kleinhirnabscess und Extraduralabscess der rechten hinteren Schädelgrube, bei der Operation einer acuten Schläfenbeineiterung aufgefunden und entleert. Corticalis des Warzenfortsatzes mit linsengrosser Durchbruchstelle dicht hinter der Spina supra meatum. Darunter

Digitized by Google

eine bis in das Antrum gehende, mit Eiter und Granulationen erfüllte Höhle. Knochen bis zur Dura der mittleren Schädelgrube zerstört, nach hinten eiu in die hintere Schädelgrube führender Fistelgang, bei dessen Aufdeckung sich plötzlich pulsirender Eiter, etwa ein Esslöffel voll, entleerte. Dura cerebelli mit Granulationen bedeckt, zwischen diesen ein Loch, aus dem mit jeder pulsatorischen Hebung Eiter hervortrat und durch welches die Sonde 2 cm tief in die Hirnsubstanz gelangte. Vollständige Heilung in 2 Monaten.

2—5. Vier Fälle von Extraduralabscess, 2 mal der mittleren, 2 mal der hinteren Schädelgrube, im Anschluss an eine acute bezw. (1 mal) recidivirende Mittelohreiterung. Der Abscess wurde bei der Operation der complicirenden Mastoiditis aufgedeckt, 1 mal war derselbe von der mittleren Schädelgrube aus fistulös durch die Schuppe des Schläfenbeins durchgebrochen. Ausgang in Heilung.

6 Grosser extraduraler Abscess der linken hinteren und mittleren Schädelgrube bei recidivirender Mittelohreiterung, durch eine Fistel am vorderen unteren Theile des Seitenwandbeins nach aussen perforirt. Keinerlei Zeichen von Caries am ganzen Schläfenbein. Sinus im Sulcus sigmoideus collabirt (also herzwärts Thrombose), weiter nach hinten mit dicken Granulationen bedeckt. Heilung durch Entleerung des perisinuösen Abscesses ohne Eröffnung des Sinus. Es wird das Fehlen jeder die beiden Eiterherde verbindenden Knochenerkrankung, sowie die Abwesenheit von Veränderungen am Augenhintergrund hervorgehoben.

7. Eitrige Leptomeningitis und Sinusphlebitis im Anschluss an linksseitige chronische Mittelohreiterung. Schon vor der Operation hatten Erbrechen, grosse Hinfälligkeit, allgemeine Convulsionen, Facialislähmung links und Parese des linken Armes, beiderseitige Stauungspapille und Blutungen in die Papillargegend bestanden. Kein Fieber, sehr frequenter Puls, langsames Antworten. Die Operation legte einen vom Antrum bis zum Sinus führenden Fistelgang bloss, Sinus mit Granulationen bedeckt, in ihm ein frischer, nicht eitriger Thrombus. Bei der Incision des Kleinhirns Entleerung sehr reichlicher Cerebrospinalflüssigkeit, deren Ausfluss auch noch in der Folgezeit erwähnt wird. Tod 12 Tage später. Die Section ergab im Bulbus jugularis einen wandständigen, nicht zerfallenen Thrombus. Eiter im Vorhof und inneren Gehörgang. Offensein des Facialiscanals an der medialen Paukenhöhlenwand.

8. Phlebitis des rechten Sinus transversus mit Pyämie und Sepsis nach chronischer Mittelohreiterung. Radicaloperation mit Aufdeckung eines grossen extraduralen Abscesses um den graurothen harten Sinus, dann wegen Auftretens pyämischer Erscheinungen doppelte Ligatur und Durchschneidung der collabirten, leeren Jugularis am Halse und Entfernung des den Sinus erfüllenden weichen, nicht vereiterten Thrombus. Bei der Section wurde ausser eitrigen Lungenmetastasen und weit ausgedehnter, tiefgreifender Vereiterung der von der Jugularisoperation herrührenden Wundhöhle als interessanter Befund eine sprungweise Verbreitung der Thrombose im Sinus, der Jugularis interna und der Anonyma nachgewiesen. Abwärts von der incidirten Sinuspartie war durch einen hohnengrossen Abscess zwischen Knochen und Dura der Bulbus jugularis vollkommen comprimirt, dann folgte in der Vene ein missfarbiger Thrombus bis zur oberen Unterbindungsstelle, und unterhalb der unteren Ligatur war desgleichen ein etwas weiches und missfarbenes Gerinnsel vorhanden, das sich in die Subclavia fortsetzte. Im Bereich des extraduralen Abscesses ein bis zum Foramen lacerum reichender Defect der Sinuswand.

9. Pyämisches Fieber von dreizehntägiger Dauer, ohne Schüttelfröste und ohne Schweissausbruch, bei beiderseitiger Masernotitis. Ein operativer Eingriff wurde nicht vorgenommen, weil zur Zeit der Aufnahme die Ohraffection schon im Rückgang begriffen war, Zeichen von Knochenerkrankung oder Metastasen nicht bestanden und bei Doppelseitigkeit der Otitis nicht entschieden werden konnte, von welchem Ohre die Pyämie ihren Ausgang genommen hatte. Heilung.

10. Acute Osteomyelitis in der spongiösen Substanz der Felsenbeinpyramide mit retropharyngealem Senkungsabscess und Extraduralabscess auf der

Digitized by Google

Spitze der Pyramide, sich anschliessend an eine acute Otitis media supp. sin. Letztere hatte zu Mastoiditis geführt, es war mehrfach aufgemeisselt, dann die Radicaloperation gemacht worden, ohne dass die retroauriculäre Wunde Tendenz zur Heilung zeigte, bezw. die subjectiven Beschwerden (Klopfen im Ohre, Stirnkopfschmerz) sistirten. Dass die Erkrankung über die Paukenhöhle hinaus auf die spongiöse Substanz in der Nachbarschaft des Labyrinths übergegangen war, wird daraus gefolgert, dass sich sowohl aus dem hinteren unteren Theile der Paukenhöhle hinter dem Facialiswulst als auch von ganz vorn oben Eiter in solcher Menge entleerte, wie er von dem erkrankten Knochen allein nicht geliefert werden konnte. An beiden Stellen liess sich rauher Knochen und eine nach innen führende Fistelöffnung constatiren. Die der vorderen dieser Fisteln entstammenden reichlichen Eitermengen wurden von einem Extraduralabscess auf der Spitze der Felsenbeinpyramide hergeleitet; mit ihrem Abfluss verlor sich auch die vordem bestandene Abducensparalyse. Erweiterung der Pyramidenfisteln. Incision des Retropharyngealabscesses. Heilung.

11. Eitrige Leptomeningitis und Extraduralabscess der hinteren Schädelgrube. Chronische Mittelohreiterung links. Ohr- und Kopfschmerzen, heftiger Schwindel, Frost, Erbrechen, Nystagmus beim Blick nach rechts, hohes Fieber (39,4—39,7°), leichte Benommenheit, Schmerz und Druckempfindlichkeit in der linken Glutäalgegend. Die Operation ergab stinkende Eiterung und Cholesteatom des Warzenfortsatzes, an der inneren Wand des Antrum eine erbsengrosse, oben glatte, unten buchtige, mit Granulationen gefüllte Höhle, mit mehreren feinen, kreisrunden Oeffnungen in deren Wandung. Bei der Section zeigte sich, dass eine von diesen Oeffnungen direct in den Hiatus subarcuatus führte. Sinus freiliegend, stark mit Granulationen bedeckt. aber sonst normal. Tod unter deutlich meningitischen Symptomen. Aus dem Sectionsbefund ist ferner hervorzuheben, dass die medianwärts vom Sinus sigmoideus gelegene Dura mater missfarbig und durchlöchert war, und dass die Mitte dieser missfarbigen Stelle von dem ebenso beschaffenen, an seinen beiden Blättern theilweise ulcerirten Saccus endolymphaticus eingenommen wurde. Im Vorhof Eiter. Die Eiterung konnte sich nach der Schädelhöhle durch den Ductus endolymphaticus oder durch den Hiatus subarcuatus, vielleicht auf beiden Wegen, fortgepflanzt haben. Blau.

90.

Bezold. Eine Analyse des Rinne'schen Versuches. Ebenda. S. 197.

Verfasser betont die Ueberlegenheit des Rinne'schen Versuches für differentiell-diagnostische Zwecke gegenüber sowohl dem Weber'schen und Schwabach'schen Versuch, wie der Bestimmung der unteren und oberen Tongrenze. Gemessen wird dabei bekanntlich die Differenz zwischen Luft- und Knochenleitung, letztere am besten vom Warzenfortsatz, welche für die Stimmgabel a^1 zu Gunsten der Luftleitung normal + 30 Sec. beträgt. Nimmt bei Erkrankungen des Schallleitungsapparates die Luftleitung bei Verlängerung der Knochenleitung progressiv ab, so sinkt die Differenz bis auf ± 0, um dann in eine negative Zahl überzugehen, die bei der verwendeten Stimmgabel a^1 — 15 Sec. und noch etwas mehr erreichen kann. Zuletzt bleibt bei aufgehobener Luftleitung nur noch die Knochenleitung übrig. Im Gegensatz hierzu können wir annehmen, dass bei Affectionen des schallempfindenden Apparates Luft- und Knochenleitung gleichmässig sich verringern werden. Die Differenz zwischen beiden bleibt demnach der normalen von + 30 Sec. Anfangs annähernd gleich, dann erlischt die Knochenleitung ganz, und es bleibt nur der Werth der zwar reducirten, aber die Knochenleitung überwiegenden Luftleitung übrig. Zu bemerken ist für diesen Versuch, dass durch das Aufsetzen der Stimmgabel auf eine feste Grundlage, also hier auf den Warzenfortsatz, dieselbe sehr viel rascher abklingt, als wenn ihr Stielende frei in der Luft schwingen würde, für die Stimmgabel a^1 18 anstatt 80 bis 90 Sec., d. h. ungefähr 4 mal schneller. Es würde demnach, wenn die Gabel a^1 vom Warzenfortsatz 10 Sec. länger als vor dem Ohre gehört wird, die patho-

Digitized by Google

logische Abweichung des Rinne'schen Versuches nicht 30 + 10 Sec., sondern 30 + 4 × 10 Sec. gleich 70 Sec. betragen. Nach einigen polemischen Bemerkungen gegen Zimmermann geht Verfasser noch auf einen Versuch ein, durch welchen die von letzterem Autor gemachten Einwendungen vollständig widerlegt werden sollen. Lässt man die Stimmgabel a^1 zuerst vom Warzenfortsatz und darauf vor dem Ohre abklingen und setzt ihren Stiel dann leicht, aber luftdicht in die äussere Ohröffnung, so wird der Stimmgabelton nochmals, und zwar durchschnittlich noch weitere 12 Sec lang gehört. Hierbei werden die auf den Stiel übertragenen Schwingungen an beiden Orten unter gleichen Bedingungen gemessen, die erhaltenen Werthe sind also miteinander direct vergleichbar, und es wird die Superiorität der Luftleitung über die Knochenleitung für tiefere Stimmgabeln vollkommen einwandsfrei bewiesen.

Blau.

91.

Preysing, Topographie und Operationstechnik der otitischen Schläfenlappenabscesse. Ebenda. S. 208.

Durch das genaue Studium der Topographie dreier (darunter zwei neuer) Fälle von otitischem Schläfenlappenabscess ist Verfasser zu der Ueberzeugung gekommen, dass die Abscesshöhle von der Seitenwand des Schädels regelmässig viel weiter entfernt liegt, als von dem Tegmen tympani et antri, indem die dazwischen liegende Hirnsubstanz an ersterer Stelle nicht unter 1 cm, an letzterer höchstens 1—2 mm betrug. Er empfiehlt daher, die Probepunction des Abscesses stets von hier aus zu machen, in der Weise, dass nach vorgenommener Radicaloperation und Freilegung der Dura mater der mittleren Schädelgrube im ganzen Bereiche des Antrum bis zur Grenze des Tegmen tympani in mindestens zehnpfennigstückgrosser Ausdehnung die Dura durch einen Kreuzschnitt gespalten und darauf ein vom Verfasser angegebenes, zum Stiel rechtwinklig abgebogenes Scalpell eingeführt wird, welches unter Anlehnung an die mediale Knochenwand des Antrum senkrecht nach oben bis an den Hals in die Hirnsubstanz gestossen und dann nach vorn rotirt werden soll, so dass die Spitze des Messers einen Viertelkreisbogen bis auf das Tegmen tympani beschreibt. Nebenverletzungen sind bei dieser Art des Vorgehens weniger als bei jeder anderen zu fürchten, zugleich wird ein hoher Grad von Sicherheit des Erfolges, auch bei erst kleinen Abscessen, verbürgt. Das weitere Verfahren richtet sich, wenn ein Abscess aufgedeckt worden ist, je nach der Eigenart des Falles.

Blau.

92.

Jehangir J. Cursetji, Remèdes populaires employés dans l'Inde pour le traitement de certains affections auriculaires. Annales des maladies de l'oreille etc. Juillet 1900 No. 7.

Jehangir vervollständigt eine frühere Mittheilung (referirt im Bd. 49 S. 276) durch Aufzählung einer Reihe von Pflanzendroguen, welche in Indien gegen Ohrerkrankungen angewendet werden.

Ueber die erzielte Heilwirkung spricht sich Jehangir nicht aus. (Einige der verwendeten Mittel wirken offenbar narkotisch, austrocknend und antiseptisch. D. Ref.)

Eschweiler.

93.

Ricardo Botey (Barcelona), Le traitement chirurgical de la sclérose otique. ibidem. août 1900 No. 8.

Botey hat mehrere Fälle von sogenannter „sclérose otique", worunter er die Otitis media catarrhalis chronica hypertrophica und die Paukenfensterstarre zusammenfasst, folgendermaassen chirurgisch behandelt:

A. Perforation des Trommelfells.

Um zu constatiren, ob eine Verbesserung der Hörschärfe durch Paracentese zu erzielen ist, betupft B. die Membran mit der Chromsäureperle.

Digitized by Google

Um eine grosse Dauerperforation anzulegen, wird die Pars tensa excidirt, nachdem der Hammergriff unterhalb des kurzen Fortsatzes durchschnitten ist. In acht Fällen, welche auf diese Weise operirt wurden, trat sechsmal eine anfänglich sehr geringe Besserung ein; nach Ablauf eines Jahres war die Schwerhörigkeit wieder, wie vor dem Eingriff. Zweimal verschlimmerte sich die Schwerhörigkeit.

B. Mobilisirung des Steigbügels.

(Botey versteht darunter offenbar eine Umschneidung des Stapes in seiner Nische, sodass etwaige Adhäsionen durchtrennt werden. D. Ref.) Sie wurde zweimal wegen Sklerose und mehr als 50 mal wegen Bildung von Narbensträngen nach Eiterung gemacht. Bei Sklerose war der Erfolg negativ; bei Narbenbildung wurden zuweilen schöne Erfolge gesehen.

C. Entfernung von Trommelfell sammt Hammer und Amboss.

Botey entfernt die Ossicula vom Gehörgang aus unter Localanästhesie, zwecks deren er eine Instillation von 40 Proc. Alkohol 10,0, Anilinöl 10,0, Cocain 2,0 macht. Unter zehn Fällen wurde einmal eine geringe Besserung, achtmal keine Aenderung und einmal völlige Ertaubung, wahrscheinlich durch Blutung ins Labyrinth, beobachtet.

D. Gründliche Mobilisirung (Mobilisation profonde) des Steigbügels nach Durchtrennung von Adhäsionen an der Nische des Vorhoffensters. Zur Vorbereitung entfernt Botey unter Localanästhesie einen Theil der lateralen Atticuswand. Einmal gelang es unter Leitung des intratympanalen Spiegelchens die Durchtrennung von Strängen vorzunehmen. In drei Fällen wurde keine dauernde Besserung erzielt.

E. Extraction aller Gehörknöchelchen. Bei einem alten Sklerotiker mit verkalktem Trommelfell wurde der Steigbügel in toto extrahirt, ohne vorbereitende Abtragung der Kuppelraumwand. Das Resultat war völlig negativ.

Botey schliesst seine Ausführungen mit folgenden Thesen:

1. Um überhaupt ein chirurgisches Vorgehen bei Sklerose zu versuchen, muss die Knochenleitung für die Uhr erhalten, der Rinne negativ, der Weber ins kranke Ohr lateralisirt und die Hörschärfe durch die Paracentese wenigtens etwas zu verbessern sein.

2. Man kann auch bei engem Gehörgang eine Dauerperforation anlegen. Aber die anfänglich geringe Besserung geht im Lauf der nächsten zwei Jahre zurück.

3. Die Freilegung des Steigbügels ist bei Sklerose ganz nutzlos. Nur bei Narbenbildungen wird zuweilen eine vorübergehende Besserung erzielt.

4. Die Entfernung von Trommelfell sammt Hammer und Amboss schafft keine Besserung bei Sklerose, zuweilen sogar Verschlechterung.

5. Die Mobilisirung des Steigbügels kann auch ohne Operation nach Stacke vorgenommen werden. Es genügt, vom Gehörgang aus einen Theil der laleralen Kuppelraumwand zu entfernen. Bei Sklerose sind die Erfolge minimal und selten von Dauer.

6. Die Extraction des Stapes hat keinen Werth.

7. Die moderne Otologie befindet sich auf dem Irrwege, wenn sie die Sklerose chirurgisch behandeln will, denn die zur Sklerose gehörende Labyrintherkrankung wird durch Eingriffe am schallleitenden Apparat höchstens verschlimmert.

8. Thierversuche beweisen nichts, weil bei Thieren das Labyrinth intact ist.

9. Selbst bei intactem Labyrinth führt ein chirurgisches Eingreifen in der Gegend der Stapesplatte zu noch festerer Verdichtung oder Verwachsung oder Verknöcherung.

10. Da die Sklerose eine Tropho-Neurose besonders der Labyrinthkapsel ist, so ist die chirurgische Behandlung fast immer unnütz.

Eschweiler.

Digitized by Google

94.

G. Laurens (Paris), Septico-Pyohémie otitique. Revue hebdomadaire de laryngologie etc. 1900. No. 27.

Die Arbeit ist ein kurzer Auszug aus einem „Rapport à la société française d'otologie etc." und eignet sich daher nicht zum Referat. Neue Gesichtspunkte und eigene Beobachtungen bringt Laurens nicht. Der deutsche Otochirurg wird nicht zustimmen, wenn Laurens folgende Schlüsse aus seinen Betrachtungen zieht:

1. Wenn im Verlauf einer acuten Otitis eine otitische Pyämie ohne Localisation im Warzenfortsatz und ohne schwere infectiöse Erscheinungen auftritt (Was versteht Laurens hierunter? d. Ref.), so soll die Behandlung nicht chirurgisch sein und nur durch Paracentese für guten Abfluss sorgen.
2. Wenn dieselbe Pyämie mit Mastoiditis einhergeht, so wird der Warzenfortsatz eröffnet und der Sinus behufs Exploration freigelegt.
3. Wenn die Pyämie ohne Mastoiditis, aber sehr stürmisch und mit schweren Infectionserscheinungen eintritt, so darf nicht mit der Antrumeröffnung gezögert werden; wenn das Antrum gesund ist, so muss doch der Sinus freigelegt und punctirt werden. Wenn Blut angesaugt wird, steht man von weiterem Vorgehen ab; bei Thrombose wird der Sinus nach vorheriger Jugularisunterbindung incidirt.

Eschweiler.

95.

J. Molinié (Marseille), Deux abscès sous-dure-mériens dont un gazeux ouverts au cours d'une trépanation mastoidienne. Ibidem. 1900. No. 28.

Achtjähriges Mädchen, leidet seit ungefähr 3 Monaten an Mittelohreiterung rechts. Seit 6 Tagen bestanden Anzeichen einer Mastoiditis mit Schüttelfrösten. Die Schwellung erstreckt sich vom Hinterhaupt bis zur Augenbraue. Das Auge kann nicht geschlossen werden. Exophthalmus. Keine Facialisparese. Allgemeinbefinden sehr schlecht, Temperatur 40°. Es wurde zunächst incidirt und viel stinkender Eiter entleert. Drei Tage nachher Totalaufmeisselung. Der Knochen ist so erweicht, dass man mit dem scharfen Löffel die Operation ausführen kann. Der Sinus liegt frei. An zwei Stellen wird die mittlere Schädelgrube eröffnet, aus welcher sich schaumiger und äusserst fötide Gasblasen enthaltender Eiter pulsirend entleert. Schon nach 4 Tagen wurde die Patientin zur poliklinischen Nachbehandlung entlassen. Heilung nach 2 Monaten.

Eschweiler.

96.

A. Bonain (Brest), Traitement de l'otite moyenne fongueuse. Ibidem. 1900. No. 29.

Bonain empfiehlt zur Behandlung der mit Granulationsbildung einhergehenden Mittelohreiterung trockene Reinigung und Bestreichung der Granulationen mit „mentho-phénol cocainé anesthésique". Polypen werden mit Schlinge und Curette entfernt, ihre Wurzel mit Chlorzinklösung 1:5 geätzt und dann das Ohr mit einem aufsaugenden Verband versehen.

Eschweiler.

97.

Juarez de Mendoza (Paris), Nouveau procédé sur et rapide pour pratiquer l'ouverture totale ou partielle des cavités de loreille moyenne. Ibidem. 1900. No. 31.

Das Instrument — protecteur-trépan genannt — besteht aus einer Combination des Stacke'schen Schützers mit einem kleinen Trepan. Nach Eröffnung des Antrums wird die hintere obere Gehörgangswand vermittelst desselben abgetragen. Verletzungen des Nervus facialis u. s. w. sollen unmöglich sein. (Keine Abbildung.)

Eschweiler.

Digitized by Google

98.

M. Lannois (Lyon), Pneumatocèle du conduit auditif. Ibidem. 1900. Nr. 33.

Vierundzwanzigjähriger Hornbläser bemerkte Morgens beim Erwachen eine erhebliche Schwerhörigkeit des linken Ohres mit subjectiven Geräuschen und starker Resonanz lauter Töne, nachdem er am Abend vorher in der Orchesterprobe mitgewirkt hatte.

Bei der Untersuchung fand sich im Gehörgang eine grosse glänzende Blase, welche sich weich anfühlte. Nach Paracentese fiel sie zusammen, so dass nur noch eine kleine Spur an der hinteren Gehörgangswand nahe dem Trommelfell sichtbar war. Das Gehör war sofort wieder normal. Dasselbe wiederholte sich noch viermal. Der Valsalva'sche Versuch blähte die intacte Blase, gab aber nach der Paracentese kein Perforationsgeräusch. Die Affection kehrte nicht wieder, nachdem Lannois die Haut des Gehörgangs an der betreffenden Stelle gespalten und den Grund curettirt und mit Alkohol bestrichen hatte.

Eschweiler.

99.

Barth,[1]) Eine bisher noch nicht beschriebene Form von Hörstörung. (Sitzungsbericht der Gesellschaft zur Beförderung der gesammten Naturwissenschaften zu Marburg. Nr. 2. December 1894.)

Verfasser schildert eine Functionsstörung, welche er mit Rücksicht darauf, dass es sich um eine Herabsetzung in der Wahrnehmung der Schwingungszahl eines Tones handelt, als Extensitätschwerhörigkeit bezeichnet. Er stellt diese Form von „E. — Schwerhörigkeit" der bisher durch Hörprüfungen festgestellten „I. — Schwerhörigkeit" (Intensitätsschwerhörigkeit) gegenüber, bei welcher es sich um Herabsetzung in der Wahrnehmung der Intensität eines Schalles handelt. Er hat die E. — Schwerhörigkeit in 2 Fällen beobachtet, bei welchen bei schnellem Wiederentfernen einer dem Ohre genäherten Stimmgabel nichts von dem Tone derselben wahrgenommen wurde, während der Ton noch recht gut gehört wurde, wenn man die Gabel länger vor das Ohr hielt. Die Intensität des Tones ist bei dieser Erscheinung ohne Belang, auch mit der Prüfung der Tonhöhen scheint dem Verfasser die auffällige Erscheinung nicht ohne weiteres in Zusammenhang zu bringen zu sein. Verfasser erklärt diese Erscheinung in der Weise, dass es sich hierbei um eine auffallende Herabsetzung auf die Anzahl der Schwingungen, welche das Ohr treffen, handle. „Bei den Erklärungsversuchen liegt es nahe, auch an die von mir früher sogenannte sensorische Schwerhörigkeit zu denken, um so mehr, als beide Kranke auch cerebral nicht ganz intact waren; sie boten beide Erscheinungen von verlangsamter Thätigkeit ihres gesammten Nervenapparates, der eine sogar deutliche Erscheinungen von sensorischer Schwerhörigkeit, d. h. also, die Worte, die bei der Prüfung des Sprachverständnisses vorgesagt wurden, wurden nicht nur langsam, sondern erst nach erheblicher Pause, wohl auch erst, wenn bereits ein weiteres Wort vorgesagt war, nachgesprochen".

Grunert.

100.

Carl Biehl, Störungen der Vasomotorenthätigkeit und der Sensibilität nach peripherer traumatischer Facialislähmung. Vortrag vom 19. Jan. in der k. k. Gesellschaft der Aerzte in Wien. Wiener kl. W. 1900. Nr. 6.

22jähr. Patient, Stichverletzung des linken Ohres mit glatter Heilung. Die Narbe verläuft 1 cm oberhalb der äusseren Ohröffnung sagittal in der Haut der Ohrmuschel nach der unteren Gehörgangswand bis zum Anfange des

1) Der bereits im Jahre 1894 gedruckte Artikel wird erst jetzt referirt, weil er mir durch einen misslichen Zufall abhanden gekommen war.

Schwartze.

Digitized by Google

knöchernen Meatus. Nach 5 Monaten Lähmungserscheinungen im Stirnaste des N. Facialis beginnend, nach weiteren 9 Monaten stechende Schmerzen im linken Ohre in der Tiefe und im Warzenfortsatze besonders bei schlechter Witterung, an Heftigkeit zunehmend. Abnahme der Hörschärfe. Früher angeblich nie ohrenkrank. Gehörgang normal, Trommelfell atrophisch, durchscheinend, leichte Einziehung.

Motilität der Gesichtsmuskeln nicht verändert. Im Bereiche des Ramus inframaxillaris N. trigemini deutliche Herabsetzung der Sensibilität und der Schmerzempfindung, Fehlen der Kälteempfindung. Beim Kauen treten auf der linken Backe an circumscripter Stelle Röthung und kleine Schweissperlen auf.

Da Verfasser eine Neurose für ausgeschlossen hält, gilt ihm diese Beobachtung für beweisend für die Annahme, dass der Nervus facialis auch beim Menschen sensible und vasomotorische Fasern führe. Matte.

101.

Armin Tschermak, Ueber die Folgen der Durchschneidung des Trapezkörpers bei der Katze. Neurol. Centralblatt 1900. Nr. 15 und 16.

Nach Blosslegung der Schädelbasis und Trepanation zwischen den Bullae osseae hat Verfasser eine Durchschneidung des Trapezkörpers in der Austrittslinie des N. abducens vorgenommen. Nach dem Eingriffe reagirt das Thier noch auf stärkere Geräusche, zeigt also keinen vollständigen Verlust des Gehörs. Einige Tage bestehen Gleichgewichtsstörungen, beim Sprunge fällt es auf den Kopf oder Rücken. Die mikroskopische Untersuchung nach Marchi hat 14 Tage post op. stattgefunden. Die erhaltenen Schnitte zeigen die zerfallenen Markscheiden der Nervenbahnen in aufsteigender und absteigender Richtung. Bezüglich der uns hier interessirenden centralen Acusticusbahnen bilden sie einen schönen experimentellen Nachweis für die Richtigkeit der von Held u. A. auf Grund der Markscheidenentwicklung festgestellten Systeme der centralen Gehörleitung. Verfasser schliesst sich vollkommen den Ausführungen Held's an.

Zehn Textfiguren illustriren die eingehende Schilderung. Matte.

102.

Bezold, Das Hörvermögen der Taubstummen. Nachträge Heft II. Wiesbaden 1900. Verlag von J. F. Bergmann.

B. hat mit Hilfe seiner verbesserten continuirlichen Tonreihe 59 neu zur Untersuchung gekommene Taubstumme geprüft. Der Einfluss der neuen, durch grössere Intensität ausgezeichneten Hörprüfungsmittel erhellt aus einer vergleichenden tabellarischen Zusammenstellung der beiden Untersuchungsreihen aus den Jahren 1893 und 1898, die in einzelnen Gruppen bemerkenswerthe Unterschiede ergeben haben. Bei den partiell Tauben konnten vielfach ausgedehntere Hörstrecken nachgewiesen werden als vordem. Gegen die Anwendung unreiner Tonquellen erhebt B. Einspruch, weil sie zu Täuschungen bezüglich der Abgrenzung der Hörstrecken Veranlassung geben. Ganz unbrauchbar ist die Harmonika.

Besonders wichtig, weil von ausserordentlicher praktischer Bedeutung hinsichtlich der Frage der Hörübungen, sind die vergleichenden Zusammenstellungen von Tongehör und Sprachgehör. Tontaube Taubstumme können eben niemals auch durch noch so lange Uebungen sprachhörig gemacht werden, sie müssen also zunächst mal von derartigen Versuchen gänzlich ausgeschlossen werden. Ueber etwaige Erfolge bei den partiell Tontauben müssen erst weitere Erfahrungen entscheiden.

Nach B. muss der richtigen Auswahl der Zöglinge eine genaue Analyse ihres Hörvermögens mit der continuirlichen Tonreihe als Unterlage dienen, die in die Hände von speciell darauf geschulten Ohrenärzten zu legen ist. Der Arzt hat den Taubstummenlehrer über den Umfang und Grad des in

Digitized by Google

jedem einzelnen Gehörorgane vorliegenden Restes von Hörvermögen aufzuklären.

Dass der Arzt ausserdem in den Anstalten reichlich Gelegenheit finden wird, die vielfach noch bestehenden Erkrankungen des Ohres, der Nase, des Nasenrachenraumes u. s. w. zu behandeln und zu heilen, bedarf hier keiner Erwähnung. Matte.

103.

Bezold, Ergebnisse der functionellen Gehörprüfung mit der continuirlichen Tonreihe, insbesondere am Taubstummenohr. Vortrag, gehalten in der Gesellschaft für Morphologie und Physiologie zu München am 16. Jan. 1900. Separatabdruck a. d. Münch. medic. Wochenschrift 1900. Nr. 19 u. 20.

Der Vortrag enthält eine für den Zuhörerkreis bestimmte Uebersicht der Resultate der Arbeiten Bezold's mit Hinweisen auf die theoretische und vor allem praktische Bedeutung derselben. Matte.

104.

Dr. Edmondo Trombetta e Dr. Giovanni Ostino, I sensi ed il loro compenso nei sordomati e nei ciechi (Die Sinnesfunctionen und ihre Compensation bei den Taubstummen und den Blinden). Pavia, Successori Bizzoni 1900 und Archivio italiano di otologia etc. Vol. X. fascic. 3.

Vorliegende Arbeit stammt aus der Scuola di applicazione di Sanità militare di Firenze, wo ersterer Autor Augenheilkunde, der zweite, den Lesern aus früheren Referaten schon bekannt, Ohrenheilkunde docirt.

Trombetta hatte in früherer Zeit einen Fall veröffentlicht, ein Kind betreffend, welches mit beiderseitiger Cataracta congenita behaftet, zur Bestimmung der Form und Grösse vorgelegter Gegenstände, selbe mit der Nasenspitze berührte; ebenso hatte Ostino beobachtet, dass bei totaltauben Individuen die Hautsensibilität erhöht war. Durch diese Beobachtungen angeregt und bei der kargen Auslese der Litteratur über diese Compensation von Seite der Sinnesorgane, entschlossen sich unsere Autoren, diese Annahme experimentell zu erhärten. Sie stellten vor Allem die Hauptfrage auf: Auf welcher specifischen Sinnesfunction beruht das Orientirungsvermögen beim Mangel des Augenlichtes oder des Gehörs? Die Untersuchungen wurden an 10 Taubstummen, resp. an 11 Blinden vorgenommen, wobei von ersteren nur Normalsehende, von den zweiten nur Normalhörende herangezogen wurden. Die Taubstummen wurden geprüft auf:

1. Sehschärfe (Wandtafeln von Wecker).
2. Sehfeld (Perimeter von Badal).
3. Blickumfang (derselbe).
4. Lichtempfindung (Photometer von Förster).
5. Chromatischer Sinn (nach Holmgren und Barthélemy).
6. Hautsensibilität (Frey, Weber).
7. Sismaesthesisches Empfindungsvermögen.
8. Riechschärfe.

An den Blinden:

1. Hörschärfe für die Uhr.
2. Obere Grenze der Hörperception.
3. Hörfeld für die Uhr.
4. Beweglichkeit der Ohrmuschel.
5. Hautsensibilität (Frey, Weber).
6. Sismaesthesisches Empfindungsvermögen.
7. Riechschärfe.

Bei der Prüfung auf Lichtempfindung wurde in Anbetracht des Intelligenzgrades der zu prüfenden Individuen, von der Differenzbestimmung

Digitized by Google

des wahrnehmbaren Lichtminimums bei gewöhnlicher Beleuchtung (Bougner, Lambert, Fechner), abgesehen, und nur die „Reizschwelle" d. h. die untere Grenze berücksichtigt, wo das Auge eben irgend etwas zu unterscheiden beginnt. Selbstverständlich wurde mit den Experimenten erst begonnen, wenn die Individuen sich 15—20 Minuten in vollkommen dunklen Räumen aufgehalten, und zwar um womöglich die Differenzen auszugleichen, welche mit dem verschiedenen Anpassungsvermögen der Netzhaut zusammenhängen. Zur Prüfung der centralen Sehschärfe zogen Verfasser die Wecker'schen Wandtafeln vor, weil sie mit denselben in ihrer militärärztlichen Thätigkeit besser vertraut waren. Entgegen der Javal'schen Beobachtung, dass nämlich ziemlich häufig bei jungen Personen die Sehschärfe höher gefunden wird als $n^{0}1$ von Snellen, und der Behauptung von Tscherning, dass für die besseren Augen eine Sehschärfe von $^{3}/_{2}$—$^{4}/_{2}$ anzunehmen sei, halten unsere Autoren, gemäss ihrer ausgebreiteten Erfahrung an Rekruten wie Soldaten im Alter von 20—23 Jahren, an der Ansicht fest, dass $n^{0}1'$ den richtigen Mittelwerth vorstelle. Sehr wichtig erschien die Prüfung des Seh- und Blickfeldes und zwar weil beim Ausfall der acustischen Orientirung bei Taubstummen die Annahme, dass jene durch schärferes peripheres Sehen und augedehntere seitliche Beweglichkeit des Bulbus compensirt werden könnte, begründet zu sein schien. In dieser Annahme wurden unsere Autoren auch durch eine Mittheilung des Directors der Taubstummenanstalt bestärkt. Er erzählte nämlich, dass, um Taubstumme zu rufen, die 20—30 Meter weit, hinter und seitlich von ihm (ungefähr in einem Winkel von 135) standen, er nur den Arm ein- oder zweimal zu heben brauche. Da die angegebene Entfernung und eventuell die Einschiebung einer Glasthüre, es ausschliessen lassen, dass die Armbewegung durch Erschütterung der Luft (influenza anemestesica) auf die Taubstummen eingewirkt hätte, muss man zur Erklärung dieser Thatsache annehmen, dass die peripheren Zonen der Netzhaut bei solchen Individuen eine höhere Schärfe besitzen, besonders aber, wie schon Exner angegeben, bei Controllirung von bewegten Körpern im umgebenden Raume. Die zur Vervollständigung der Untersuchungsreihe herangezogene Prüfung des Farbensinnes konnte im Vorhinein als wenig aussichtsreich erscheinen, theils wegen der mangelhaften Ausbildung der chromatischen Sinnesempfindung bei den Taubstummen, theils weil bei der Orientirung der Farbensinn nur in zweiter Reihe in Betracht kommt.

Bei der Untersuchung des Hörvermögens bei Blinden, bedienten sich Verfasser zur Bestimmung der oberen Perceptionsgrenze, der Galton'schen Pfeife (Galton-Edelmann), während auf die Bestimmung der unteren Grenze es weniger ankam und zwar wegen der bei tiefen Tönen mitspielenden Erschütterung, die zu anderen Untersuchungszwecken benützt werden sollte. Immerhin wurde die Perceptionsdauer für C, c^{2} und c^{5} bestimmt. Bei dieser Gelegenheit wird eine frühere Angabe des einen Autors (Ostino) wieder vorgebracht, dass die Stimmgabeln eine weniger scharfe Tonquelle zur Bestimmung der quantitativen Hörempfindung abgeben, als Uhr und Flüstersprache, wie aus der Beobachtung hervorgehen soll, dass die Hörweite für eine schwächere Uhr constant übernormal sich ausstellte, während die Perceptionsdauer für die verschiedenen Stimmgabeln nur normal ausfiel. Sehr wichtig erschien es, an den Blinden die Ausdehnung des Hörfeldes zu bestimmen, und zwar nicht in der gewohnten Bedeutung dieser Bezeichnung nach Hartmann, Zwaardemacher und Gradenigo, sondern in dem Sinne des Blickfeldes bei den Ophthalmologen; es war nämlich zu bestimmen, ob bei Blindgeborenen oder in der ersten Kindheit Erblindeten eine grössere Beweglichkeit der Ohrmuschel vorkäme, zur Verfeinerung der Hörempfindung für jene Sectoren, die gewöhnlich dem Ohre mehr entrückt sind. Die bei Bestimmung des so verstandenen Hörfeldes befolgte Methode bestand in Folgendem: es wurde die Sagittallinie von der Stirn mit 0° bezeichnet, mit 180° deren Verlängerung am Hinterhaupt, mit 90° die verlängerte Axe des äusseren Gehörganges, mit 45° die Linie zwischen 0° und 90°, mit 135° jene zwischen 90° und 180°. Als Tonquelle diente eine schwache Uhr. Die Hörweite für diese, vom Scheitel aus gemessen, wurde hinzuaddirt, während die Hörweite für die schief nach unten geführte

Digitized by Google

Uhr unberücksichtigt blieb, da selbe für die objective Orientirung belanglos ist.

Zur Bestimmung der Tastempfindung bedienten sich Verfasser des Weber'schen und des Frey'schen Aesthesiometers, um schliesslich aus Gründen, die des Weiteren im Original auseinandergesetzt werden, bei Ersterem zu bleiben.

Die sismaesthesischen Empfindungen, die hier zum ersten Mal zu wissenschaftlichen Zwecken am Menschen verwerthet wurden, sind nach Bonnier eine Art Tastempfindung per distance, mittelst welcher man die Druckdifferenzen im umgebenden Medium, soweit diese einen periodischen Charakter annehmen, wahrnimmt. Unsere Autoren dachten sich, dass besonders bei Taubstummen diese Ferntastempfindung, angenommen, dass die Thätigkeit des acustischen Labyrinthes erloschen sei, compensatorisch zur Geltung kommen müsse, wofür auch eine vom Director der Taubstummenanstalt gemachte Angabe zu sprechen schien, nämlich, dass ein kurzer, trockner Schlag mit dem Fuss auf den Boden den gewöhnlichen Modus vorstellt, dessen sich die Lehrer bedienen um die dreissig bis vierzig Meter weit sich befindlichen Schüler herbei zu rufen, während normale Personen den Schlag nicht empfinden. Das Experiment wurde von den Autoren folgendermaassen angeordnet. Die Stimmgabel (64 V. d) wurde tönend auf den Fussboden aufgestellt und immer weiter entfernt bis die Untersuchten die Erschütterungen nicht mehr empfanden; letztere berührten den Boden mit nur einem Fusse (nackt), während der andere gehoben gehalten wurde; letzteres geschah, weil der beschuhte Fuss die Erschütterungen stärker spürte und dadurch der Untersuchte zu Fehlschlüssen in der Localisirung verleitet wird. Natürlich wurden diese Versuche an den Taubstummen bei verbundenen Augen vorgenommen.

Der Prüfung auf Empfindlichkeit des Riechorganes gingen einigen Vorversuche voraus, aus welchen Verfasser die Ueberzeugung schöpften, dass die Olfactometrie noch nicht jenen Grad von wissenschaftlicher Exactheit besitzt, welcher für die Messung der Empfindlichkeitsschärfe anderer Sinnesorgane besteht. Das Olfactometer von Zwaardemacher, bis jetzt das beste, hat den Nachtheil, dass man die Versuche nicht zugleich an mehreren Personen in einem Raume vornehmen kann. Von der Benützung des Vanillin's, selbst in einer vielfach verdünnteren Lösung als bei Zwaardemacher, d. h. zu $^1/_{10000}$, musste abgesehen werden, da die Geruchsempfindung sich so lange hielt, dass selbe die Riechempfindung für Ammoniak (in $^1/_{4000}$), bei den Nachversuchen nicht aufkommen liess. Die Autoren hielten es für klinische Zwecke angemessen, feste und schwachriechende Stoffe zu verwenden, z. B. Messinggegenstände, und zwischen den Fingern geriebene, schwachriechende Pflanzentheile. Während die Blinden, was man von ihnen verlangte, prompt und leicht auffassten, war dies bei den Taubstummen nicht leicht durchzusetzen; schliesslich gelang es Dank den aufopfernden Bemühungen der Lehrer auch bei diesen die Riechversuche anzustellen und halbwegs verlässliche Resultate zu erlangen.

Die Ergebnisse der Versuche waren folgende:

Bei Taubstummen. Die Schwelle der Reizbarkeit der Netzhaut war durchgehends eine niedrigere als im Normalzustande. Es ist somit die Compensation des fehlenden Gehörvermögens durch das Auge bei schwacher oder fehlender Beleuchtung experimentell erwiesen, so zwar, dass in so beleuchteten Räumen, wo Normalhörende durch das Ohr auf in Bewegung befindliche Körper aufmerksam gemacht werden und selben ausweichen, diese Ueberwachung bei den Taubstummen vom Auge übernommen wird. Als weiterer Beleg für diese Thatsache wird der Fall erwähnt, dass ein 9jähriger, mit Retintis pigmentosa behafteter Taubstummer, im Vergleiche zu seinen Mitschülern, sich bei körperlichen Bewegungen durchaus unbehilflich benahm. Auch die centrale Sehschärfe war in allen Fällen, mit einer einzigen Ausnahme (Myopie), höher als im Normalzustande. Das monoculäre Sehfeld für das Weisse war grösser als in der Norm. Ebenso für das Grüne. Auf weitere Farben wurde nicht geprüft, um womöglich die Ermüdung (Wildbrand'sches Phänomen), zu vermeiden. Das Blickfeld, in der schon erwähnten Bedeutung, erwies sich bedeutend erweitert, welche Er-

Digitized by Google

scheinung Verfasser als Gegenstück zu der häufig beobachteten, grösseren Beweglichkeit der Ohrmuschel bei den Blinden auffassen.

Das Tastempfindungsvermögen, auf Contactempfindung geprüft (Frey), normal; auf Differenzirung (Weber), übernormal. Umgekehrt von dem was bei Blinden besonders an der Fusssohle gefunden wird. Die Sache ist um so wichtiger, weil bei Taubstummen das statische und dynamische Gleichgewicht, bei dem häufigen paralytischen und atrophischen Zustande der entsprechenden Labyrinthorgane (fehlender Labyrinthtonus von Ewald), sehr gefährdet ist und eben durch die Verfeinerung des Tastvermögens theilweise ersetzt wird.

Die sismaesthesische Sensibilität übernormal. Das Riechvermögen, mit der schon erwähnten Einschränkung über die Verlässlichkeit der bestehenden Methoden, erwies sich theils gut entwickelt, theils die in Norm übersteigend.

Das Farbenunterscheidungsvermögen, bei Taubstummen schwer zu prüfen, war in 3 Fällen über die Norm entwickelt, in 4 Fällen einfach normal, in 3 Fällen schwach.

Bei Blinden: Hörschärfe, Hörfeld. Mit Ausnahme von den im Alter vorgerückten Individuen (über 40 J.) und eines Falles, wo die Blindheit nur seit zwei Jahren bestand, fand sich die Hörschärfe constant über die Norm erhöht und zwar nicht nur in der Verlängerung der Axe des Gehörganges, sondern auch bei 0°, 45°, 180°, 135° und am Scheitel. Diese übernormale Schärfe des Gehörs längs den schiefen und zur Gehörgangsaxe senkrecht stehenden Radien lässt sich durch die mehr weniger ausgesprochene, grössere Beweglichkeit der Ohrmuschel erklären. Bei diesen Bewegungen sieht man den oberen Theil des Ohrknorpels abwechselnd nach vorne und nach hinten rücken, welche Bewegung mitunter von Contractionen der Masseteren begleitet wird; diese Erscheinung ist bei den in der ersten Lebenszeit Erblindeten besonders ausgeprägt. Obere Perceptionsgrenze der Scala: Nach Galton-Edelmann gemessen, bei 48000 v. d. — Perceptionsdauer für die Stimmgabeln C, c^2, c^5 nur bei Wenigen leicht vermehrt. Zur richtigen Beurtheilung dieser Untersuchungsresultate betonen Verfasser die Thatsache, dass alle blinden Individuen eine sorgfältige, musikalische Erziehung genossen hatten, was zur Verfeinerung des Gehörs gewiss beigetragen haben muss. Das Localisationsvermögen für Tonquellen ist bei Blinden prompter, nur im sagittalen Durchmesser (0°—180°) kommen fehlerhafte Angaben vor.

Die Berührungsempfindung (Frey) ist sehr entwickelt besonders am Handrücken; letzterer Befund wäre nach Verfasser mit einer anderen Art von Empfindung zusammenhängend, die sie mit dem Namen „Sensibilità anemestesica" (von Anemos) bezeichnen. Sie meinen, dass der Blinde, welcher zu Hause oder auf der Strasse herumgeht, die Arme instinctiv vorstreckt, nicht nur um vorhandene Hindernisse direct abzutasten, sondern auch um entferntere zu entdecken. Die Autoren bringen als Beleg das Citat eines bedeutenden blinden Autors, Maurice de la Sizeranne: Les Aveugles par un aveugle, welches in der Uebersetzung folgendermaassen lautet: „Der Blinde, wenn er sich einer Mauer, einem stehenden Karren oder einem Baume nähert, hat eine Tast- und Hörempfindung; die Schritte geben einen verschiedenen Wiederhall in der Nähe von irgend einem massiven Körper und die comprimirte Luft drückt stärker auf die Haut des Gesichtes. Dass Letzteres in der That geschieht, ist durch die Thatsache erwiesen, dass bei tief gesenktem Hute der Blinde weniger sicher vorschreitet." Das Differenzirungsvermögen (Weber) fand sich sehr scharf entwickelt, wie auch schon durch das Abtasten der Reliefschrift mit den Fingern und Unterscheidung des Terrains mit den Füssen festgestellt ist. Die sismaesthesische Sensibilität zeigte sich viel schärfer als unter normalen Verhältnissen, ungefähr wie bei den Taubstummen.

Wiewohl wir das Hauptsächlichste der sehr interessanten Arbeit hier wiedergegeben haben, so müssen wir den Leser für manche wichtige Einzelheit, tabellarische Zusammenstellungen und Anderes auf das Original ver-

Digitized by Google

weisen, welches für die gründliche, experimentelle Befähigung, ausgezeichnete Darstellungsgabe und, last not least, aufopfernde Geduld der Verfasser spricht.

Morpurgo.

105.

Georges-Paul Veillard (Paris), Sur les otites du nouveau né et du nourrisson. Revue hebdomadaire de laryngologie etc. 1900. No. 42.

V. unterscheidet eine acute und eine latente Otitis beim Neugeborenen und Säugling. Erstere ist identisch mit der Otitis acuta des Erwachsenen und setzt der Diagnose keine Schwierigkeiten entgegen. Letztere ist dem Säuglingsalter eigenthümlich und schwer zu diagnostiziren. Im Hôpital des enfants malades hat V. 80 Sectionen von vorher klinisch beobachteten Kindern gemacht und bespricht an der Hand dieses Materials die latente Form der Säuglingsotitis. Nicht immer ist Otitis vorhanden, wenn bei der Section eitrig scheinender Mittelohrinhalt gefunden wird. V. theilt die Sectionsresultate in vier Classen:

1. Fälle mit gesundem Mittelohr.

Nur viermal wurden die Mittelohr- und Warzenräume leer und mit dünner festhaftender Schleimhaut bekleidet gefunden. Es handelte sich immer um sehr rasch zu Grunde gehende Kinder (Krämpfe).

2. Fälle mit Residuen fötalen Mittelohrinhaltes.

Zweimal wurde im Mittelohr unverändertes Gallertgewebe gefunden. Zwölfmal waren im Gallertgewebe Zeichen einer secundären Infection zu sehen — mehr oder weniger reichliche Einstreuung von gelblichen Heerden in das glasige Gewebe.

3. Fälle mit Eitergehalt des sonst normalen Mittelohres.

In 30% der Beobachtungen war Eiter im Mittelohr, nach dessen Abspülung sich normale Verhältnisse zeigten. In diesen Fällen war offenbar ein Eindringen von Eiter aus dem Nasenrachenraum her erfolgt, denn in letzterem fand sich stets reichliche Ansammlung von Schleim und Eiter; zuweilen konnte man beobachten, wie nur die Tube Eiter enthielt, während das Mittelohr noch frei war. Einige Male hatte die Schleimhaut durch Gefässinjection reagirt.

4. Fälle von latenter Säuglingsotitis.

Nach Ausscheidung der nur scheinbaren Otitiden blieben 35 bis 40% übrig, wo während des Lebens thatsächlich Otitis media bestanden hatte, ohne dass deutliche klinische Symptome bestanden hätten. Das Studium dieser Fälle ergab Folgendes: Bei der latenten Otitis media der Säuglinge erstrecken sich die pathologischen Veränderungen auf die Schleimhaut, die Ossicula, das Trommelfell und die knöcherne Wand. Die Schleimhaut erkrankt vorzugsweise im Antrum mastoideum, ferner am Promontorium und an den Gehörknöchelchen, endlich am Trommelfellüberzug. Anfangs besteht Gefässinjection und Verdickung der Schleimhaut, welche sich leichter als normal von der Unterlage löst. Mikroskopisch zeigt sich reichliche kleinzellige Infiltration. Schliesslich wird die Schleimhaut in ein Granulationspolster verwandelt. Die Gehörknöchelchen sind selten von Schleimhaut entblösst und von Ostitis befallen; meist sind sie nur in ein dickes Schleimhautpolster eingehüllt.

Das Trommelfell ist fast immer unperforirt, offenbar unter dem Schutz seiner verdickten Schleimhautschicht.

Von der knöchernen Paukenwand erkrankt am ehesten das Promontorium, dann das Antrum und das Paukendach.

Den Grund für die latente Säuglingsotitis findet V. in den schlechten Ernährungsverhältnissen, besonders bei langdauernden Magen-Darmkrankheiten. Die Veranlassung zur Otitis ist das Eindringen von Schleim-Eiter aus dem Nasenrachenraum. Wenn einmal das Mittelohr von Eiter erfüllt ist, so besteht bei den kachektischen Kindern keine Tendenz zur Heilung, besonders da bei Rückenlage die Herausschaffung des Eiters erschwert ist.

Der Verlauf der latenten Otitis hängt im Wesentlichen von dem Ausgang der Allgemeinerkrankung ab. Wenn das Kind seine Atrophie überwindet,

Digitized by Google

so kann die Otitis mit Hinterlassung mehr oder weniger deutlicher Residuen heilen. Zuweilen wird die latente Otitis zur acuten und führt dann zur Perforation. In letzterem Fall ist die Diagnose natürlich leicht, während die latente Otitis keine charakterischen Erscheinungen macht und nicht mit Fieber einhergeht. Otoskopisch ist Verdickung, Trübung und leichte Vorwölbung des Trommelfells vorhanden.

Die locale Therapie ist vorwiegend prophylaktisch und besteht in antiseptischer Behandlung des Nasopharynx kranker Säuglinge. V. empfiehlt besonders trockne Nasendouche nach Einträuflung einiger Tropfen Resorcinöls und Vermeidung länger dauernder Rückenlage.

(Anm. d. Ref.: V. lässt unbesprochen, ob nicht im Sinne Hartmann's in manchen Fällen die Otitis in ursächlichem Zusammenhang mit der Atrophie stand. Auch ist kein Versuch gemacht worden, durch entsprechende Behandlung (Paracentese, Luftdouche) eine Besserung herbeizuführen.) Eschweiler.

106.

Poli (Genua), Sur une terminaison rare de l'empyème mastoidien. Ibidem. No. 44.

Zwei Fälle von acutem Warzenempyem, in denen sich eine perisinuöse Eiteransammlung gebildet hatte. Letztere hatte in der Gegend der Sutura squamoso-mastoidea die äussere Corticalis durchbrochen. Heilung.

Eschweiler.

107.

M. Lannois (Lyon), Mastoidite chez les diabetiques. Ibidem.

Lannois glaubt nicht an die Existenz einer diabetischen Mastoiditis, sondern nur an einen besonders schweren Verlauf des Warzenempyems bei Zuckerkranken. Als neuen Beitrag zur Casuistik theilt Lannois folgenden Fall mit:

69jähriger Patient, Diabetiker und Potator. Durchschnittlich 3 Liter Urin pro Tag mit 9,8 Proc. Zucker. Vor einem Monat bekam Patient im Anschluss an Influenza eine Otitis purulenta mit continuirlichen Schmerzen. Kleine Perforation im hinteren oberen Trommelfellquadranten. Da die conservative Behandlung wirkungslos blieb, so entschloss sich Lannois zur Operation, zumal da nur geringe Mengen Ammoniak und nur Spuren Aceton im Urin nachzuweisen waren. Nach Auskratzung der Warzenhöhle besserte sich das subjective Befinden. 14 Tage später indess zeigte sich am unteren Wundwinkel eine nekrotische Partie, die Temperatur stieg etwas an und es trat Schwindel und Unwohlsein auf. Trotz eines nochmaligen Eingriffs, bei dem der Rest des Warzenfortsatzes abgetragen wurde, schritt die Nekrotisirung fort. Die Wunde gewann erst ein besseres Aussehen, als nur noch mit sterilem Wasser reichlich gespült wurde; man hoffte, den Patienten 5 Wochen nach der zweiten Operation entlassen zu können. Zwei Tage vor dem Entlassungstermin ging der Kranke in einem plötzlich eintretenden Coma zu Grunde. Einige Tage vorher hatte man den Urin untersucht und gefunden: S = 1030, Zucker 2,7 Proc., Harnstoff 9,7 pro mille. Kein Eiweiss, kein Aceton, keine Acetessigsäure.

Lannois verlangt bei zu operirenden Diabetikern jedesmal die Ammoniakbestimmung des Urins, da bei höherem Gehalt an Ammoniak die Prognose eine schlechte sei. Eschweiler.

108.

Luc, Diagnostic et traitement de l'abscès mastoidien sous-periosté non accompagné d'abscès intra-mastoidien. (Annales des maladies de l'oreille etc. Nr. 10. Octobre 1900.)

Zwei Fälle von retroauriculärem Abscess, welche nach blosser Spaltung der Haut heilten. Lannois schlägt vor, bei Abwesenheit von Otorrhoe und

Digitized by Google

heftigen Schmerzen jeden Abscess über dem Warzenfortsatz zunächst nur durch Hautschnitt zu entleeren und mit der Antrumeröffnung zu warten.
Eschweiler.

109.

Vacher (Orléans), Note sur un procédé de curetage de l'attique et d'extraction des osselets. Ibidem.

Um die laterale Wand des Kuppelraumes abzutragen und die Ossicula zu entfernen, löst Vacher die obere Wand des häutigen Gehörganges ab, indem er zwei parallele Schnitte vom Trommelfell bis in die Concha durch die Gehörgangscutis führt. Der so umschnittene Lappen wird vom Gehörgangsdach abgelöst und nach Aussen geklappt. Sein Stiel befindet sich in der Concha. Nach Beendigung des Eingriffs am und im Kuppelraum soll der Lappen wieder antamponirt werden. (Keine Krankengeschichten.) Eschweiler.

110.

Guye (Amsterdam), Sur quelques details anatomiques concernant l'étiologie de la mastoidite de Bezold. Ibidem.

Ausser einer Krankengeschichte, die nichts Neues enthält, giebt Guye die Abbildung eines Schläfenbeins mit ganz erhaltener Fissura petro-squamosa. Das betreffende Os petrosum zerfällt in zwei Theile, von denen der eine nur die Squama mit Jochfortsatz und einem Theil der äusseren Warzenfortsatzfläche ist, während der andere aus dem Gros des Processus mastoides, der Felsenbeinpyramide und dem Os tympanicum besteht. Eschweiler.

111.

Lannois (Lyon), Neurome du pavillon de l'oreille. Ibidem.

Von einem grossen Knoten in der Ohrmuschel ging nach hinten oben gegen das Occiput hin, und nach unten entlang dem M. sternocleido. je eine Kette von kleineren Neuromknollen aus. Sehr grosser Blutreichthum und der mikroskopische Befund lassen Malignität befürchten. Eschweiler.

112.

Ballance, The conduct of the mastoid operation for the cure of chronic purulent otorrhoea with special reference of the immediate healing of the cavity in the bone left by the operation means of the epithelial grafts. (London 1900. H. K. Lewis, 136 Gower street, W. C.)

Verfasser schildert in dieser Arbeit die Totalaufmeisselung als „description of my own plan of operation, which has been developed from no inconsiderable experience." Anstatt, wie es im Allgemeinen üblich und ausreichend ist, sich mit einer einzeitigen Operation zu begnügen, will er die Totalaufmeisslung in zwei zeitlich von einander getrennte Operationen zerlegt wissen 1. „the operation for the removal of the disease und 2. „the Operation for the healing of the wound." Die Beschreibung seiner „ersten Operation" weicht nur in unwesentlichen Dingen wie z. B. dem Gebrauch besonders geformter elektro-motorisch getriebener Bohrer von den in Deutschland seit einem Decennium üblichen Methoden der Totalaufmeisselung ab. Die „zweite Operation", welche sich bei Kindern gewöhnlich nach Ablauf einer Woche, bei Erwachsenen nach Ablauf von zwei oder drei Wochen an die erste anschliessen soll, besteht in Bedeckung der frischen granulirenden Knochenhöhle mit transplantirter Epidermis. Zur Fixirung der letzteren benützt er dünnstes Goldblech, während man in Deutschland zu dem gleichen Zwecke Silk-Protectiv zu verwenden pflegt. Der einzige bemerkenswerthe Unterschied

Digitized by Google

seiner Methode gegenüber den in Deutschland üblichen besteht mithin darin, dass er die Mastoidoperation principiell in zwei Zeiten auszuführen vorschlägt, während man in Deutschland nur in hierfür geeigneten Fällen secundär die Transplantation vornimmt. Wenn nun auch beim oberflächlichen Lesen die günstigen Resultate der mitgetheilten Casuistik für die Richtigkeit des vom Verfasser eingeschlagenen Weges zu sprechen scheinen, so können wir die Fälle wegen der durchweg zu kurzen Beobachtungsdauer nicht als beweiskräftig anerkennen. Was will es heissen, wenn in einer Reihe von Fällen nur mitgetheilt wird, dass der Ausfluss verschwunden ist, während von der Beschaffenheit der Höhlenauskleidung, ob die Höhle mit matter oder spiegelnder Epidermis ausgekleidet ist, ob sich an einzelnen Stellen Krusten befinden oder nicht, gar nicht die Rede ist? Ausserdem erschwert doch die vom Verfasser in allen Fällen unterschiedslos vorgenommene primäre Naht der retroauriculären Wunde gewiss in vielen Fällen die Einsicht und Controlle aller Theile der Operationshöhle.

Wir können uns im Princip nicht mit dem Vorschlage von Ballance einverstanden erklären, weil man oft nicht in der Lage ist, alles Kranke gründlich bei der Operation zu entfernen. Ganz abgesehen davon, dass oft die Rücksicht auf die Function des Ohres, auf den Facialis, dass cariöse Stellen am Promontorium, am Boden der Paukenhöhle und im Bereich der knöchernen Tuba Eustachii unserm weiteren operativen Vorgehen Halt gebieten, sind auch oft erkrankte Knochenpartien noch nicht genügend für das Auge dem gesunden Knochen gegenüber differenzirt. Im weiteren Verlauf der Nachbehandlung erweist sich oft manche Knochenpartie als erkrankt, welche man bei der Operation für gesund gehalten hat.

Ein Punkt springt fernerhin jedem Leser der obigen Arbeit in's Auge; das ist die Unkenntniss der ausländischen Litteratur. Diese fast gänzliche Vernachlässigung der ausländischen Litteratur ist eine Erscheinung, welche den neueren englischen otiatrischen Arbeiten fast durchweg eigenthümlich ist, und es seien mir im Anschluss an obige Arbeit einige allgemeine Bemerkungen dazu an dieser Stelle gestattet.

Welche Gründe jene auffallende Erscheinung bedingen, vermögen wir nicht zu sagen. Vielleicht ist es die häufig bei den englischen Collegen vorhandene Unkenntniss der fremden Sprachen, insbesondere der deutschen, welche ihnen den Einblick in die ausländische Litteratur verschliesst, vielleicht hindert sie auch die zeitraubende praktische Thätigkeit an der ausreichenden Beschäftigung mit der ausländischen Fachlitteratur. Dieser Fehler drückt den in England erscheinenden otiatrischen Arbeiten in den Augen litteraturkundiger Leser ohne Weiteres den Stempel einer gewissen Rückständigkeit auf. Es werden in der englischen medicinischen Presse Arbeiten publicirt, welche kein deutsches Journal aufnehmen würde, weil ihr Inhalt bereits überlebt ist. So mancher therapeutische Vorschlag wird als neu publicirt, welcher hier in Deutschland längst bei allen Ohrenärzten bekannt ist, und mancher Fehler wird bei der Erprobung dieser „neuen" Behandlungsmethoden gemacht, der in Deutschland längst als solcher erkannt und in der Litteratur als solcher bezeichnet worden ist.

Als Beleg für die Richtigkeit dieser Behauptungen beschränken wir uns darauf, einige markante Beispiele anzuführen: Als Horsley im Jahre 1886 den Vorschlag machte, bei der infectiösen otogenen Sinusphlebitis die Vena jugularis int. zu unterbinden und den erkrankten Sinus zu öffnen, hat er mit keiner Silbe den Namen Zaufal's genannt, befand sich also in völliger Unkenntniss der Priorität des Prager Otologen. Und doch hat der letzere bereits 6 Jahre früher (1880) den gleichen Vorschlag gemacht, dessen Befolgung, wie die spätere Zeit gelehrt hat, einen nennenswerthen Fortschritt in der Therapie jener schweren Folgeerkrankung der Otitis bedeutet. Auch dass Zaufal bereits im Jahre 1884 eine Jugularisunterbindung ausgeführt und als Erster die Sinusoperation in's Werk gesetzt hat — er hat wenigstens den bereits durch eine jauchige Thrombose spontan eröffneten Sinus ausgespült und drainirt — ist Horsley vollkommen entgangen. Dass diese Operation durch die günstigeren Operationserfolge der englischen Collegen Lane und Bal-

Digitized by Google

lance erst populärer geworden ist, hat mit der Frage der Priorität nichts zu thun.

Ein weiterer Beweis für die Richtigkeit der obigen Behauptung ist das im Jahre 1893 erschienene, bekannte Buch von Macewen (Pyogenic infective diseases of the brain and spinal cord etc.). Dasselbe hat in Deutschland die allseitigste Anerkennung und Würdigung gefunden, sowohl bei den Otologen, wie Chirurgen und Neurologen. Die grosse Fülle gut beobachteten klinischen Materiales, die sorgfältige anatomische Durcharbeitung der ganzen Materie, die geradezu frappanten Operationsresultate, welche für die Behandlung der intracraniellen Complicationen der Otitis eine kaum geahnte Perspective eröffneten, kennzeichnen den hohen wissenschaftlichen Werth jenes Buches. Nichts desto weniger ist auch in ihm eine nur oberflächliche Kenntniss der deutschen Fachlitteratur auffällig. Nur die in das Englische übersetzten deutschen Arbeiten scheinen Macewen bekannt zu sein, auch hat er bisher das in der Vorrede seines Buches gegebene Versprechen, die einschlägige Litteraturbearbeitung nachträglich zu liefern, nicht eingelöst. Aus dieser Litteraturunkenntniss erklärt sich, dass Vieles als neu von Macewen beobachtet ist, was längst bekannt war. Ganz besonders tritt dieser Mangel ungenügender Litteraturkenntniss bei der Beschreibung der Mastoidoperation für den litteraturkundigen Leser hervor. Was die Indicationen zu dieser Operation anbetrifft, so steht M. noch auf dem Standpunkte, welchen Schwartze vor ihm 20 Jahre früher eingenommen hat. Wenn er sich dabei auf den eben genannten Autor bezieht, so ist ihm dabei unbekannt, dass derselbe späterhin seinen früheren Standpunkt wesentlich modificirt hat, indem er die Fälle kennzeichnete, für welche er im Gegensatz zu seiner früheren einfachen Eröffnung des Antrum die Totalaufmeisslung der Mittelohrräume für geeigneter und schneller zur Heilung führend erklärt. Die Operationsmethode selbst, welche Macewen empfiehlt, ist für eine Anzahl von Fällen als nicht ausreichend und veraltet zu bezeichnen. Die umfangreiche neuere Litteratur über diesen Gegenstand, welche nach Einführung radikalerer Operationsmethoden (Stacke, Zaufal u. s. w.) entstanden ist, insbesondere auch die Operationslehre Schwartze's in seinem Handbuche Band II (1892), ist ihm, nach dem, was er über jenen Gegenstand geschrieben, nicht bekannt gewesen.

Was nun die oben besprochene Arbeit von Ballance anbetrifft, so kann sie als ein Beleg jüngsten Datums für die Richtigkeit unserer oben aufgestellten Behauptung gelten. Wenn dieser Autor bei der Beschreibung der „ersten Operation" ausser einem kurzen Citat aus einer Arbeit Stacke's überhaupt nichts von der umfangreichen diesbezüglichen deutschen Litteratur erwähnt, so kann man zu seiner Entschuldigung anführen, dass er seinen Landsleuten ja nur allbekannte und selbstverständliche Dinge vorträgt. Die Beschreibung der „zweiten Operation" indessen muss auf jeden Leser den Eindruck machen, als stamme die Idee, die Vernarbung der Ohroperationshöhle zu beschleunigen, von ihm. Es ist ihm mithin die Priorität verschiedener Autoren deutscher Zunge völlig unbekannt. So weiss er nicht, dass z. B. Siebenmann bereits im Jahre 1893 die Thiersch'sche Transplantation für operirte Cholesteatom-Höhlen empfohlen hat, und dass bereits vor jenem Autor auch anderwärts diesbezügliche Versuche gemacht worden sind. Wenn die englischen Collegen zur Einsicht dieses Mangels ihrer otiatrischen Fachlitteratur kommen und die Consequenzen dieser Erkenntniss ziehen, dann wird das gewiss zum Vortheile ihrer Litteratur und mittelbar auch zum Nutzen der sich ihrer Behandlung anvertrauenden Kranken geschehen. Es sind in dieser Hinsicht die Collegen englischer Zunge jenseits des grossen Wassers viel schneller bei der Hand gewesen, um sich Kenntnisse und Fertigkeiten in theoretischen und praktischen Fragen an den Quellen des wissenschaftlichen Fortschrittes zu verschaffen. Mit welchem Erfolge, kann man aus ihrer neueren Litteratur ersehen, deren Höhe doch gewiss als Maassstab für ihren vorgeschrittenen wissenschaftlichen Standpunkt dienen kann. Grunert.

Digitized by Google

113.

Piffl, Ueber acute Mittelohrentzündung und ihre Behandlung. Prag. Med. Wochenschr. XXV. No. 21—24. 1900.

Dieser, vor dem Forum einer Versammlung allgemein prakticirender Aerzte gehaltene Vortrag bringt für die Fachgenossen nichts Neues. In Bezug auf die Indicationsstellung für die Paracentese des Trommelfells in Fällen acuter eitriger Otitis media weicht Verfasser wesentlich von der Mehrzahl seiner Fachgenossen ab; er will auch bei der eitrigen Form der acuten Mittelohrentzündung die Paracentese auf das Aeusserste eingeschränkt wissen, weil er der Ansicht ist, dass bei der Anwendung von warmen Ueberschlägen mit essigsaurer Thonerde in Verbindung mit Natr. salicyl. innerlich bereits in der Paukenhöhle vorhandener Eiter sich in der Mehrzahl der Fälle resorbirt. Bedauerlich ist es, dass solche in der Luft schwebende Fragen vor ein allgemein ärztliches Forum gebracht werden. Unvermeidlich wird bei den Aerzten hierdurch Zweifel erweckt an dem Nutzen eines Eingriffes, der sich bereits Decennien hindurch als segensreich und in zahllosen Fällen lebensrettend erwiesen hat. Grunert.

114.

Gompertz, Zur Therapie der Verwachsungen im Mittelohr. Wien 1900 bei Moritz Perles.

Nach kurzem Ueberblick über die Pathologie, Symptomatologie und Diagnose der Adhaesivprocesse im Mittelohr berichtet Verfasser über einige Fälle, bei denen er mittelst des von ihm 1895 beschriebenen operativen Verfahrens (blutige Lösung des verwachsenen Hammergriffes, Zwischenlegen eines dünnen Celluloidblättchens zwischen gelöstem Hammergriff und Promontorium) überraschende Erfolge erzielt hat. In einzelnen Fällen hat er sein Verfahren combinirt mit Trichloressigsäureätzungen nach Okuneff. Die wissenschaftliche Verwerthung der vom Verfasser mitgetheilten Fälle ist leider dadurch beeinträchtigt, dass in keinem derselben das Resultat einer Stimmgabelprüfung mitgetheilt worden ist. Grunert.

115.

Wertheim, Beiträge zur Pathologie und Klinik der Erkrankungen der Nasennebenhöhlen. Arch. f. Laryng. 11. Bd. 2. Heft.

Wir müssen uns bei dem Umfange der lesenswerthen, aus der Abtheilung für Ohren-, Nasen- und Halskranke im Allerheiligen Hospital zu Breslau hervorgegangenen Arbeit des Verfassers darauf beschränken, nur einige besonders wichtige Punkte hervorzuheben. Der Schwerpunkt der Arbeit liegt auf ihrer pathologisch-anatomischen Seite; ihre Grundlage ist das auf das Sorgfältigste verarbeitete Ergebniss von 360 Obductionen der Nase und ihrer Nebenhöhlen. Verfasser geht dabei von dem Missverhältniss zwischen der klinisch festgestellten Häufigkeit der Nebenhöhlenerkrankungen und der Häufigkeit, in welcher Nebenhöhlenerkrankungen am Cadaver gefunden werden, aus. Er kommt zu dem Ergebniss, dass jede vierte Leiche Veränderungen der Nasennebenhöhlen aufweist, welche in das Bereich des Empyems fallen. Was die Häufigkeit des Befallenseins der einzelnen Nebenhöhlen anbetrifft, so war die Kieferhöhle am häufigsten der Sitz der Eiterung (47,7 Proc.), dann kamen die Keilbeinhöhlen, Stirnhöhlen und Siebbeinzellen. Von besonderem Interesse ist es, dass Verfasser an der Hand von 10394 Obductionen (patholog. Institut der Universität Breslau und pathologisches Institut des Allerheiligen Hospitals) nachweisen konnte, dass die Nebenhöhlenerkrankungen der Nase viel häufiger zu letalen intracraniellen Complicationen führen, als man es bisher angenommen hat. Unter den erwähnten 10394 zur Section gekommenen Fällen waren 127 Fälle intracranieller Eiterung und unter letzteren zweifellos 4,7 Proc. durch Nasenaffectionen bedingt. Im Anschluss hieran berichtet Verfasser über 4 Fälle letaler intracranieller Complicationen, die durch eine

Digitized by Google

Nasennebenhöhleneiterung inducirt waren, und über 8 Fälle, in denen der Zusammenhang zwischen Tod und Naseneiterung zum Mindesten hochgradig wahrscheinlich war. Grunert.

116.

Dench, A Case of Sinus Thrombosis, complicated by Cerebellar Abscess. Transactions of the American Otological Society etc. Vol. VII., part II, page 391.

Dieser Fall von Kleinhirnabscess mit Sinusthrombosis bei einem 11jährigen Kinde, welches 36 Stunden nach der Abscessoperation starb, bedarf um so weniger einer Mittheilung, als eine Section nicht gemacht wurde. Grunert.

117.

Jansen, Ohrenerkrankungen bei Syphilis. Encyklop. der Haut- und Geschlechtskrankheiten. Verl. von F. C. W. Vogel, Leipzig.

Zusammenstellung des über die einschlägige Materie Bekannten. Besonders hingewiesen sei auf die Ansicht des Verfassers, welcher die Exostosen (besonders einseitigen) und Hyperostosen des Gehörgangs bei Syphilitischen für das Product einer circumscripten oder diffusen luetischen Gehörgangsperiostitis hält. Bei einem Herrn mit vor 6 Jahren erworbener Lues sah er eine einseitige Exostose und Hyperostose, die 2 Jahre vor der Infection noch nicht bestanden hatte. Störende Druckfehler: Thier'sche Transplantationen (S. 358) statt Thiersch'sche T. und Wiederherstellung des „Gehirns" (S. 367) statt Gehörs. Grunert.

118.

Biehl, Bericht über die Thätigkeit der Abtheilung für Ohren-, Nasen- und Halskranke im k. u. k. Garnisonspital No. 1 in Wien. Monatsschr. f. O. 1900. No. 2.

In einem Zeitraum von 2 Jahren wurden 729 Kranke auf der Abtheilung behandelt; der durchschnittliche Krankenbestand betrug 27 Mann. Die einfache Antrumeröffnung wurde in jenem Zeitabschnitt vorgenommen bei 29 Mann, die Totalaufmeisslung bei 10 Mann und 3 unverheiratheten Damen. In welchem militärischen Dienstverhältnisse letztere standen, giebt uns Verfasser nicht an. Aus den Mastoidoperationstabellen ist leider das endgültige Resultat der Operation nicht zu ersehen. Verfasser redet nicht nur bei acuten Eiterungen sondern auch bei chronischen (!) der Trockenbehandlung das Wort. Unverständlich ist dem Referenten, dass, wie Verfasser behauptet, bei primärer Naht der retroauriculären Wunde nach der Totalaufmeisslung „die etwa unangenehmen Granulationen viel eher zugänglich sind, als durch die retroauriculäre Oeffnung." Grunert.

119.

Bôval, Volumineuse exostose du conduit auditif externe. Bull. d. l. Société Belge d'Otologie etc. Bruxelles 1900. p. 40.

Gehörgangsexostose, vorn oben an der Grenze zwischen knorpeligem und knöchernen Gehörgang aufsitzend, in Chloroformnarkose mit dem Meissel entfernt. Heilung der bestehenden Taubheit. Alte Eiterung vorhergegangen; vorher wiederholt Polypen aus demselben Ohre entfernt. Grunert.

120.

M. Goris, Remarques sur la cure radicale de l'otorrhée avec autoplastie de Passow. Ibidem. p. 134.

Beschreibung der von Passow „de Berlin" (! Ref.) angegebenen Methode der Plastik nach der Radicaloperation und einiger unwesentlicher Modificationen. Grunert.

Digitized by Google

121.

M. Jousset, Des exercices acoustiques. Ebenda. S. 149,

beschreibt die Art und Weise, wie bei der oralen Methode des Taubstummenunterrichtes die Hörübungen (Urbantschitsch) auszuführen sind. Die Arbeit enthält keine neuen Gesichtspunkte. Grunert.

122.

M. W. Bogdanow-Beresowski, Ueber die Wiederherstellung des Gehörs bei den Taubstummen. Wratsch 1900. Nr. 20. St. Petersburg.

Eingangs referirt Verfasser aus den Arbeiten von Isatschik und Kostritzki (Petersburger Dissert.), dass die Ohrkrankheiten, was die Häufigkeit derselben betrifft, unter den Erkrankungen der russischen Landbevölkerung die erste Stelle einnehmen, aus der Arbeit Tschlenow's, dass man in Russland, so weit das bis jetzt zu berechnen war, circa 200000 Taubstumme zählt. Von diesen geniesst nur ein geringer Bruchtheil Behandlung und Unterricht, und kaum 1000 können Aufnahme in Specialanstalten finden. Nach einem Resumé der wichtigsten ausländischen Meinungsäusserungen zu den methodischen Hörübungen geht Verfasser zu den eigenen Versuchen an Taubstummen, die er seit 1899 in der von Szymanowski in Petersburg geleiteten Klinik über und führt an, dass bisher in den russischen Taubstummenschulen nur äusserst selten Hörübungen vorgenommen wurden. Die einzigen Angaben finden sich in den Jahresberichten der Lehrer vor. Hierbei nennt Verfassser den Lehrer der Kasaner Taubstummenschule Roshdestwenski als den Erfinder (1889) eines besonderen Apparates zur Prüfung des Gehörs taubstummer Kinder. Bogdanow-Beresowski kann reichliche eigene Erfahrung aufweisen und berichtet über seine Fälle darunter ausführlich über einen mit frappirend glänzendem Erfolge. Bogdanow-Beresowski benutzte Anfangs bei den Hörübungen zur Erleichterung der Schallzuleitung Hörrohre, proponirt aber jetzt als zweckentsprechender das Phonendoskop von Bianchi. Bogdanow spricht die unerschütterliche Ueberzeugung aus, dass es durch Urbantschitsch's Hörübungen fraglos möglich ist, das Loos sehr vieler Taubstummen wesentlich und für die Dauer zu erleichtern.

de Forestier-Libau.

123.

B. J. Bentowin, Die Gefahren der „Juwelierstiche" des Ohrläppchens. Jeshenedelnik, No. 37. 1900. St. Petersburg.

Die Petersburger Juweliere benutzen zum Durchbohren der Ohrläppchen ein ring- oder lyraförmiges Instrument so, dass das Ohrläppchen zwischen zwei gegenüberstehende scharfe Zapfen kommt, die wie die Hälften eines Schraubstockes durch Anziehen einer Schraube langsam genähert werden und in wenigen Tagen die Perforation schmerzlos durchführen. Diese Apparate werden den Käufern von Obrringen vermietbet und können somit leicht Infectionsüberträger werden. Im Anschlusse daran berichtet Verfasser über einen Fall von Herpes tonsurans und einen Fall von Eczema parasitaria, bei welchen Beiden die Infection unzweifelhaft auf das geschilderte Verfahren zurückgeführt werden konnte. Wenn das Perforiren der Ohrläppchen überhaupt geduldet werden soll, so soll es, so postulirt der Verfasser, von Aerzten executirt werden und den Juwelieren von den Medicinal-Polizeibehörden strengstens verboten werden. de Forestier-Libau.

XVII.

Historische Ergänzung zu meiner Mittheilung: „Zur Frage der Trommelfellzapfen bei acuter Mittelohrentzündung." (Arch. f. O. Bd. 50, 3. u. 4. Heft.) von Dr. Katz, Privatdocent.

Bei Abfassung meines Beitrags sind mir noch einige wichtige Mittheilungen von Bezold zu diesem Gegenstande entgangen, welche den von mir citirten

Digitized by Google

und besprochenen Ausführungen von Haug fast gleichen, deren Veröffentlichung jedoch denselben (Haug's) einige Jahre vorausgegangen sind. In der Zeitschrift für Ohrenheilkunde, Band 21, Seite 120, findet sich in einem Bericht über die 10. Versammlung süddeutscher und schweizerischer Ohrenärzte in Nürnberg 1890 Folgendes: „Bezold hat bei Influenza öfters ein mitunter rapides Vordrängen von Wucherungen durch die Perforationsöffnung des Trommelfells gesehen. In einem Falle hat er diese Prominenz 5 mal mit der Schlinge abgetragen. Sie zeigten sich stets in der Mitte perforirt und bestanden aus hochgradig verdickter Schleimhautschicht des Trommelfells. — Aehnliches beobachtete Körner und Köbel." In ganz demselben Sinne äussert sich Bezold in seiner „Ueberschau 1895" in dem Capitel „Wucherungen des Perforationsrandes." Ferner ist aus dem Bezold'schen Ambulatorium eine diesbezügliche mit histologischer Untersuchung verbundene Arbeit von L. Grünwald „über perforirte Ohrpolypen" 1891 erschienen, welcher die obige Ansicht Bezold's begründet. — Aber ich betone, wie gegen Haug, diese Wucherungen des Perforationsrandes oder perforirten Ohrpolypen entsprechen nicht den von mir genau in der Entwicklung beobachteten Trommelfellzapfen welche, wie ich noch einmal wiederholen will, folgendermaassen meines Erachtens entstehen: 1. Feine Perforationsöffnung bei heftiger Entzündung und widerstandsfähigem Trommelfell; 2. Hineinwachsen der Trommelfell-Epidermis in die Perforation und Bildung eines Canals; 3. Entstehung von Granulationen infolge erschwerten Abflusses an der Innenfläche des Trommelfells; 4. hernienartige Elevation des Trommelfells resp. seiner Epidermis.

Personal- und Fachnachrichten.

In Wien habilitirte sich als Privatdocent für Ohrenheilkunde Dr. Victor Hammerschlag. —

Dr. Holger Mygind in Kopenhagen hat den Titel als Professor erhalten.

In Hamm (Westphalen) verstarb am 4. Januar 1901 im Alter von 54 Jahren der Kgl. preussische Sanitätsrath Dr. August Borberg, der sich neben einer ausgedehnten allgemeinen ärztlichen Praxis den wohlbegründeten Ruf eines ausgezeichneten Ohrenarztes erworben hatte. Er war aus der Hallenschen Schule hervorgegangen und hatte dort nach seiner Approbation zuerst als Assistent an der medicinischen Klinik, dann an der Ohrenklinik (1871) mit rühmlichem Eifer seinen Studien und Pflichten obgelegen. Schwartze.

In Verbindung mit der am 24. und 25. Mai d. J. (Pfingsten) in Breslau stattfindenden Versammlung der Deutschen otologischen Gesellschaft soll eine Ausstellung von Lehrmitteln für das Gebiet der Otologie und Rhinologie veranstaltet werden. Die Ausstellung soll enthalten:

1. Anatomische Trockenpräparate und Modelle.
2. Weichtheil-Präparate.
3. Präparate für starke und schwache Vergrösserung. Demonstration derselben durch Lupen, Mikroskope, Projections- und Zeichenapparate.
4. Abbildungen, Photographien, Diapositive.
5. Akustische Apparate und Modelle.
6. Instrumente und Apparate zur Untersuchung und Behandlung.

Anfragen bezüglich der Ausstellung sind an das aus den Herren Brieger, Hecke, Kayser, Kümmel und Steuer bestehende Localcomité in Breslau, zu Händen des Herrn Prof. Kümmel, Thiergartenstrasse Nr. 53, zu richten.

Vom 1.—15. Mai finden am k. Centraltaubstummeninstitut in München Curse von Prof. Bezold und Dr. Wanner: „Ueber die Einführung in die Untersuchung des Taubstummenohres" und „Ueber Anatomie und Physiologie der Sprachwerkzeuge" für Ohrenärzte und Taubstummenlehrer statt. Die übrige Zeit kann von den Cursbesuchern dazu verwendet werden, die Unterrichtsmethode für die partiell hörenden Taubstummen am Münchner Centraltaubstummeninstitut kennen zu lernen.

Die Curse sind unentgeltlich. Beginn: Mittwoch den 1. Mai Morgens 8 Uhr.

Digitized by Google

XVIII.

Aus der deutschen oto-rhinologischen Klinik Prof. Zaufal's in Prag.

Ueber die Aufmeisselung des Warzenfortsatzes bei Complicationen acuter Mittelohrentzündungen mit Bericht über 75 operirte Fälle.

Von

Dr. **Otto Piffl** in Prag,
früherem Assistenten der Klinik.

(Fortsetzung von S. 176.)

IV. Acute eitrige Mittelohrentzündung links, mit periostitischem Abscess und Caries des Warzenfortsatzes, Meningitis, Thrombose der Sinus cavernosi.

No. 39, St. Andreas, 46 Jahre alter Arbeiter aus H. aufgenommen an die Klinik am 19. Mai 1897. Damals gab Patient an, früher immer gesund gewesen zu sein und seit 15 Wochen an linksseitigen Kopf- und Ohrenschmerzen zu leiden. Vor 5 Wochen habe sich Ausfluss aus dem linken Ohre eingestellt, während sich gleichzeitig auch eine Anschwellung am linken Warzenfortsatz ausbildete. — Unsere Untersuchung ergab Folgendes: Patient sieht elend aus, macht den Eindruck eines schwer Kranken. Augenbewegungen und Augenhintergrund normal. Die linke Ohrmuschel stärker vom Kopf abstehend als die rechte. Die linke Warzenfortsatzgegend ist stark geröthet und geschwollen, fluctuirend. Im linken Gehörgang sehr reichliches eitriges Secret, in der Tiefe eine von der hinteren oberen Gehörgangswand ausgehende Granulation, die das Trommelfell überdeckt. Bei Druck auf die Schwellung am Proc. mast. entleert sich an dieser Stelle eitriges Secret. Die Hörfähigkeit ist auf dem linken Ohre für laute Stimme auf 7 m erhalten, Flüsterstimme auf 10 cm herabgestetzt. Die Uhr wird ebenfalls auf 10 cm vor dem Ohre gehört, die Knochenleitung für dieselbe ist erhalten. Weber ergiebt kein bestimmtes Resultat, Rinne ist negativ. — Der freie Raum der Nase ist durch Hypertrophie der Schleimhaut und Septumverbiegungen verengt.

20. Mai. Nach Entfernung der Granulation aus dem Gehörgang erkennt man einen Durchbruch der hinteren oberen Gehörgangswand. Das Trommelfell erscheint grau, diffus getrübt und etwas verdickt. Temperatur normal. Puls 80.

21. Mai. Patient hat sehr schlecht geschlafen wegen starker Schmerzen hinter dem linken Ohre. Die Anschwellung daselbst hat zugenommen.

Operation. Hautschnitt T-förmig. Der verticale Theil spaltete den subperiostalen Abscess und entleerte eine grosse Menge eitrigen Secretes. Nach Ablösung des Periosts zeigte sich der Warzenfortsatz an der Umbiegungsstelle in die hintere Gehörgangswand cariös zerstört. An der correspondirenden Stelle war der Gehörgangsschlauch auf Stecknadelkopfgrösse perforirt. Durch Abtragung der Corticalis wurde nun eine haselnussgrosse pathologische Höhle

Digitized by Google

im Warzenfortsatz freigelegt und mit dem scharfen Löffel ausgeräumt. Naht bis auf den unteren Wundwinkel.

22. Mai. Erbrechen; Temperatur und Puls normal.

23. Mai. Wohlbefinden.

25. Mai. Verbandwechsel. Die Secretion aus dem Ohre hat aufgehört. Die Wunde, soweit sie vernäht war, verklebt.

28. Mai. Früh klagte Patient über starke Kopfschmerzen. Mittags traten Schwindel, ferner Zuckungen und Schmerzen in beiden Augen auf. Nachmittags Erbrechen. Stuhl angehalten Die Untersuchung constatirte einen auf beiden Augen synchron stattfindenden Nystagmus, der zeitweise aussetzte. Von Seite der übrigen Hirnnerven keine Störung.

29. Mai. Früh Temperatursteigerung. Der Nystagmus hat aufgehört.

30. Mai. Der Verbandwechsel ergab nichts Abnormes.

5. Juni. Die Temperatursteigerung des Morgens hielt an, während Abends immer normale Temperatur bestand. Patient klagte über Appetitlosigkeit und allgemeine Schwäche. Die wiederholte innerliche Untersuchung ergab keinerlei bemerkenswerthen Befund. Die Milz war nicht tastbar; der Augenhintergrund normal.

10. Juni. Im Gegensatz zu früher bestanden jetzt immer des Abends erhöhte Temperaturen. Die subjectiven Beschwerden blieben gleich, nur klagte Patient jetzt über Eingenommensein des Kopfes.

16. Juni. Das Fieber seit 2 Tagen continuirlich. Der Augenhintergrund normal.

19. Juni. Prof. von Jaksch, der den Patient untersuchte, stellte die Diagnose auf Sepsis. Temperatur 39,1. Puls 92. Die Wunde an der Spitze des Proc. mast. war nicht verheilt, entleerte noch Eiter. Patient war benommen, machte beständig Greifbewegungen mit den Händen, sprach wirres Zeug durcheinander und liess Stuhl und Harn unter sich. Da die Möglichkeit des Bestehens einer Sinusthrombose sich nicht von der Hand weisen liess, so wurde durch eine

2. Operation der Warzenfortsatz nochmals freigelegt. Die Wundhöhle war mit schlaffen Granulationen ausgefüllt. Durch Abtragung der Spitze des Warzenfortsatzes wurde ein bohnengrosser unter der Incis. mast. gelegener Abscess eröffnet und entleert, hierauf das bei der ersten Operation nicht blossgelegte Antrum aufgedeckt und normal befunden. Nun wurde der Sinus sigm. in grösserem Umfange freigelegt. Derselbe erschien grauweiss, fühlte sich weich an, Pulsation war nicht tastbar. Er wurde mit dem Scalpell eröffnet, wobei sich dunkles Blut in normaler Stärke entleerte. Die Blutung stand auf Tamponade. Naht des horizontalen Theiles der Wunde.

Nach dem Erwachen aus der Narkose war Patient bei vollem Bewusstsein und verlangte zu essen. Die Greifbewegungen erneuerten sich nicht.

20. Juni. Besserung im Befinden anhaltend. Patient erkannte den Assistenten und antwortete vernünftig auf gestellte Fragen. T. 37,1—39,1.

21. Juni. Die ganze Nacht war Patient sehr unruhig. Früh Temperatur 37,9. Puls schwach, 114. Patient benommen, erkannte Niemanden, gab keine Antworten. Die Greifbewegungen traten wieder auf. Harn wurde unter sich gelassen. — Abends Bewusstlosigkeit anhaltend. Unempfindlichkeit gegen Hautreize. Rasseln über der Trachea und den Lungen.

22. Juni. Gegen Morgen war Patient sehr unruhig, stöhnte fortwährend und um 5 Uhr früh trat Exitus letalis ein.

Dem Sectionsprotokolle (Sec. Prof. Chiari) ist zu entnehmen: „Die harte Hirnhaut stark gespannt. Im Sinus falciformis major, in den Sinus transversi, sigmoid., petrosi super. und infer. flüssiges und frisch geronnenes Blut. Im Sinus cavernosus dexter und sinister Eiter, von dem die Ganglia Gasseri umgeben erscheinen. Ebenso in der Sella turc. um die Hypophysis cerebri. Im Canalis caroticus beiderseits das Zellgewebe um die Carotis geröthet. Die inneren Meningen überall, besonders aber an der Basis, um das Chiasma nerv. optic. und den Stiel der Hypophysis serös eitrig infiltrirt. Die Hirnwindungen abgeplattet, die Hirnsubstanz blass, feucht, weich. In den Hirn

Digitized by Google

ventrikeln serös-eitriges Exsudat. Im Zellgewebe beider Orbitae keine pathologische Veränderung, die Venen daselbst mit flüssigem Blute mässig gefüllt. Beim Abpräpariren der Pachymeninx vom linken Schläfenbein kommt man auf einen dem hinteren Drittel der Crista pyramidis entsprechenden, von da auf die hintere Fläche der Felsenbeinpyramide sich fortsetzenden 1½ qcm grossen, ulcerös-grubigen Defect im Knochen. Zwischen diesem und der Pachymeninx 1 cbcm serös-eitrige Flüssigkeit. Diesem Herde entspricht an der Innenfläche der Pachymeninx ganz zarter fibrinöser Exsudatbelag". „Die bacteriologische Untersuchung des meningitischen Eiters ergab nur Streptococcus pyogenes".

Die von mir vorgenommene genaue Section des linken Schläfenbeines ergab: In der Paukenhöhle kein Secret, die Mittelohrentzündung vollständig abgelaufen. Ein directes Fortschreiten der Erkrankung vom Antrum oder der Paukenhöhle aus durch den Knochen auf die hintere Fläche der Schläfenbeinpyramide derzeit nirgends erkennbar. Der Knochen sklerotisch.

Patholog. anat. Diagnose: Periostitis suppurativa ad superficiem posteriorem pyramidis ossis petrosi sin. (ex otitide media). Meningitis suppurativa diffusa progrediens in sinum cavernos. lateris utriusque. — Degeneratio parenchymatosa.

Epikrise. Als dieser Patient zur Aufnahme gelangte, bestand ausser dem schwer leidenden Allgemeinzustand kein Symptom, dass auf eine Gehirncomplication hätte hinweisen können. Auch die erste Operation ergab hierfür keinerlei Anhaltspunkte. Wenn es auch wahrscheinlich ist, dass die bei der Section gefundene umschriebene Knochencaries und Pachymeningitis supp. ext. an der hinteren Pyramidenfläche bereits damals bestanden, so war es doch sehr schwer möglich, ohne irgend welche Symptome und ohne eine erkrankte Knochenpartie als Wegleitung diese versteckte und schwer zugängliche Localität bei der Operation aufzudecken. Der Verlauf nach der Operation, der durch eine Woche ganz günstig war, berechtigte zu den besten Hoffnungen. Erst die am 7. Tage aufgetretenen Symptome: heftiger Kopfschmerz, Schwindel, Erbrechen deuteten auf eine beginnende Meningitis hin. Auch der Nystagmus muss hier als meningitisches Symptom aufgefasst werden, da eine Ohreiterung in diesem Falle nicht bestand. Durch die Meningitis suppur. wurde dann nach Ansicht des pathologischen Anatomen die Thrombose beider Sinus cavernosi verursacht. Eine andere Erklärung ist auch nicht gut möglich, da eine Erkrankung des Sinus petros. superior, etwa infolge der in seiner unmittelbaren Nähe bestehenden Pachymeningitis, nicht vorgefunden wurde, abgesehen davon, dass man dann zur Erklärung der Infection des Sinus cavernosus eine rückläufige Bewegung des Blutstromes im Sin. petros. hätte heranziehen müssen. Man kann sich also den Verlauf nur so vorstellen, dass von dem ursprünglichen Entzündungsherd im Warzenfortsatz durch erkrankte Knochenvenen, die erwähnte Knochenpartie an der hinteren Pyramidenfläche inficirt wurde,

Digitized by Google

die zur Pachymeningitis supp. ext. und später — eine Woche nach der ersten Operation — zu der bei der Section vorgefundenen Pachymeningitis interna circumscr. und dann zur allgemeinen Meningitis und zur Thrombose der Sinus cavernosi führte. Der Process hätte nur aufgehalten werden können, wenn es gelungen wäre, bei der ersten Operation den Herd in der Pyramide blosszulegen und zu eliminiren.

V. Acute eitrige Mittelohrentzündung rechts nach Morbillen, subperiostaler Abscess und Caries des Warzenfortsatzes. Meningitis (?), Nephritis chronica. Urämie.

No. 61, W. Helene, 6½jährige Beamtentochter aus P., aufgenommen am 21. December 1898. Zehn Wochen vor der Aufnahme bekam Patientin im Anschluss an Masern in beiden Ohren Schmerzen und Schwerhörigkeit. Bald darauf bildete sich über dem rechten Warzenfortsatz ein Abscess, der ambulatorisch gespalten wurde. Da aber die Fistel beständig eiterte, ausserdem leichtes Fieber, Schmerzen und Schlaflosigkeit anhielten, wurde das Kind behufs Operation an die Klinik aufgenommen. — Die Untersuchung ergab folgenden Befund: Gut entwickeltes Kind von blasser Gesichtsfarbe. Temperatur 37,5. Puls 120. Augenbewegungen normal, Pupillen gut reagirend, der Augenhintergrund zeigt nichts Pathologisches. Im Bereiche des Facialis normale Beweglichkeit der Musculatur. Hinter dem Ansatze der rechten Ohrmuschel eine granulirende Incisionswunde. Warzenfortsatz stark geschwellt, druckempfindlich, Haut daselbst geröthet. Drüsen unter dem Proc. mast. vergrössert tastbar. Im rechten äusseren Gehörgang kein Secret. Die hintere obere Gehörgangswand stark vorgewölbt, so dass das Lumen bis auf einen Spalt verengt ist. Die Hörfähigkeit ist rechts für laute Stimme auf 1 m, Flüsterstimme auf 10 cm, für die Uhr auf 20 cm herabgesetzt. Weber wird nach rechts laterirt, Rinne ist negativ, die Uhr wird vom Warzenfortsatz und von der Schläfe aus gut gehört. Die Urinuntersuchung hatte nach Angabe des practischen Arztes nichts Pathologisches ergeben. An der Klinik wurde eine Untersuchung nicht vorgenommen, da vor der Operation kein Urin erhältlich war.

21. December. Operation: Nach Vornahme des üblichen Hautschnittes und Ablösung des Periosts entleerte sich eine geringe Menge Eiter. Die Corticalis war normal. Beim Abheben der Auskleidung von der hinteren, oberen Gehörgangswand erwies sich daselbst der Knochen cariös. Es wurde deshalb die hintere Gehörgangswand zum Theil abgemeisselt; die Zellen des Warzenfortsatzes selbst zeigten ausser geringer Hyperämie normale Beschaffenheit. Auch im Antrum fanden sich weder Eiter noch Granulationen. Die Dura mater des Schläfenlappens, die blossgelegt wurde, war ebenfalls normal. Naht bis auf den unteren Wundwinkel.

Abends Temperatur 37. Erbrechen.

22. December. Temperatur 37.2. Gut geschlafen. Keine Schmerzen. Abends Temperatur 39,7. Wegen Stuhlverstopfung Clysma.

23. December. Temperatur 37,3. Patientin hat schlecht geschlafen, einmal erbrochen; keine Schmerzen. Abends Temperatur 37. Puls 126. Leichte Benommenheit.

24. December. Patientin hatte bis 2 Uhr Nachts gut geschlafen, als sie plötzlich erwachte und zu trinken verlangte. Von dieser Zeit an war sie beständig sehr unruhig, ängstlich, beklommen, die Athmung war sehr rasch.

Morgens 8 Uhr war das Kind somnolent und erkannte nicht mehr den Assistenten. Temperatur 38,6. Puls 160. Beim Verbandwechsel zeigte sich vor der Wunde nur wenig, nicht übelriechender Eiter. Die äussere Wunde hatte normales Aussehen, auch in der Wundhöhle, die theilweise eröffnet wurde, fand sich kein Eiter. Die Schwellung der Halslymphdrüsen war etwas

Digitized by Google

geringer geworden. Im äusseren Gehörgang kein Secret. — Patientin hatte seit 1½ Tagen nicht urinirt. In dem durch Catheterismus entleerten Urin wurde durch die Proben reichlich Eiweis nachgewiesen, kein Blut. Die mikroskopische Untersuchung des Harns ergab zahlreiche Cylinder. — Die Haut der Patientin war sehr empfindlich, die Pupillen waren weit, reagirten träge. Nackenstarre war nicht vorhanden, Fussclonus und Patellarreflexe waren lebhaft. Nachmittags trat deutliche Facialisparese links auf und anscheinend auch Parese der linken oberen und unteren Extremität, jedoch wegen der Bewusstlosigkeit nicht sicher zu constatiren. Abends stellten sich Convulsionen besonders der linken und der rechten oberen Extremitäten ein. Temperatur 39,6. Die Convulsionen wechselten mit tiefem Coma, bis um ¼12 Uhr Nachts der Exitus letalis eintrat.

Die Section unterblieb über Ansuchen der Angehörigen.

Epikrise. Die Deutung dieses Falles ist infolge der nicht stattgefundenen Autopsie leider keine ganz sichere. Die Operation hatte nur einen umschriebenen cariösen Herd an der knöchernen hinteren oberen Gehörgangswand ohne tiefer gehende Zerstörungen im Warzenfortsatz ergeben, und gegen eine Erkrankung der mittleren Schädelgrube zeugte das normale Aussehen der blossgelegten Dura mater. Allerdings liess sich eine Meningitis nicht mit Sicherheit ausschliessen, fast alle vorhandenen Symptome aber sprachen für Urämie: Retention des Harns, Erbrechen, Dyspnoe, erhöhte Temperatur, beschleunigter Puls, Somnolenz, psychische Benommenheit, Eiweiss und Cylinder im Harn, Empfindlichkeit der Haut, weite, träge reagirende Pupillen, Convulsionen und Coma. Auch die linksseitige Facialislähmung passt in dieses Bild, da monoplegische Lähmungen bei Urämie wiederholt beobachtet wurden. — Auf das Bestehen einer Nephritis hatte bei der Aufnahme keinerlei Symptom hingewiesen, und da der Harn, dessen Untersuchung uns hätte Aufklärung verschaffen können, infolge der jedenfalls schon damals bestehenden Retention nicht zu bekommen war, so wurde die Operation ausgeführt, die sonst bestimmt unterblieben wäre. Doch bleibt es fraglich, ob der ungünstige Ausgang in dem letzteren Falle hätte vermieden werden können. —

VI. Acute eitrige Mittelohrentzündung links. Abscess in der tiefen Hals- und Nackenmusculatur. Thrombose des Sinus sigmoides sinister, der Sinus petrosi superiores et inferiores und beider Sinus cavernosi. Pachymeningitis suppurativa externa und interna. Metastatische Abscesse in den Lungen. Pyohaemia.

No. 40, S. Josef, 13jähriger Sohn eines Bahnbediensteten aus H., aufgenommen am 20. Juni 1897. Patient, der früher nie krank gewesen sein soll, bekam vor drei Wochen einen Furunkel am Nasenrücken, bald darauf einen zweiten am rechten Nasenflügel. Einige Tage später entstand eine Röthung und Schwellung der ganzen linken Gesichtshälfte, die der behandelnde Arzt als Erysipel bezeichnete. Seit dieser Zeit war der Patient be-

Digitized by Google

nommen und sprach wirr. Vor 12 Tagen kam es zu einer Schwellung an der linken Halsseite, die mit heftigen Schmerzen verbunden war. Einen Tag vor Aufnahme wurde ein Ausfluss aus dem linken Ohre bemerkt. — Wir constatirten: Patient äusserst schwach und hinfällig, der Körper hochgradig abgemagert. Sensorium benommen. Die Bulbi divergirend, die rechte Pupille fast doppelt so gross als die linke, reagirt nicht auf Lichteinfall. Die beiden unteren Lider sowie das rechte obere Lid von dilatirten Venen durchzogen. Die Haut des Nasenrückens, der linken Nasenhälfte, sowie der angrenzenden Wangenpartie geröthet, verdickt. Der linke Facialis paretisch in allen Aesten. Die Gegend des linken Schläfenbeines bis zum Arcus zygomaticus ödematös, ebenfalls von dilatirten Venen durchzogen. Vom lateralen Rande des Kopfnickers, der Spitze des Warzenfortsatzes und der angrenzenden Partie des Hinterhauptbeines bis zur Medianlinie und nach unten bis unter die Mitte der seitlichen Halsgegend reichend, sah man eine längliche, fluctuirende Geschwulst, über der die Haut nicht verändert war. An der Innenseite des Sternocleidomastoideus war ein Strang nach oben bis zum Kieferwinkel zu fühlen (Jugularis?). Im linken äusseren Gehörgang eitriges Secret, das sich nach seiner Beseitigung sofort erneute, so dass eine genaue Untersuchung der Gebilde in der Tiefe nicht möglich war. Eine Communication mit dem Abscess liess sich nicht nachweisen. Im Uebrigen bot der Körperstatus nichts Bemerkenswerthes. Stuhl und Urin wurden unter sich gelassen. Temperatur 38,3, Puls 84. — Die Augenuntersuchung (Dr. Hirsch) ergab: Rechts Oculomotoriusparese, links leichte Protusio bulbi (in Folge der Facialisparese?). Am rechten Augenhintergrund die Gefässe etwas stärker gefüllt, keine Stauungspapille.

21. Juni. Patient hat ziemlich ruhig geschlafen. Der Status ist gleich geblieben.

Operation: Hautschnitt aus der Höhe des oberen Randes der Ohrmuschel über die Mitte des Proc. mast. nach abwärts bis zur unteren Peripherie des Abscesses in der Mitte der seitlichen Halsgegend circa 16 cm lang. Der untere Theil dieses Schnittes eröffnete den Abscess und entleerte eine grosse Menge dicken gelben Eiters. Ausräumung der Abscesshöhle, in welcher die morschen, leicht zerreisslichen Stränge der durch Eiterung zerstörten tiefen Nackenmusculatur lagen und die mehrere Ausbuchtungen besass, so nach hinten oben unter das Hinterhauptbein (Gegenöffnung) und nach unten zu. Senkrecht auf das obere Ende des verticalen Schnittes wurde nun ein horizontaler Schnitt 3 cm nach vorne und 5 cm nach hinten geführt und dann die Haut und das Periost vom Warzenfortsatz abgelöst. Die Aussenfläche des Proc. mast. war überall intact. Beim Ablösen des membranösen Theiles der hinteren Gehörgangswand entleerte sich sehr viel Eiter aus der Tiefe; derselbe kam aus einer Abscesshöhle, welche, wie sich mit dem eingeführten Finger feststellen liess, lateralwärts vom unteren Rande des Meatus audit. extern. mündete und die von den Querfortsätzen der oberen Halswirbel und der unteren Fläche der Pyramide des Schläfenbeines nach hinten und oben begrenzt wurde, nach einwärts zwischen vorderer Fläche der Wirbelsäule und hinterer Rachenwand sich ausdehnte, ferner von der Innenfläche des Unterkiefers (Gelenkfortsatz und Angulus) weiter nach unten und innen bis zum Musculus mylohyoideus und zur seitlichen Rachenwand reichte. Unter dem Unterkieferrande war er nur von der äusseren Haut gedeckt, weshalb daselbst eine 3 cm lange Gegenöffnung angelegt wurde. Nun wurde die laterale Partie des Warzenfortsatzes gleichzeitig mit der hinteren oberen Partie des Gehörgangs in Form einer breiten Furche abgemeisselt, wodurch eine grössere Anzahl bis linsengrosser pneumatischer Zellen eröffnet wurde, die keinen Eiter enthielten, deren Schleimhaut ödematös und injicirt war. Die Rinne wurde unter der Linea temporalis mit dem schmalen Meissel vertieft, bis das mit dickem gelben Eiter gefüllte Antrum mastoid. blossgelegt war. Schon beim Abheben des Periosts hatte sich gezeigt, dass die Vena mastoid. thrombosirt war. Es wurde nun der Sinus sigmoid. mit Meissel und Lüer'scher Zange nach unten und der Sinus transvers. nach oben bis zu seiner halben Länge freigelegt, hierauf mit dem Scalpell geöffnet und die laterale Wand in der ganzen blossgelegten Partie mit der Scheere gespalten. In der ganzen

Digitized by Google

7—8 cm langen Strecke erschien der Blutleiter mit dickem gelbem Eiter gefüllt. Die in den Transversus eingeführte Sonde stiess auf ein Hinderniss (bindegewebige Abgrenzung der Sinusphlebitis). Nun wurde noch die Spitze des Warzenfortsatzes resecirt und versucht, die die Eingangsöffnung des tiefen seitlichen Halsabscesses nach rückwärts begrenzenden Weichtheile knapp am Knochen zu durchschneiden, wobei jedoch Zuckungen im Gebiete des Facialis auftraten. Von der nun beabsichtigten Freilegung der Vena jugularis vom Foramen jugulare nach abwärts musste abgesehen werden, da der Puls, der während der 2stündigen Operation fadenförmig gewesen war, nicht mehr getastet werden konnte, bronchiales Rasseln und später Stillstand der Athmung auftrat. Nach Campherinjectionen und künstlicher Athmung stellten sich Puls und Respiration wieder ein, worauf die Abscesshöhle mit Jodoformgazestreifen tamponirt und die Hautperiostlappen nach Anlegung einer Naht an der Kreuzungsstelle des horizontalen und verticalen Schnittes einander genähert wurden. Verband.

Durch weitere Campherinjectionen und Infusion von 400 cbcm physiologischer Kochsalzlösung wurde im Verlaufe der nächsten Stunden nach der Operation eine Besserung des Pulses, Vertiefung der Athmung und Schwinden des Rasselns über den Lungen erzielt.

22. Juni. Patient benommen; Temperatur 37,1. Puls 138, ziemlich gut.

23. Juni. Patient reagirt auf Anrufen, nimmt etwas Wein zu sich. Temperatur 38,4. Puls 130.

24. Juni. Patient vollkommen bewusstlos, giebt auf Anrufen kein Zeichen von Verständniss. Temperatur 39,5. Puls 138, ziemlich kräftig. Die Ptosis rechts besteht fort, die rechte Pupille reagirt nicht. Patellarreflexe fehlend. Ueber den Lungen nichts Abnormes.

25. Juni. 5 Uhr früh Exitus letalis.

Aus dem Sectionsprotokolle (Sec. Prof. Chiari) möge hier Folgendes Erwähnung finden: „Die weichen Schädeldecken blass, in der Umgebung der Operationswunde blutig suffundirt. Der Schädel dünnwandig. Die harte Hirnhaut gespannt, an ihrer Aussenfläche entsprechend den Vasa mening. med. sin. dicker gelber Eiter aufgelagert. Daselbst die Pachymeninx verdickt und ulcerirt. Die Innenfläche des Schädels hier grubig exedirt und an einem 6 cm nach links vom vorderen Ende der Sutura sagittalis und 1 cm hinter der Sutura coron. gelegenen Punkte mittels einer hanfkorngrossen Lücke perforirt. Im Sinus falcif. maj. spärliches, flüssiges und frischgeronnenes Blut. An der Innenfläche der Pachymeninx entsprechend den Vasa mening. med. sin. reichlich Eiter angesammelt. An der Basis des Gehirns die vordere Hälfte der linken mittleren Schädelgrube mit einer reichlichen Masse dicken gelben Eiters erfüllt, welcher sich an der Innenfläche der Pachymeninx und bei theilweiser uleröser Zerstörung derselben auch an der Aussenfläche der Pachymeninx vorfindet. Sonst noch an der Innenfläche der Pachymeninx entsprechend dem Clivus und der hintern Fläche der linken Felsenbeinpyramide, der Sella turcica und der oberen Fläche der linken Hälfte des Tentorium cerebelli ein blutig-eitrig-fibrinöser Belag." „Der Sinus sigm. sin. sowie die linke Hälfte des Sinus transversus sin. eitrig thrombosirt, desgleichen Eiter im Sinus petros. superfic. et profundus sin., dann in den Sinus cavernosi und um die Hypophysis cerebri. Die äussere Wand des Sinus sigm. sin. von seinem oberen Ende bis 1 cm vor dem Foramen jugul. excidirt. Die inneren Meningen entsprechend der Spitze des linken Temporallappens eitrig infiltrirt, am Pons und an der Medulla oblong. von eitrig blutigen Massen durchsetzt; dabei dieselben im Allgemeinen zart und blass. Die Hirnwindungen hochgradig abgeplattet, die Hirnsubstanz blass, feucht. In der Spitze des linken Temporallappens zwei haselnussgrosse, mit dickem, grünlichgelbem Eiter erfüllte Abscesse. Ein ebensolcher Abscess in der Spitze des linken Occipitallappens. In den Höhlen des Gehirnes reichlich trübe, seröse, eitrig sedimentirende Flüssigkeit. Das Ependym der Seitenventrikel leicht verdickt." „Die Vena jugul. int. sin. mit Ausnahme des obersten 1½ cm langen Abschnittes, woselbst sie thrombosirt erscheint, durchwegs mit flüssi-

Digitized by Google

gem Blut erfüllt." „Im Eiter der Hirnabscesse, der Pachymeningitis und der periauriculären Abscesse sehr reichliche Staphylokokken, die sich bei der Cultur auf Agarplatten als Staphylococcus pyogen. aur. und Streptococcus pyogen. erweisen. — Untersuchung auf Tuberculose und Actinomycose negativ."

Die von mir vorgenommene Präparation des linken Schläfenbeines ergab: In der vorderen unteren Wand des äusseren Gehörgangs ein linsengrosser Knochendefect. Von hier kommt man in die grosse Abscesshöhle zwischen der an der Schädelbasis inserirenden Musculatur. Die letztere selbst eitrig infiltrirt, morsch. Das Periost an der unteren Fläche der Pyramide theilweise ulcerirt und weich. Der Knochen hier nirgends cariös. Trommelfell perforirt, Paukenhöhlenschleimhaut verdickt, entzündet. Gehörknöchelchen intact. Der Meat. audit. internus, sowie der Acustico-facialis sinist. von gewöhnlichem Aussehen.

Pathol. anat. Diagnose. Thrombosis suppurat. sinus sigm. sin. et sinus petros. superficial. et profund. sin. nec non sinus cavernos. utriusque ex otitide media sin. — Abscessus colli lat. sin. — Pachymeningitis suppur. externa et interna in fossa cranii med. sin. cum perforatione calvariae et abscessibus cerebri. — Abscessus metastat. pulmon. — Degeneratio parenchymatosa, Pyohaemia.

Epikrise. Ein Erfolg der Operation war wohl bei dem rapiden Verlauf und dem ungemein bösartigen Charakter dieses Processes, auch wenn sie noch viel radicaler ausgeführt worden wäre, als es ohnehin geschah, nicht zu hoffen. —

Tabelle der Aufmeisselungen bei Compli

Zahl	Name, Alter, Aufnahmsdatum	Erkrankte Seite, Indicationen	Krankheitsdauer vor der Operation	Operation, Datum, bes. Befund
1	D. Marie, 35 J. 30. Jan. 1893.	R. Schmerzen, Infiltration [1]), Ausfluss, Kopfschmerz, Schwindel, Erbrechen (Lues gummosa).	6 Woch.	30. Januar. Perisin. Abscess.
2	H. Marie, 48 J. 19. Mai 1893.	L. Schmerzen, Abscess [1]), Ausfluss, Vorwölbung [1]).	5 Mon.	26. Aug. Pachymeninz. supp. ext. in der mittl. u. hinteren Schädelgrube.
3	M. Josef, 64 J. 20. Juni 1893.	L. Schmerzen, Infiltration, Ausfluss.	7 Woch.	21. Juni. Sequester im Proc. m. Perisin. Abscess.
4	M. Katharina, 46 J. 12. Juli 1893.	R. Schmerzen, Abscess, Ausfluss, Vorwölbung, Augenhintergrund [1]).	3 Woch.	12. Juli. Grosser subtemporaler Abscess.
5	D. Zdenko, 3½ J. 2. Sept. 1893.	L. Schmerzen, Abscess, Ausfluss, Vorwölbung.	14 Tage.	2. September.
6	L. Ignaz, 33 J. 24. Oct. 1893.	L. Schmerzen, Abscess, Ausfluss, Schwindel.	7 Woch.	8. Nov. H. u. unt. Gehörggwd. grösstentheils abgetragen. Canal. Fallop. eröffnet. — Perisin. Abscess.

1) Erklärung der Kürzungen: Infiltration, Abscess = Infiltration, Abscess in der Umgegebung des Ohres. — Vorwölbung = Vorwölbung im knöchernen Theil des äusseren Gehörganges. — Augenhintergrund = pathologische Veränderungen am Augenhintergrund.

Digitized by Google

Wir möchten hier nur noch der Erwägung Ausdruck geben, ob es sich in diesem Falle wirklich um von der Paukenhöhle ausgegangene Complicationen gehandelt hat, ob nicht vielmehr in Anbetracht der verhältnissmässig geringen Betheiligung der Paukenhöhle und des Warzenfortsatzes, eine infolge des Erysipels entstandene tiefe Halsphlegmone einerseits durch die untere Gehörgangswand einen Ausweg fand, andererseits durch die Gefäss- und Nervenlöcher an der Schädelbasis in die linke mittlere Schädelgrube eindrang und von da aus entlang den Vasa mening. med. sin. Pachymeningitis suppur. ext. und interna verursachte und bis hinauf zum Schädeldach gelangte, wo sie den Knochen der Calvaria an zwei Stellen durchbrach, dass es ferner von den zuerst thrombosirten Sinus cavernosi aus zur Thrombose des Sinus petros. sup. und inf. und dann erst des Sinus sigmoid. und transvers. gekommen ist. Auch die Leptomeningitis, die am stärksten entsprechend der Spitze des linken Temporallappens ausgebildet war, sowie die daselbst gefundenen Hirnabscesse sprechen für diese Auffassung.

cationen acuter Mittelohreiterungen.

Verlauf	Resultat, Heilungsdauer	Hörfähigkeit		Bemerkungen
		vor der Operation	nach der Operation	
20. Jan. in Heilg. zur dermatolog. Klinik transfer.	Unbekannt.	v = 0,5 m [2]) vs = $\frac{1}{\infty}$	v = 4 m vs = 0,5 m	—
—	Geheilt. 33 Tage.	v = 0,05 vs = $\frac{1}{\infty}$	normal	3 Mon. vorher Wilde.
—	Geheilt. 30 Tage.	v = 1 vs = 0	v = 6 vs = $\frac{1}{\infty}$	Beruf: Schmied. R. Ohr: v = 7, vs = $\frac{1}{\infty}$.
—	Geheilt. 34 Tage.	v = 1 vs = $\frac{1}{\infty}$	v = 7 vs = 5	—
Vom 17. Sept. an ausgeblieben.	Unbekannt.	unmöglich zu prüfen	—	—
Stichcanal-eiterung.	Geheilt. 35 Tage.	v = 0,1 vs = 0	v = 7 vs = 6	—

2) Der Kürze halber wurde hier nur das Ergebniss der Hörprüfung des operirten Ohres für laute Stimme (v) und Flüsterstimme (vs) angeführt. $\frac{1}{\infty}$ bedeutet: ins Ohr gesprochen. Die Länge des Hörprüfungsraumes beträgt 7 m.

Digitized by Google

Zahl	Name, Alter, Aufnahmsdatum	Erkrankte Seite, Indicationen	Krankheitsdauer vor der Operation	Operation, Datum bes. Befund
7	E. Auguste, 16 J. 11. Nov. 1893.	L. Fieber, cerebrale Symptome.	3 Woch.	11. Nov. Exploration des link. Schläfenlappens ohne pos. Ergebniss.
8	Cz. Ludowica, 24 J. 23. Nov. 1893.	L. Schmerzen, Infiltration, Ausfluss, Vorwölbung, erhöhte Temperatur.	1 Mon.	13. December.
9	W. Marie, 37 J. 4. Jan. 1894.	L. Schmerzen, Abscess, Ausfluss, Vorwölbung.	9 Woch.	6. Januar.
10	S. Johann. 31 J. 9. Jan. 1894.	L. Schmerzen, Abscess, Ausfluss, erhöhte Temperatur.	8 Woch.	15. Januar. Abscess in der tiefen Nackenmusculatur.
11	N. Franz, 17 J. 10. Jan. 1894.	R. Schmerzen, Infiltration, Ausfluss, Durchbruch im Gehörgang.	10 Woch.	22. Januar. Sinuswand blossliegend.
12	G. Bernhard, 54 J. 21. Jan. 94.	L. Schmerzen, Infiltration, Ausfluss, Schwindel.	15 Woch.	22. Januar.
13	M. Marie, 22 J. 6. März 1894.	L. Schmerzen, Abscess, Ausfluss.	3½ Mon.	5. April. Perisinuöser Abscess.
14	Sch. Johann, 49 J. 30. März 94.	L. Schmerzen, Abscess.	3 Mon.	3. April. Kleine Sequester im Proc.
15	H. Josef, 60 J. 5. April 1894.	R. Schmerzen, Fistel, Uebelkeiten (Schwindel?).	5 Mon.	7. April. Linsengr. Sequester im Proc. — Dura der mittleren Schädelgrube verdickt.
16	Z. Johann, 55 J. 24. April 1894.	L. Ausfluss, Kopfschmerzen, Sprachstörung.	3½ Mon.	26. April. Sinuswand blossliegend, verdickt.
17	T. Johann, 57 J. 25. Mai 1894.	R. Schmerzen, Abscess, Vorwölbung.	9 Woch.	26. Mai.
18	H. Josef, 49 J. 10. Aug. 1894.	L. Schmerzen, Abscess, Augenhintergrund.	6 Woch.	13. Mai. Pachymening. supp. ext. in der mittleren Schädelgrube.
19	T. Wenzl, 43 J. 13. Nov. 1894.	L. Schmerzen, Abscess.	8 Woch.	15. November.
20	K. Franz, 50 J. 16. Dec. 1895.	L. Schmerzen, Abscess. Vorwölbung.	2½ Mon.	17. December.
21	D. Ignaz, 42 J. 26. Juni 1895.	R. Ausfluss.	6 Mon.	27. Juni. Granulationen auf d. Sinus. Extraduraler Abscess in der hinteren Schädelgrube.
22	F. Anna, 34 J. 9. Sept. 1895.	R. Abscess, Fistel, Vorwölbung, Kopfschmerz.	4 Mon.	10. Juni. Grosser Abscess in der tiefen Hals- u. Nakenmusculatur.

Digitized by Google

Verlauf	Resultat, Heilungsdauer	Hörfähigkeit vor der Operation	Hörfähigkeit nach der Operation	Bemerkungen
—	Gestorben 12. Nov.	—	—	Section: Meningitis.
—	Geheilt. 35 Tage.	v = 0,03 vs = Θ	v = 7 vs = 6	—
—	—	v = 0,1 vs = Θ	—	Nicht geheilt. Wegen Kopfschmerz, Schwindel, Erbrechen, Ausfluss, 12. März. Radicale Aufmeisselung, darauf Heilung.
—	Geheilt. 48 Tage.	v = 0,1 vs = $\frac{1}{\infty}$	v = 7 vs = 6	—
—	Geheilt. 19 Tage.	v = 1 vs = 0,1	v = 7 vs = 4	—
—	Geheilt. 25 Tage.	v = 1,75 vs = 0,05	v = 7 vs = 0,15	—
—	Geheilt. Unbekannt.	v = 0,2 vs = 0,05	v = 7 vs = 5	3 Woch. vorher Wilde.
—	Geheilt. 32 Tage.	v = 0,3 vs = $\frac{1}{\infty}$	v = 7 vs = 4	27. Januar und 31. März Paracentese.
—	Geheilt. Unbekannt.	v = 1,0 vs = $\frac{1}{\infty}$	v = 7 vs = 3	2 Mon. vorher Wilde.
Paraphasie fortschreitend bis zur Unverständlichkeit der Sprache.	Ungeheilt.	v = 1 vs = 0,1	v = 1 vs = 0,1	Entzog sich der weiteren Behandlung, starb in seiner Heimath. Section wurde nicht gemacht.
—	Geheilt. 31 Tage.	v = 0,3 vs = $\frac{1}{\infty}$	v = 7 vs = 0,5	10. Mai. Paracentese.
—	Geheilt. 34 Tage.	v = 6 vs = $\frac{1}{\infty}$	v = 7 vs = 6	—
—	Geheilt. 29 Tage.	v = 5 vs = 0,3	v = 7 vs = 3	—
29. Dec. Erysipel der linken Gesichtshälfte.	Geheilt. 35 Tage.	v = 0,5 vs = 0,05	v = 7 vs = 3	—
—	Geheilt. Unbekannt.	v = 0,07 vs = $\frac{1}{\infty}$	—	20. April. Wilde. Octbr. 1899. Recidiv d. Mittelohrentzündg. mit Schwellg. der Narbe, das ohne Perforation unter Umschlägen zur vollständ. Heilg. gebracht wird.
—	Geheilt. Unbekannt.	v = 1 vs = 0,5	—	3 Mon. vorher ausser der Klinik: Wilde.

Digitized by Google

Zahl	Name, Alter, Aufnahmsdauer	Erkrankte Seite, Indicationen	Krankheitsdauer vor der Operation	Operation, Datum, bes. Befund
23	H. Wenzl, 11 J. 6. Nov. 1895.	L. Schmerzen, Abscess, Ausfluss.	5 Woch.	8. November.
24	H. Wenzl, 41 J. 13. Dec. 1895.	L. Infiltration, Kopfschmerzen.	4 Mon.	17. Dec. Mastoiditis.
25	H. Anton, 38 J. 9. Febr. 1896.	L. Schmerzen, Infiltration.	2 Mon.	10. Februar.
26	C. Johann, 21 J. 18. Febr. 1896.	R. Schmerzen, Ausfluss, Vorwölbung, Fieber.	14 Tage.	22. Februar. Perisin. Abscess.
27	D. Karl, 57 J. 26. Febr. 1896.	R. Schmerzen, Infiltration, Ausfluss, erhöhte Temperatur.	6 Woch.	2. März. Mastoiditis.
28	H. Johann, 21 J. 10. März 1896.	L. Schmerzen, Abscess, Ausfluss, Fieber.	15 Tage.	16. März.
29	F. Marie, 23 J. 9. April 1896.	L. Schmerzen, Abscess, Ausfluss, Vorwölbung (Diabetes mellitus).	6 Woch.	10. April. Mehrere Sequester im Proc. Sinuswand verdickt, granulirend.
30	S. Franz, 17 J. 22. April 1896.	R. Ausfluss, Augenhintergrund, Fieber, Schwindel, Pulsverlangsamung.	2 Mon.	27. April. Perisin. Abscess, Abscess in der tiefen Nackenmusculat., eitrige Sinusthrombose, Jugularisunterbindung.
31	K. Adam, 42 J. 23. Mai 1896.	L. Schmerzen, Infiltration, Ausfluss, Vorwölbung.	7 Woch.	26. Mai.
32	N. Ludwig, 8 J. 10. Juli 1896.	R. Schmerzen, Abscess, Ausfluss, Vorwölbung.	3 Woch.	13. Juli.
33	S. Marie, 5 J. 5. Oct. 1896.	R. Infiltration, Fistel, Ausfluss, Vorwölbung.	6 Woch.	12. October.
34	T. Barbara, 52 J. 25. Oct. 1896.	L. Schmerzen, Infiltration, Vorwölbung.	5 Mon.	26. Oct. Perisinuöser Abscess.
35	R. Rosa, 4 J. 21. Jan. 1897.	L. Schmerzen, Abscess, Ausfluss.	5 Woch.	23. Jan. Perisinuöser Abscess.
36	O. Therese, 47 J. 22. Jan. 1897.	L. Infiltration, Fistel.	3 Mon.	25. Jan. Mastoiditis.
37	S. Emil, 49 J. 3. Febr. 1897.	R. Schmerzen, Ausfluss.	5 Mon.	5. Februar.
38	P. Wenzl, 24 J. 8. Febr. 1897.	R. Schmerzen, Ausfluss, Fieber.	3 Woch.	22. Februar.

Digitized by Google

Verlauf	Resultat, Heilungsdauer	Hörfähigkeit		Bemerkungen
		vor der Operation	nach der Operation	
—	Geheilt. 12 Tage.	v = 0,1 vs = Θ	v = 7 vs = 4	—
Schlaflosigkeit, Schmerzen, Fieber, cerebrale Symptome.	Gestorben 29. Dec.	v = 0,1 vs = Θ	—	1. October und 14. December Paracentese. Section: Meningitis.
—	Geheilt. Unbekannt.	v = 0,3 vs = Θ	—	—
Schmerzen, Fieber. Nachoperation.	Unbekannt.	v = 0,3 vs = 0,05	v = 7 vs = 2	27. Febr. Nachoperat.: In der Spitze des Proc. Eiter u. Granulationen. Der Weiterbehandlung entzogen.
—	Unbekannt.	v = 0,4 vs = Θ	—	Der Weiterbehandlung entzogen.
—	Geheilt. 25 Tage.	v = 0,3 vs = Θ	v = 7 vs = 7	—
—	Ungeheilt.	v = 0,1 vs = Θ	—	—
Abscess in der Glutäalgegend, Empyem des Thorax. Sept. Fieber.	Geheilt. 40 Tage (bis zur Heilung des Ohrprocesses).	v = 0,75 vs = 0,2	v = 7 vs = 7	4. Mai. Spaltung des Glutäalabscesses. 5. Juli. Thoracocentese.
—	Geheilt. 36 Tage.	v = 0,5 vs = Θ	v = 7 vs = 0,3	4. Oct. 1896. Gehör: v = 7 vs = 2.
—	Geheilt. 5 Tage.	v = 4 vs = 0,3	v = 7 vs = 7	—
—	Geheilt. 40 Tage.	v = 1 vs = 0,1	v = 7 vs = 1	—
—	Geheilt. Unbekannt.	v = 0,3 vs = Θ	v = 7 vs = 7	2 Jahre nach der Oper. infolge Hyperostose im l. Gehörgang wieder schwerhörig geworden.
—	Unbekannt.	unmöglich zu prüfen	—	Sinusverletzung. Der Weiterbehandlung entzogen.
—	Unbekannt.	v = 7 vs = 4	—	3 Woch. vorher ausser der Klinik: Wilde. Der Weiterbehandlung entzogen.
Nekrot. Abstossung des Sehnenansatzes des Kopfnickers.	Ungeheilt.	v = 0,05 vs = Θ	v = 0,05 vs = Θ	Retroauriculäre Wunde am 31. März geheilt. Secretion aus dem Ohre andauernd. Tuberculose (?).
Periodenweise Temp.-Steigerung durch mehr. Tage. Starke Eiterung.	Geheilt. 42 Tage.	v = 0,4 vs = Θ	v = 7 vs = 7	—

Digitized by Google

Zahl	Name, Alter, Aufnahmsdatum	Erkrankte Seite, Indicationen	Krankheitsdauer vor der Operation	Operation, Datum, bes. Befund
39a	S. Andreas, 46 J. 19. Mai 1897.	L. Schmerzen, Abscess, Ausfluss, Durchbruch.	3½ Mon.	21. Mai.
39b	Derselbe.	L. Ausfluss, Fieber, Kopfschmerzen, Nystagmus, Schwindel, Benommenheit.	—	19. Mai. Mastoiditis, Eröffnung d. Sinus sigm. ergiebt flüssiges Blut.
40	S. Josef, 13 J. 20. Juni 1897.	L. Abscess, Ausfluss, Augenhintergrund, Fieber, cerebrale Symptome.	3 Woch.	21. Mai. Grosser Abscess in der tiefen Hals- und Nackenmusculatur. Spaltung des mit Eiter gefüllten Sinus sigm. u. transvers.
41a	R. Barbara, 44 J. 13. Juli 1897.	L. Ausfluss, Fieber, Kopfschmerzen, Schwindel, Erbrechen, Facialiskrampf, Nystagmus.	9 Woch.	14. Juli. Pachymening. supp. ext. in der mittler. Schädelgrube, Spaltung der Dura; kein Eiter.
41b	Dieselbe.	—	—	17. Juli. Punction des Schläfenlapp. nach allen Richtg. ohne Ergebniss.
42	K. Gottlieb, 16 J. 14. Sept. 1897.	R. Schmerzen, Infiltration, Fistel.	11 Woch.	23. Sept. Perisinuöser Abscess.
43	R. Rosa, 70 J. 26. Oct. 1897.	R. Schmerzen, Abscess.	6 Woch.	27. Oct. Sequester des horizontalen Theiles der Schuppe.
44	R. Friederike, 17 J. 22. März 1898.	R. Schmerzen, Infiltration, Ausfluss, Augenhintergrund, erhöhte Temperatur.	8 Woch.	7. April. Perisinuöser Abscess.
45	S. Rudolf, 17 J. 4. April 1898.	R. Schmerzen, Abscess, Ausfluss, Vorwölbung.	6 Mon.	5. April. Abscess unter dem Temporalis.
46	R. Johanna, 33 J. 11. April 1898.	R. Abscess, Ausfluss, Vorwölbung, erhöhte Temper. Schwellung und Schmerzen am linken Kniegelenk.	3 Mon.	12. April. Perisin. Absc. S. sigm. blossgelegt, gespalt., ohne Inhalt. Nach oben Abschlussthrombus.
47	L. Josef, 39 J. 21. April 1898.	R. Infiltration, Vorwölbung, Augenhintergrund.	8 Woch.	25. April.
48	N. Anton, 43 J. 23. Mai 1898.	R. Schmerzen, Infiltration, Augenhintergrund, erhöhte Temperatur.	8 Woch.	7. Juni. Perisinuöser Abscess.
49	K. Wenzl, 54 J. 25. Mai 1895.	R. Schmerzen, Ausfluss, Augenhintergrund, erhöhte Temperatur.	11 Tage.	30. Mai. Sin. sigm. vorgelagert, macht Schluckbewegungen mit.
50	Ch. Moriz, 49 J. 8. Juni 1898.	L. Fistel, Vorwölbung, Augenhintergrund.	6 Mon.	9. Juni. Perisinuöser Abscess.

Digitized by Google

Verlauf	Resultat, Heilungsdauer	Hörfähigkeit vor der Operation	Hörfähigkeit nach der Operation	Bemerkungen
Bis 28. Mai günstig. Dann cerebrale Symptome.	Siehe folg.	v = 7 vs = 0,1	—	—
Benommenheit. Greifbewegungen.	Gestorben 22. Juni.	—	—	Section: Periostit. an der hinteren Pyramidenfläche, Meningitis, Thrombose d. Sinus cavernosus.
—	Gestorben 25. Juni.	—	—	Section: Thrombose der basalen Sinus der link. Seite. Pachymeningitis suppur. ext. und int. Meningitis. Pyämie.
Fieber, zeitweilig Benommenheit.	—	v = 7 vs = 0,2	—	—
Febris continua. Somnolenz.	Gestorben.	—	—	Section: Meningit., Bogengangfistel, eitrige Labyrinthentzündung.
—	Geheilt. 17 Tage.	v = 7 vs = 7	v = 7 vs = 7	3. Aug. Wilde; Zurückbleiben einer Fistel.
—	Geheilt. 26 Tage.	v = $\frac{1}{\infty}$ vs = 0	v = 2,5 vs = 0,1	8 Tage vorher Paracentese.
—	Geheilt. 22 Tage.	v = 7 vs = 1,5	v = 7 vs = 7	—
22. April. Secret. aus d. Ohre sist. 14. Mai. Retroauriculäre Wunde fast geheilt.	Unbekannt.	v = 0,5 vs = $\frac{1}{\infty}$	v = 7 vs = 0,5	Der weiteren Behandlung entzogen.
—	Geheilt. 14 Tage.	v = 3,5 vs = 0,05	v = 7 vs = 7	Gutartige Sinusthrombose.
—	Geheilt. 18 Tage.	v = 5 vs = 0,2	v = 7 vs = 7	23. April. Paracentese ohne Ergebniss.
—	Geheilt. 16 Tage.	v = 0,1 vs = $\frac{1}{\infty}$	v = 7 vs = 0,5	24. Mai. Paracentese. Beiderseits chronischer Mittelohrkatarrh.
Nahtvereiterung. Hautekzem.	Geheilt. 34 Tage.	v = 0,4 vs = 0,05	v = 7 vs = 1,5	Sinusverletzung. Beiderseits chronischer Mittelohrkatarrh.
Nahtvereiterung.	Geheilt. 23 Tage.	v = 2 vs = 0,15	v = 7 vs = 1,5	20. Juli. v = 7 vs = 7.

Digitized by Google

Zahl	Name, Alter, Aufnahmsdatum	Erkrankte Seite, Indicationen	Krankheitsdauer vor der Operation	Operation, Datum, bes. Befund
51	G. Oscar, 46 J. 6. Juli 1898.	R. Schmerzen, Infiltration, Ausfluss, Vorwölbung.	6 Woch.	25. Juli.
52	N. Josef, 49 J. 12. Juli 1898.	L. Abscess, Ausfluss, Durchbruch.	3 Mon.	16. Juli.
53	G. Karl, 4 J. 29. Juli 1898.	R. Abscess, Ausfluss.	5 Woch.	2. August.
54	M. Franz, 24 J. 14. Oct. 1898.	L. Schmerzen, Abscess, Ausfluss, Fieber, Vorwölbung.	14 Tage.	18. Oct. Perisin. Abscess. Sinus stark vorgelagert, die Wand stark granulirend.
55	S. Franz, 26 J. 29. Oct. 1898.	R. Schmerzen, Infiltration, Ausfluss, Nystagmus, Herpes.	9 Tage.	2. November.
56	F. Josef, 40 J. 29. Oct. 1898.	R. Schmerzen, Abscess, Vorwölbung, Augenhintergrund.	5 Woch.	2. November.
57	C. Anna, 46 J. 2. Nov. 1898.	L. Schmerzen, Abscess, Vorwölbung.	8 Woch.	4. November.
58	T. Anna, 52 J. 4. April 1898.	R. Schmerzen, Infiltration, Vorwölbung.	4 Woch.	7. November.
59	L. Gustav, 19 J. 17. Dec. 1898.	R. Schmerzen, Abscess, Ausfluss, Vorwölbung.	3 Mon.	17. December.
60	S. Katharina, 43 J. 17. Dec. 1898.	R. Schmerzen, Abscess.	6 Woch.	20. Dec. Perisinuöser Abscess.
61	W. Helene, 6½ J. 22. Dec. 1898.	R. Schmerzen, Infiltration, Fistel, Vorwölbung, erhöhte Temperatur.	10 Woch.	21. December.
62	W. Franziska, 47 J., 22. Dec. 1898.	R. Schmerzen, Infiltration, Ausfluss, Vorwölbung.	7 Woch.	29. December.
63	S. Marie, 16 J. 24. Dec. 1898.	R. Schmerzen, Infiltration, Ausfluss, Vorwölbung, Augenhintergrund, erhöhte Temperatur.	5 Woch.	5. Jan. 1899. Perisin. Abscess. Sinuswand verdickt, mit Fibrinbelag bedeckt.
64	S. Otto, 7 J. 18. Jan. 1899.	L. Fistel, Ausfluss, Vorwölbung, Augenhintergrund.	5 Woch.	20. Jan. Sequester im Proc. — Perisin. Abscess. Sinuswand verdickt.

Digitized by Google

Verlauf	Resultat, Heilungsdauer	Hörfähigkeit		Bemerkungen
		vor der Operation	nach der Operation	
5. August. Retroauriculäre Wunde geheilt. Secretion aus dem Ohre anhaltend.	Ungeheilt	v = 0,25 vs = $\frac{1}{\infty}$	nicht gebessert	Später: Facialislähmung rechts. L. ob. u. unt. Extrem. paretisch. Vollst. Taubheit r. Epileptiforme Krämpfe, erhöhte Temp. — Tubercul. der Lungen. — Diagn.: Solitärer Tuberkel. — Starb 5 M. nach d. Operat. in seiner Heimat.
—	Geheilt. Unbekannt.	v = 0,5 vs = 0	13. Aug. v = 4 vs = 0,1	Der Weiterbehandlung entzogen.
—	Geheilt. 29 Tage.	v = 7 vs = 0,2	v = 7 vs = 7	27. Aug. Exstirpation der Rachenmandel.
Schmerzen, Fieber, Benommenheit.	Ungeheilt.	v = 2 vs = 0,5	—	Sinusoperation von den Angehörigen verweigert. — Zu Hause gestorben 27. Oct.
—	Geheilt. 10 Tage.	v = 0,25 vs = 0	12. Nov. v = 4 vs = 0,4	3. December. v = 7 vs = 7.
—	Geheilt. 66 Tage.	v = 0 vs = 0	—	Beiderseits chron. Mittelohrkatarrh. Nach längerer Katheterisation der Tube 20. Jan. r.: v = 6, vs = 0,2 l.: v = 7, vs = 3.
Nahtvereiterung.	Geheilt. 16 Tage.	v = 0,15 vs = $\frac{1}{\infty}$	v = 7 vs = 5	—
—	Geheilt. 21 Tage.	v = 0,1 vs = 0	v = 6 vs = 0,3	Beiderseits chron. Mittelohrkatarrh.
Nahtvereiterung.	Geheilt. 34 Tage.	v = 0,75 vs = $\frac{1}{\infty}$	v = 7 vs = 7	—
—	Geheilt. 20 Tage.	v = 6 vs = 0,1	v = 7 vs = 7	—
Fieber, Benommenheit, Cylinder und Eiweiss im Urin, Facialisparese links, Convulsionen.	Gestorben 24. Dec.	v = 1 vs = 0,1	—	Einige Wochen vor der Operation Wilde. Section nicht vorgenommen. Todesursache: Urämie.
Nahtvereiterung.	Geheilt. 13 Tage.	v = 1,5 vs = $\frac{1}{\infty}$	v = 7 vs = 7	—
Nahtvereiterung.	Geheilt. 22 Tage.	v = 0,75 vs = 0,15	v = 7 vs = 7	—
Erhöhte Temperatur durch 3 Tage.	Geheilt. 18 Tage.	v = 0 vs = 0	v = 0 vs = 0	Bleibende Taubheit links.

Digitized by Google

Zahl	Name, Alter, Aufnahmsdatum	Erkrankte Seite, Indicationen	Krankheitsdauer vor der Operation	Operation, Datum, bes. Befund
65	Sch. Emil, 26 J. 27. März 1899.	R. Schmerzen, Infiltration, Vorwölbung.	5 Woch.	28. März. Perisinuöser Abscess. Sinuswand verdickt, granulirend.
66	Z. Marie, 46 J. 10. Mai 1899.	R. Schmerzen, Infiltration, Ausfluss.	5 Woch.	15. Mai. Sequester im Proc. Perisinuöser Abscess.
67	L. Hugo, 18 J. 16. Aug. 1899.	L. Schmerzen, Infiltration, Ausfluss, Durchbruch.	7 Woch.	18. Aug. Perisinuöser Abscess.
68	R. Wilhelm, 57 J. 30. Aug. 1899.	R. Schmerzen, Infiltration, Vorwölbung.	6 Woch.	2. Sept. Perisinuöser Abscess.
69	R. Ernst, 18 J. 12. Oct. 1899.	L. Schmerzen, Infiltration, Ausfluss, Fieber.	5 Woch.	12. Nov. Perisinuöser Abscess, Sinuswand granulirend.
70	M. Emilie, 28 J. 26. Oct. 1899.	R. Schmerzen, Infiltration, Ausfluss, Vorwölbung, erhöhte Temperatur.	9 Woch.	27. Oct. Perisinuöser Abscess, Sinuswand granulirend.
71	J. Katharina, 26 J. 6. Nov. 1899.	R. Schmerzen, Infiltration, Ausfluss, Durchbruch, erhöhte Temperatur.	3 Woch.	14. Oct. Perisin. Abscess, Sinuswand verdickt, granulirend.
72	J. Beatrix, 10 J. 13. Nov. 1899.	R. Schmerzen, Ausfluss, Fieber, Erbrechen, Schüttelfrost.	5 Woch.	22. November.
73	O. Josef, 33 J. 1. Dec. 1899.	R. Abscess, Ausfluss, erhöhte Temperatur.	7 Woch.	6. Dec. Bezold'sche Mastoiditis.
74	W. Marie, 46 J. 18. Dec. 1899.	L. Abscess, Ausfluss, erhöhte Temperatur.	3 Mon.	20. Dec. Perisin. Abscess, Sinuswand granulirend, an einer Stelle perforirt; nach oben zu Abschlussthrombus.
75	W. Emilie, 4 J. 7. Jan. 1900.	L. Fistel, Ausfluss.	6 Mon.	10. Febr. Sequester der Corticalis des Proc.

Literaturverzeichniss.

1. Abbe, Acute Meningitis im Anschluss an eitrige Mittelohrentzündung. New-York med. Journal 25. Febr. 1888.
2. Barnick, Bericht aus Prof. Habermann's Klinik für Ohren-, Nasen- und Kehlkopfkranke an der Universität in Graz vom 1. Oct. 1894 bis 31. Dec. 1895. A. f. O. XLII. 1897.
3. Derselbe, Bericht aus Prof. Habermann's Klinik für Ohren-, Nasen- und Kehlkopfkranke an der Universität in Graz vom 1. Jan. bis 31. Dec. 1896. A. f. O. XLV.
4. Derselbe, Bericht aus Prof. Habermann's Klinik für Ohren-, Nasen- und Kehlkopfkranke an der Universität in Graz vom 1. Jan. bis 31. Dec. 1897. A. f. O. XLV.
5. Bezold, Ein neuer Weg für die Ausbreitung eitriger Entzündungen aus

Digitized by Google

Verlauf	Resultat, Heilungsdauer	Hörfähigkeit vor der Operation	Hörfähigkeit nach der Operation	Bemerkungen
Schmerzen. 7. April. Abscess am horiz. Schnitt inf. Ligaturvereiterung.	Geheilt. 20 Tage.	v = 1 vs = 0,05	v = 7 vs = 7	Sinusverletzung.
—	Geheilt. Unbekannt.	v = $\frac{1}{\infty}$ vs = 0	25. Mai. v = 0,15 vs = $\frac{1}{\infty}$	Auf dem linken Ohre taub. Der Weiterbehandlung entzogen.
—	Geheilt. 15 Tage.	v = 0,3 vs = 0,05	v = 7 vs = 7	—
—	Geheilt. 29 Tage.	v = 5 vs = $\frac{1}{\infty}$	v = 7 vs = 7	Juli 1900. Abscess unter der Narbe, der nach Incision in 5 Tagen heilt.
—	Geheilt. 21 Tage.	v = 2 vs = 0,2	v = 7 vs = 7	Hyperplasie der Nasenschleimhaut und der Rachenmandel, deren Beseitigung verweigert wird. Sept. 1900. Vorübergehendes Recidiv der Otitis.
—	Geheilt. 20 Tage.	v = 0,5 vs = 0,05	v = 7 vs = 7	—
Temperatursteigerung. Ekzem der rechten Kopfseite.	Geheilt. 30 Tage.	v = 0,2 vs = $\frac{1}{\infty}$	v = 7 vs = 7	—
27. Nov. hohes Fieber.	Geheilt. 13 Tage.	v = 7 vs = 0,5	v = 7 vs = 7	Otit. Pyämie ohne Sinusphlebitis. (?)
—	Geheilt. 20 Tage.	v = 0,75 vs = 0,1	v = 7 vs = 4	—
—	Geheilt. 30 Tage.	v = 0,3 vs = 0,05	v = 7 vs = 7	Gutartige Sinusthrombose.
In der 1. Woche Bronchopneumonie.	Geheilt. 38 Tage.	unmöglich zu prüfen.	—	—

den Räumen des Mittelohres auf die Nachbarschaft und die in diesem Falle einzuschlagende Therapie. Deutsch. med. Wochenschr. 1881, No. 29.
6. Brieger, Ueber die operative Behandlung chronischer Mittelohreiterungen. Breslauer Statistik, XX, H. 1. 1898/99.
7. Genzmer, Lufteintritt in den Sinus longitudinalis. Tod. A. f. klin. Chir. 21. 664. 1877.
8. Gradenigo, Beiträge zur Chirurgie des Mittelohrs und des Warzenfortsatzes. Archivio italiano di Otologia etc. Bd. VIII. H. 1–3. 1899.
9. Gruening, Bemerkungen über Operationen des Warzenfortsatzes. Trans. américc. otol. Soc. 1891.
10. Grunert, Verhalten d. Körpertemp. nach d. Mastoidoper. A. f. O. XXXV.
11. Derselbe, Jahresbericht über die Thätigkeit der Kgl. Univ.-Ohrenklinik des Herrn Geh. Medicinalrathes Prof. Dr. Schwartze zu Halle a. S, vom 1. April 1895 bis 1. April 1896. A. f. O. XLIV.

Digitized by Google

12. Derselbe, Jahresbericht über die Thätigkeit der Kgl. Univ.-Ohrenklinik zu Halle a. S. vom 1. April 1896 bis 31. März 1897. A. f. O. XLIV.
13. Grunert und Zeroni, Jahresbericht über die Thätigkeit der Kgl. Univ.-Ohrenklinik zu Halle a. S. v. 1. Apr. 1897 bis 31. März 1898. A. f. O. XLVI.
14. Grunert und Zeroni, Jahresbericht über die Thätigkeit der Kgl. Univ.-Ohrenklinik zu Halle a. S. v. 1. Apr. 1898 bis 31. März 1899. A. f. O. XLIX.
15. Hedinger, Beiträge zur Pathologie und pathologischen Anatomie des Ohres. Z. f. O. XIV.
16. Hessler, Ueber die acute Eiterung und Entzündung in den Zellen des Warzenfortsatzes und ihre Heilung durch Ausmeisselung der Zellen ohne Eröffnung des Antrum mastoideum. A. f. O. XXVII.
17. Hoffmann, R., Nicht infectiöse Thrombose mehrerer Hirnsinus und der Jugularis in Folge einer Operationsverletzung des Sinus transversus. Z. f. O. XXX.
18. Kirchner, Ueber das Vorkommen der fissura mastoidea squamosa und deren praktische Bedeutung, A. f. O. XIV. 190.
19. Knapp, H., Geschichte und Autopsie zweier tödtlich verlaufender otitischer Hirnkrankheiten. Z. f. O. XXVII.
20. Körner, O, Die eitrigen Erkrankungen des Schläfenbeines. 1899.
21. Derselbe, Die otitischen Erkrankungen des Hirnes, der Hirnhäute und der Blutleiter. 2. Aufl. 1896.
22. Derselbe, Ueber inspiratorisches Zusammenklappen des blossgelegten Sinus transversus und über Luftembolie. Z. f. O. XXX.
23. Kretschmann, Bericht über die Thätigkeit meiner Klinik im Jahre 1896. A. f. O. XLII.
24. Kuhn, Casuistische Mittheilungen II. A. f. O. XXX.
25. Jansen, Ueber Hirnsinusthrombose nach Mittelohreiterungen. A. f. O. XXXVI.
26. Lange, Victor, Kurzer Ueberblick über die im Gefolge der acuten eitrigen Mittelohrentzündung auftretenden häufigsten Affectionen des Warzenfortsatzes unter besonderer Rücksichtnahme auf Aetiologie und Behandlung (Haug, Klin. Vorträge).
27. Leutert, Bacteriologische Untersuchungen der acuten Warzenfortsatzempyeme mit Berücksichtigung der Pneumokokken-Infection des Ohres. Bericht über die Verhandlung d. d. otol. Gesellsch. 1896.
28. Derselbe, Ueber die Eröffnung des normalen Sinus sigmoideus zu diagnostischen und therapeutischen Zwecken. Verhdlg. d. d. otologischen Gesellsch. 1899.
29. Marchand, Des mastoidites compliquent les otites. Soc. de chirurgie. 26. XII.
30. Meier, Edgar, Ueber Luftembolie bei Sinusoperationen. A. f. O. XLIX.
31. Müller, Bericht über die Ohrenklinik des Geh. Med.-Rathes Prof. Dr. Trautmann für das Jahr vom 1. April 1895 bis 31. März 1896 (Charité-Annalen. XXI. Jahrg.).
32. Derselbe, Bericht über die Ohrenklinik des Prof. Dr. Trautmann für das Jahr vom 1. April 1896 bis 31. März 1897 (Char.-Ann. XXII. Jahrg.).
33. Derselbe, Bericht über die Ohrenklinik des Prof. Dr. Trautmann für das Jahr vom 1. April 1897 bis 31. März 1898 (Char. Ann. XXIII. Jahrg.).
34. Panse, Bericht über die Thätigkeit der Kgl. Univers.-Ohrenklinik zu Halle a. S. vom 1. April 1890 bis 31. März 1891. A. f. O. XXXIII.
35. Panzer, Die operative Behandlung der Caries des Felsenbeins im Kindesalter. Jahrb. f. Kinderheilk. N. F. XLVI. 3. u. 4. H.
36. Ray, Acute Eiterung des Mittelohrs — Meningitis, Tod. Autopsie — Schläfenbein unbetheiligt. Trans- americ. otol. Soc. 1891.
37. Roosa, Verwundung des Sinus lateralis während einer Warzenfortsatzoperation bei einem Patienten mit Lungenschwindsucht. Transact. americ. otol. Soc. 1892.
38. Scheibe, Nekrose im Warzentheil bei acuter Mittelohreiterung. Bericht über die Versammlung der d. otol. Gesellsch. zu Heidelberg 1900.
39. Schwartze, Casuistik zur chirurgischen Eröffnung des Warzenfortsatzes. A. f. O. X. S. 23. Fall 2.

Digitized by Google

40. Derselbe, Lehrbuch der chirurgischen Erkrankungen des Ohres. S. 313.
41. Derselbe, Operationslehre. Handb. f. Ohrenheilk. 2. Bd.
42. Teichmann, Zur Statistik der lebensgefährlichen Complicationen eitriger Ohrenerkrankungen und der Operationen am Warzenfortsatz. Z. f. O. XXXIV.
43. Withling, Beitrag zum klinischen Verlauf und zur Operationstechnik der Sinusthrombose. Z. f. O. XXXV.
44. Zaufal, E., Ueber die Wichtigkeit der Untersuchung des Augenhintergrundes für die Diagnose, Prognose und Therapie der Krankheiten des Gehörorgans. Pr. med. W. 1881. S. 449.
45. Derselbe, Ein casuistischer Beitrag zur Entfernung von Fremdkörpern aus der Paukenhöhle mittels Ablösung d. Ohrmuschel. Pr. med. W. 1889. L.
46. Derselbe, Demonstration zweier durch Trepanation geheilter Fälle von Pachymenigitis suppur. ext. Pr. med. W. 1893. XLV.
47. Derselbe, Casuistischer Beitrag zur otitischen Pachymeningitis suppur ext. Pr. med. W. 1893. L. (Vortrag, gehalten in der otol. Sect. der Vers. d. Naturf. u. Aerzte in Nürnberg 1893).
48. Derselbe, Ueber die Beziehungen der Mikroorganismen zu den Mittelohrentzündungen und ihren Complicationen. A. f. O. XXXI.
49. Derselbe, Zur Geschichte und Technik der operativen Freilegung der Mittelohrräume. A. f. O. XXXVII.
50. Derselbe, Ein durch Operation geheilter Fall septischer otitischer Sinusthrombose. Pr. med. W. 1896. XLIX.
51. Zaufal, E. und Pick, A., Otitischer Gehirnabscess im linken Temporallappen. Optische Aphasie. Eröffnung durch Trepanation. Heilung. Pr. med. W. 1896. 5, 6, 8, 9.

Digitized by Google

XIX.

Aus der Universitätsklinik für Ohren-, Nasen- und Halskranke zu Leipzig.

Neun Gehirnabscesse im Gefolge von Ohr- und Nasenerkrankungen.

(Mit weiteren Beiträgen zur Operationstechnik der vom Ohr ausgehenden Schläfenlappenabscesse. Beobachtung ganz isolirter amnestischer Aphasie für topographische Namen.)

Von

Dr. **Hermann Preysing**, Assistent der Klinik.

(Mit 3 Abbildungen.)

A. Zwei Schläfenlappenabscesse, durch erweiterte Radicaloperation, ohne Trepanation der Schuppe geheilt. — I. Symptomloser (chronischer?) grosser, linksseitiger Schläfenlappenabscess. Sinusthrombose. Radicaloperation. Entleerung des Gehirnabscesses. Eröffnung und Auskratzung des Sinus. Heilung. — II. Fieberhafter (acuter?) grosser Schläfenlappenabscess. Radicaloperation. Entleerung des Hirnabscesses. Ganz isolirte Form von amnestischer Aphasie für topographische Bezeichnungen. Heilung. — *B.* Zwei otitische Schläfenlappenabscesse mit tödtlichem Ausgang. — III. Linksseitiger fieberhafter Schläfenlappenabscess nach chronischer Ohreiterung. Radicaloperation. Tod — IV. Fieberloser, linksseitiger Schläfenlappenabscess nach chronischer Ohreiterung. Radicaloperation. Durchbruch in den Ventrikel. Meningitis. Tod. — *C.* Zwei geheilte Kleinhirnabscesse. — V. Fieberloser Kleinhirnabscess mit Sinusthrombose und Weichtheilabscess. Radicaloperation. Eröffnung des Kleinhirnabscesses. Heilung. — VI. Fieberhafter Kleinhirnabscess nach chronischer Ohreiterung. Radicaloperation. Trepanation der hinteren Schädelgrube. Heilung. — *D.* Zwei tödtliche Kleinhirnabscesse. — VII. Kleinhirnabscess nach alter Ohreiterung links. Radicaloperation. Tod. — VIII. Fieberhafter Kleinhirnabscess nach chronischer Ohreiterung rechts. Radicaloperation. Tod. — *E.* IX. Linksseitiger Frontallappenabscess nach Empyem des linken Sin. maxill., Sin. frontal. und der Siebbeinzellen, anschliessend an eine Zahnextraction. Meningitis. Tod.

Topographische und anatomische Studien an Schläfenlappenabscessen, wie ich sie in zwei früheren Abhandlungen[1]) niedergelegt habe, liessen mich den Versuch machen, eine Regel aufzustellen, nach welcher der Ohrenarzt im Anschluss an die Radicaloperation am besten einen etwa bestehenden Grosshirnabscess

1) Zeitschrift f. Ohrenheilkunde. XXXV. S. 108 ff. u. ebenda. XXXVII. S. 208 ff.

Digitized by Google

auffinden könne. Als wesentlich suchte ich hinzustellen das Festhalten des Tegmen antri und tympani als Operationsbasis, sowie vor allem das senkrechte Vorgehen von hier aus nach oben. Ausdrücklich machte ich mit meinem Vorschlage vor der eigentlichen therapeutischen und endgiltigen Operation Halt, und beschränkte mich auf die Beschreibung eines möglichst aussichtsvollen Weges zur Probepunction, denn weitergehende Schlüsse durften nicht gut von den rein anatomischen Gesichtspunkten aus, welche mich leiteten, gezogen werden. Heute bin ich in der glücklichen Lage, zwei Fälle von ausgedehnten Schläfenlappenabscessen mitzutheilen, bei welchen es mir gelang, von Anfang an bis zum Schluss die operative Behandlung vom Tegmen aus stricte durchzuführen, mit dem Erfolg der Heilung. Für die grosse Liberalität, mit welcher mir Herr Prof. Barth die Durchführung der Behandlung, sowie die wissenschaftliche Verwerthung dieser und der angeschlossenen früher in der Leipziger Klinik beobachteten Fälle gestattete, bin ich zu ausdrücklichem Dank verpflichtet.

A. Zwei Schläfenlappenabscesse, durch erweiterte Radicaloperation, ohne Trepanation der Schuppe geheilt.

I. Symptomloser (chronischer?), grosser linksseitiger Schläfenlappenabscess. Sinusthrombose. Radicaloperation. Entleerung des Gehirnabscesses. Eröffnung und Auskratzung des Sinus. Heilung.

Lehrer B., 22 Jahre, wird am 13. August 1900 in die Klinik aufgenommen. Seit mindestens 5 Jahren besteht Eiterung des linken Ohres, ohne besondere Ursache, mit wechselnden Exacerbationen. Seit 8 Tagen wieder stärkere Eiterung, auch Kopfschmerzen, sonst ist Patient immer gesund gewesen. Vor 8 Tagen bestand einmal nur für einen Abend hohes Fieber (41 Grad, Beobachtung des Hausarztes).

Status: grosser, gutgenährter Mann. Herz und Lungen o. B. Augen: kein Nystagmus, Hintergrund o. B. Nase: chronische Rhinitis, untere Muschel R. geschwollen. Pharynx Hyperämisch, Schwellung der Seitenstränge. Viel Schleim im Nasenrachenraum. Rechtes Ohr: Trommelfell leicht eingezogen, der untere Theil etwas trübe. Lichtreflex. Hintere Falte abnorm vorspringend. Fl. mindestens 8 m. Linkes Ohr: Warzenfortsatz unverändert, kein Druckschmerz. Mässige Eiterung aus dem Mittelohr. Vordere Hälfte des Trommelfells fehlt. Hammergriff liegt der Labyrinthwand an, Granulationen h. u. Aus dem Recessus v. o. Eiter. Das stumpfe Häkchen holt v. o. weissliche Klümpchen herunter aus dem Atticus und fühlt rauhen Knochen. Nach h. o. gelangt das stumpfe Häkchen in den Aditus, es fliesst ein wenig flüssiger Eiter ab.

Hörprüfung: Fl. dicht am Ohr,
c 5 kaum minus,
c Luft beträchtlich minus,
c Warzenfortsatz normal,
Ri. —, Weber vom Scheitel nach L.

14. Augus 1900. Operation: Morphium-Chloroform. Schnitt hinter dem linken Ohr 3 bis 4 cm den Ansatz der Ohrmuschel in der üblichen

Digitized by Google

Weise umschneidend, später nach oben in die Bedeckung der Schuppe hinein etwa 2 cm verlängert. Nach unten bis zur Spitze. Von der Mitte des Schnittes wird im Verlaufe der Operation ein Querschnitt etwa 8 cm lang direkt nach hinten geführt, über die Occipito-Temporalnaht hinaus. Der Gehörgangschlauch wird von der Hinterwand im ganzen Verlauf abgedrängt. Weichtheile o. B., mittlerer Blutgehalt. Periost haftet der Corticalis fest an. An der Bezold'schen Stelle stark blutende Punkte in der Corticalis. Die äussere Knochenschicht ist überall ausserordentlich hart, gelbweiss, ohne Hohlräume. Von der Linea temporalis beginnend, wird nach unten und vorn die hintere Gehörgangwand trichterförmig weggemeisselt. Nachdem etwa $^2/_3$ der Tiefe der knöchernen Gehörgangwand entfernt sind, quillt aus einer kleinen Oeffnung etwa 1 cm hinter der hinteren Gehörgangwand pulsirend Eiter aus einem Hohlraum, der sich später als Antrum erweist. Nachdem die Aussenwand dieses haselnussgrossen Hohlraumes mit dem Meissel und der Zange weggenommen, zeigt sich ein Ballen schmutziger, innen eitrig erweichter Granulationen und atheromatöser Massen, welche mit scharfem Löffel entfernt werden. Die Sonde dringt, ohne auf Knochenwiderstand zu stossen, sowohl nach oben, als nach hinten in weichen Massen mindestens $^1/_2$ cm vorwärts.

Jetzt wird der Hohlraum weiter freigelegt, durch Wegnahme der ganzen Knochenwand nach oben, bis 1 cm über die Linea temporalis. Der im ganzen bis jetzt abgeflossene Eiter ist gering. Die Dura der mittleren Schädelgrube wird über dem Tegmen antri freigelegt. Sie ist überall schmutzig blauschwarz verfärbt, verdickt und von schmutzigen Granulationen bedeckt und besetzt, welche von dem grossen Granulationsballen des Antrum nicht zu scheiden sind. Hier über dem Tegmen antri bis zum Tegmen tymp. besteht ein etwa kleinzwanzigpfennigstückgrosser Defect im Knochendach, welcher von schmutzigen Granulationen ausgefüllt ist. Von vornher quillt zwischen der granulirten Dura und dem Knochendach des Tegmen tymp. dünnflüssiger Eiter, wässrig, mit kleinsten Bröckeln und einzelnen Gasblasen untermischt hervor, stark riechend. Nachdem der Recessus epitymp. und die Paukenhöhle ganz freigelegt und die darin befindlichen schmutzigen Granulationen und atheromatösen Massen entfernt sind, findet sich ein bohnengrosser Sequester, in Granulationen eingebettet, im Dach der Paukenhöhle. Nach seiner Herausnahme erweist sich auch hier die Dura aus schmutzigen, fetzigen Granulationen bestehend, und jetzt zeigt sich, dass die fortwährend weiterrinnende wässrig-eitrige Flüssigkeit aus einer allerkleinsten Oeffnung in den Dura-Granulationsmassen über dem Tegmen tymp. direct von oben aus dem Schläfenlappen kommt. Die Oeffnung ist so klein, dass der Knopf der Myrthenblattsonde ohne besondern Druck nicht einzudringen vermag. Die Dura der mittleren Schädelgrube wird nun, soweit sie schmutzig, granulirt und morsch ist, freigelegt. Dabei muss fast bis 1 cm in die Schuppe vorgegangen werden und nach innen und hinten bis über die Pyramidenkante, so dass schliesslich die Dura in einer Fläche freiliegt, die sagittal von vorn nach hinten 5 cm frontal von aussen nach innen mindestens 3 cm misst. Erst jetzt wird die Dura an den Rändern bläulich-weiss und glänzend. Da nach hinten die Grenze der veränderten Dura damit noch nicht erreicht ist, so wird jetzt, bevor an eine Eröffnung des vermutheten encephalitischen Herdes gegangen wird, erst die weitere Blosslegung der Sinusgegend vorgenommen. Bemerkt sei noch, dass bei Fingerdruck auf die veränderte Dura die eiterähnliche Flüssigkeit aus der Fistel in den Granulationen stärker quillt. Die ganze äussere Sinuswand zeigt sich im weiteren Verlauf der Operation als aus denselben schmutzigen Granulationsmassen bestehend, wie die an der Dura der mittleren Schädelgrube. Der Sinus selbst fühlt sich hart, strangförmig an. In der Nähe des Sinus blutet der Knochen stark; während sonst der Knochen überall ausserordentlich hart und vollständig eburneirt ist, zeigt sich der den erkrankten Sinus umgreifende überall morsch und am Knie eine Eiteransammlung. Das Emissarium mast. wird zunächst geschont und in seinem Verlauf herausgemeisselt, muss aber dann getrennt werden und es erfolgt starke Blutung aus dem distalen Ende, die durch Tamponade gestillt wird.

Digitized by Google

Nach hinten wird bis in die Mitte zwischen Knie und Torcular vorgegangen. Erst hier ist die Grenze des erkrankten Sinus erreicht. Auch ein 1 cm breiter Saum der Kleinhirndura wird nach unten freigelegt, erweist sich als gesund. Nach vorn wird der Sinus bis zum Bulbus herausgemeisselt und schliesslich eine vollständige Verbindung mit der mittleren Schädelgrube hergestellt, durch vollständige Wegnahme der dazwischen liegenden Pyramidenkante und des hinteren Abschnittes der inneren Pyramidenwand bis zum Bulbus.

Jetzt wird wegen der möglichen Blutung aus dem Sinus erst die Vollendung der Operation am Schläfenlappen vorgenommen. Die die Dura ersetzenden Granulationsmassen werden durch einen Längschnitt vom Tegmen tymp. bis zum Tegmen antri gespalten und zeigen sich fest verwachsen mit der Hirnmasse, lassen sich nicht von der Hirnoberfläche isoliren. Ganz vorn, über dem Tegmen tymp. wird durch Schnitt mit einem Skalpell direct nach oben eine etwa hühnereigrosse Höhle im Schläfenlappen eröffnet, aus welcher nur wenig eiterähnliche, wässrig-bröcklige Flüssigkeit abfliesst (die Hauptsache ist während des ersten Theiles der Operation allmählich entleert). Die Kornzange dringt nach allen Richtungen ohne Widerstand zu finden vor. Tamponade. Nun erst Eröffnung des Sinus: vom Knie her im Sinus transversus nach hinten etwa 3 cm langer Längsschnitt bis auf die Innenwand des Sinus. Derber aus Granulationen bestehender Thrombus. Die Innenwand des Sinus erscheint gesund. Ganz geringe diffuse Blutung erfolgt aus den Granulationsmassen. Erst bei Weiterführung des Schnittes in das Knie und in den weiteren Verlauf des Sinus transversus erfolgt stärkere sinuöse Blutung aus der Gegend des Bulbus und aus der Gegend des Torcular. Da der Thrombus überall von Granulationsconsistenz, fest verwachsen und ohne Erweichung, so wird von Unterbindung der Jugularis abgesehen und nur der Sinus auf der eröffneten Strecke tamponirt. Wegnahme der Spitze des Warzenfortsatzes zeigt vollständig eburneirten Knochen, ohne Zellen, ohne Eiter. Tamponade der ganzen Wunde, Verband.

Am Nachmittag nach der Operation mehrmaliges Erbrechen (Narkosewirkung). Sonst nichts Besonderes.

15. August. Befinden gut, immer klar und munter, kein Fieber. Verband bleibt liegen.

16. August. Befinden unverändert gut.

17. August. Die Wunde brennt ein wenig, deshalb Verbandswechsel. Wunde sieht gut aus, frisch granulirend. Der Tampon aus dem Sinus wird entfernt, es zeigt sich kein Eiter, die innere Waud des Sinus liegt schön frisch, blauweiss glänzend vor. Der Sinus wird nicht wieder tamponirt. Bei Herausnahme des Tampons aus der Paukenhöhle fliesst von oben her etwas Eiter. Jetzt Herausziehen der starkeitrig durchtränkten Tampons aus der Gehirnwunde. Dabei quillt mindestens ein Esslöffel rahmig dicken fötiden Eiters aus der Gehirnwunde. Die Dura ist verdickt, gut granulirend, stark gespannt. Feuchter Sublimattampon, Verband.

18. August. Befinden sehr gut. Auch alle die Tage schon isst Patient tüchtig und fragt stets, ob er nicht ein wenig aufstehen könne. Verbandwechsel: Eiterung wieder wie gestern. Jodoformgazeverband wegen des Fötors, nachdem erst die Abscesshöhle mit lauwarmer Sublimatlösung ausgespritzt, dann für einige Minuten mit alkoholgetränkter Gaze tamponirt wurde. Einführen zweier federhalterdicker Gummidrains nebeneinander. Vorher Erweiterung der Oeffnung der Gehirnabscesshöhle etwas nach aussen mit geknöpftem Skalpell.

19. August. Befinden gut. Verbandwechsel: Die Gaze in der Umgebung der Drains nur wenig durchtränkt, es fliesst kein Eiter nach. Die Abscesshöhle zeigt noch keine Tendenz zur Verkleinerung, die Kapselwandung ist bei Berührung mit der Sonde sehr starr und unnachgiebig. Die Sonde dringt nach oben vom Tegmen tymp. ohne Widerstand genau $3^1/_2$ cm vor, nach vorn 3 cm, nach hinten nicht ganz 1 cm, von aussen nach innen etwa 2 bis 3 cm. Es handelt sich also um eine Höhle von durchschnittlich 3 bis 4 cm lichter Weite. Sublimatspülung, die Spülflüssigkeit fliesst fast ungetrübt ab. Einlegung eines Drains, Verband mit Protargol-durchfeuchteter Gaze.

Digitized by Google

1. September. Unter täglichem Verbandwechsel (feucht Sublimat $^1/_{1000}$) verkleinert sich die Abscesshöhle langsam. Die Knochenwunde sieht sehr gut aus.

14. September. Patient wird von jetzt ab bloss jeden zweiten Tag verbunden.

16. September. Patient darf morgens und nachmittags eine Stunde aufstehen. Ohne Beschwerden. Die Abscesshöhle hat etwa noch 1 cm lichte Weite. Kein Sekret. Nach vorn, etwa über dem Tubenende der Paukenhöhle pulsirt eine circumscripte Stelle der granulirenden Dura. Die Sonde dringt hier nach vorn auf dem Boden der mittleren Schädelgrube fast 2 cm in einem ganz frischen Erweichungsherde des Gehirns vor. Auskratzung mit scharfem Löffel: Es entleert sich trischer Eiter.

17. September. Etwas Stirnkopfschmerz auf beiden Seiten. Verbandwechsel, Bettruhe.

18. September. Stirnkopfschmerz nur gering. Wieder ausser Bett.

20. September. Befinden gut. Die Hauptabscesshöhle ist jetzt von solidem, derbem Granulationsgewebe gefüllt und geschlossen. Der frische Herd vorn nur noch klein, granulirend, nicht secernirend.

21. September. Patient bleibt ausser Bett, fühlt sich wohl, bis auf geringen Stirnkopfschmerz. Beim Verbinden gibt er eine kleine, granulirende Stelle vorn am Rande des Einganges zum ehemaligen Abscess an, welche beim Berühren mit der Sonde den Stirnkopfschmerz verursacht. Die Tiefe der derb und reinlich granulirenden Abscessgrube beträgt kaum noch 1 cm, lässt sich von der Retroauriculäröffnung gut übersehen, was vom Gehörgange aus nicht möglich ist. Deswegen wird weiterhin die Wundöffnung hinter dem Ohr offen gehalten. Täglicher Verbandwechsel (Airolgaze).

3. October. Befinden gut, keine Schmerzen. Tiefe der Abscessgrube $^1/_2$ cm. Patient darf Abends eine Stunde Stenographieunterricht geben.

14. October. Die Epidermisirung vom Gehörgang aus schreitet fort. Die Grube zum Abscess ganz flach. (Die Abscesshöhle wurde alle die Wochen bei jedem Verbandwechsel mit der Knopfsonde genau abgetastet, dass niemals eine Bucht stehen bleiben und etwa eine Retention entstehen konnte). Patient bekommt heute über die Tamponade mit Airolgaze bloss eine Compresse.

27. October. Seit 14. October 1900 bloss jeden zweiten Tag Verbandwechsel. Bis auf die Grube am Tegmen tymp., welche noch granulirt, und eine kleine Excoriation der Narbe hinter dem Ohre ist die ganze Wundhöhle epidermisirt. Es besteht noch eine retroauriculäre Oeffnung von der Grösse eines Bleistiftquerschnittes. Sensorium, Psyche u. s. w. stets frei.

Entlassung zu poliklinischer Nachbehandlung.

20. November. Patient ist wöchentlich zwei Mal zum Verbandwechsel erschienen. Zuletzt ist nicht mehr tamponirt worden, sondern nur ein Wattebausch in den Gehörgang gelegt. Die Knochenwunde ist epidermisirt. An der Stelle des ganzen, weit freiliegenden Tegmen Gehirnpulsation. Die Dura ist hier bis auf eine erbsengrosse Stelle vorn in der Gegend des Recessus epitymp., da wo die Eingangspforte zum Abscess lag, gut epidermisirt. Die Oeffnung hinter dem Ohr ist geschlossen, bis auf einen nur für die allerfeinste Sonde wegsamen epidermisirten Gang ins erweiterte Antrum. Befinden gut, bloss manchmal etwas „Ziehen" in der rechten (entgegengesetzten) Kopfhälfte.[1])

II. Fieberhafter (acuter?) grosser Schläfenlappenabscess. Radicaloperation. Entleerung des Hirnabscesses. Ganz isolirte Form von amnestischer Aphasie für topographische Bezeichnungen. Heilung.

30jährige Maschinistenfrau Ida B. aus Lindenau, aufgenommen am 28. August 1900. Seit 24 Jahren Eiterung aus dem linken Ohr, die in den letzten Tagen plötzlich aufhörte. Seit drei Tagen Schmerzen hinter dem linken Ohr und in der linken Schläfengegend. Im Gehörgang geringe Mengen fötiden Eiters. Gehörgang etwas durch entzündliche Schwellung verengt. In der

1) Anmerkung bei der Correctur: Auch dies „Ziehen" hat sich seit Wochen verloren.

Digitized by Google

Tiefe theils granulirende, theils narbig veränderte Mittelohrschleimhaut. Vor dem Ohr geringe Schwellung und Druckempfindlichkeit, stärkere Druckempfindlichkeit auf dem linken Warzenfortsatz, besonders nach der Spitze.

Gut genährte, kräftige Frau, seit fünf Jahren verheirathet, zweimal geboren, Kinder an Zahnkrämpfen gestorben. An Herz und Lunge nichts Abnormes. Fieber.

29. August 1900. Radicaloperation in typischer Weise. Knochen sehr sklerotisch. Das Antrum eine kleinhaselnussgrosse Höhle, aus der sich dünnflüssiger stinkender Eiter entleert, enthält eingedickte, graugelbe, krümlige Massen. Im Warzenfortsatz ein paar ganz kleine eitergefüllte Zellen. Der Sinus wird bloss gelegt, sieht gesund aus.

3. September. Bisher Befinden gut, heute Abend Fieber von 38,2°. Im Laufe des Tages mehrmals stundenlang Kopfschmerz.

4. September. Vormittags 39,8°. Patientin blass, etwas apathisch, hat Nachts sehr heftige Kopfschmerzen gehabt. Kein Erbrechen, Puls 64. Augenhintergrund o. B. Keine Augenmuskellähmung. Geringe Nackensteifigkeit. Druckempfindlichkeit der Halswirbelsäule, Verbandwechsel, Trennung der Naht, in der Wundhöhle nichts Auffälliges, ausser einer kleinen missfarbigen Knochenstelle hinter dem Tegmen antri, dicht an der Pyramidenkante. Sublimatverband.

5. September. Leidliche Nacht, Morgens 37,7°, Sensorium frei, Kopf frei beweglich. Schon im Laufe des Vormittags steigt die Temperatur wieder auf 39° an. Puls ca. 60.

Beim Verbandwechsel keine Spur von Weichtheilschwellung, in der Umgebung gesunde Granulationen auf dem Weichtheilschnitt. Auf dem blossgelegten Sinus bereits leichte Granulationsentwickelung. Am Dach des Antrum einige Tropfen fötiden Eiters, nach dessen Entfernung ein paar kleine schwärzliche Stellen des Knochens zu Tage treten. Jodoformgazetamponade.

6. September. Da heute Morgen Fieber bis 40° bei ca. 70 Puls, so wird Eröffnung der mittleren Schädelgrube beschlossen. Es besteht etwas Kopfschmerz, ins Hinterhaupt verlegt, nach dem Nacken ausstrahlend. Kein Erbrechen. Sensorium frei, Puls regelmässig, 64.

Vom Weichtheilschnitt der ersten Operation aus wird ein Schnitt nach rückwärts geführt und von der bezeichneten kranken Knochenstelle am Tegmen antri aus die mittlere Schädelgrube durch Wegnahme einer 2 cm langen und 2 cm tiefen Fläche des Tegmen antri und tymp. freigelegt. Die Dura ist an dieser Stelle hyperämisch, rauh, etwas granulirt, leicht fibrinös belegt. Beim Abtrennen des hinteren Endes der blossgelegten Dura quillt mit ein wenig Blut ein Tropfen Eiter vor, daraufhin wird das Tegmen noch bis zur Pyramidenkante nach hinten entfernt. An der Kante ist die Dura gelblich morsch, der kleine scharfe Löffel dringt ohne viel Widerstand etwa 1 cm nach oben in den Schläfenlappen, und es entleert sich etwa ½ Fingerhut voll jauchiger Flüssigkeit. Die Sonde fühlt überall weiche Hirnsubstanz. Tamponadeverband.

7. September. Patientin hat weiterhin Kopfschmerz, Fieber und ausgeprägte Pulsverlangsamung gehabt. Beim heutigen Verbandwechsel ist der Tampon der kleinen kirschgrossen Höhle in der Hirnsubstanz jauchig durchdränkt und stinkend. Eine Knopfsonde wird rechtwinklig abgebogen und dicht an der Pyramidenkante von der kleinen Abscesshöhle aus nach oben geführt. Sie dringt plötzlich mehrere Centimeter genau senkrecht in die Höhe in eine grosse Höhle, deren Widerstandslosigkeit trotz der Weiche der umgebenden Hirnsubstanz deutlich zu fühlen ist. Da neben der Sonde etwas jauchige Flüssigkeit abfliesst, so wird eine kleine Pincette statt der Sonde eingeführt, 3 bis 4 cm senkrecht in die Höhe geschoben und die Branchen durch den Federdruck auseinandergehen gelassen. Daraufhin plötzlich Hervorstürzen von mindestens zwei Esslöffel voll jauchiger schokoladefarbener Flüssigkeit. Nachdem nun statt der Pincette eine Kornzange eingelegt und geöffnet ist, quillt immer noch Flüssigkeit der beschriebenen Art pulsirend nach. Nach Entfernung der Zange und Abtupfen der Flüssigkeit macht das Wiedereinführen der Sonde zunächst Schwierigkeiten, da die Wände der Höhle sich offenbar aneinandergelegt haben. Besonders scheint die vordere

Digitized by Google

Wand nach hinten gesunken zu sein. Schliesslich findet sich der Weg für die Sonde, jetzt etwas weiter nach hinten und aussen gelegen. Ueberall fühlt die Sonde sehr weiche Hirnsubstanz. Die Höhle führt über dem Antrum dicht an der Pyramidenkante zunächst senkrecht (aufrechtstehender Mensch!) nach oben und dehnt sich dann besonders nach hinten aus. Die Entfernung vom Boden der mittleren Schädelgrube bis an das nach hinten oben gelegene Ende der Abscesshöhle beträgt, an der leichtgekrümmten Sonde gemessen, über 5 cm. Tamponade der Abscesshöhle mit einem sublimatdurchfeuchteten Jodoformgazestreifen. Feuchter Verband.

Schon am Abend ist die Temperatur prompt abgefallen. Die Frau befindet sich sehr wohl. Sie klagt Abends nur, dass sie an ihren Mann habe schreiben wollen, sie habe sich aber durchaus nicht auf ihre Adresse besinnen können. Sie ist darüber ordentlich ärgerlich und sagt stets verwundert: „Es ist doch dort dicht bei der Kirche, in der engen Strasse.“ Als ihr der Name der Strasse genannt wird, antwortet sie wiederholt mit nein, das sei die Strasse nicht. Bei weiterer Prüfung zeigt sich, dass alle Ortsbezeichnungen für Länder, Städte und Strassen ausfallen, während die Anschauungsbilder derselben vorhanden sind, sie kann beschreiben aber nicht benennen. Bemerkt sei noch, dass die Frau seit fünf Jahren in Leipzig wohnt.

Frage.	Antwort.
Was ist Ihr Mann?	„Er ist bei der Feuerung (langsam).“
Was denn?	(nach Besinnen) „Er ist 1. Maschinist.“
In welcher Fabrik?	(langes Besinnen).
Wo liegt die Fabrik?	„Wo ist das nur gleich?“
In welcher Strasse denn?	„Na die breite Strasse da draussen gleich am Wasser, es ist doch die grosse Fabrik.“
In welcher Strasse liegt das Krankenhaus?	„Ich habe es gewusst, kann mich aber nicht darauf besinnen.“
Wohnen Sie in Leipzig?	„Nein.“
Wo denn aber?	(Besinnen) „nicht weit von der Kirche in der engen Strasse.“ „Na, wie heisst sie doch gleich.“ „Ich habe mich schon den ganzen Nachmittag besonnen.“
Wie lange sind Sie in Leipzig?	„Ich glaube 5 Jahre, genau weiss ich es nicht“ (nach Besinnen) „ja, wir sind über 5 Jahre verheirathet, und so lange bin ich hier.“
Wohnen Sie vielleicht in Lindenau? (das ist ihr Wohnort).	„Nein.“ — „Ich weiss nicht.“

Ebenso wenig kennt sie irgend eine der bekannten Leipziger Ortsbezeichnungen. Fragt man sie: „Würden Sie sich allein dorthin finden?“ so antwortet sie stets: „Ja, aber ich kann mich auf den Namen nicht besinnen.“

Rechnen: Einfache Aufgaben aus der Regeldetri zwar langsam, aber ihrem Bildungsgrad entsprechend.

Vorgehaltene Gebrauchsgegenstände werden durchweg richtig bezeichnet.

8. September. Befinden gut. Temperatur normal, Puls 60. Morgens Verbandwechsel, etwa ein Esslöffel Secret, von derselben Beschaffenheit wie gestern, fliesst nach dem Tampon aus der Hirnabscesshöhle. Grössenverhältnisse der Höhle wie gestern. Auffallend ist der fortwährend sehr gute Appetit; sie verlangt nach Bier, hat gestern gleich nach Entleerung des Abscesses ohne Beschwerden tüchtig Brod und Schinken gegessen. Amnesie unverändert.

9. September. Befinden gut. Kein Fieber. Amnesie unverändert, auf die Ortsbezeichnungen beschränkt. Morgens Verbandwechsel, wenig Secret. Jodoformgaze-Sublimat.

10. September. Stat. id. Morgens Verband: ein Theelöffel jetzt rein eitriges Secret. Feuchte Tamponade.

11. September. Heute Morgen wurde wegen anderweitiger Operation der Verband ausgesetzt und erst Mittags nach 12 Uhr vorgenommen. Die Pa-

tientin klagte Vormittags über heftigen Kopfschmerz, besonders in der Stirngegend beiderseits und über Lichtscheu und Schmerz über dem linken Auge. Weinend vor Schmerz wird sie Mittags zum Verbandwechsel gebracht: Es fliesst reichlich eitriges Secret ab. Es werden zum ersten Mal Gummidrains eingelegt, nachdem die Oeffnung des Abscesses mit geknöpftem Messer nach aussen erweitert ist.

Nachmittags immer noch Kopfschmerz, weinerlich, soporös.

Abends zeigt sich zum ersten Mal eine leichte Störung im Gedächtniss für Gebrauchsgegenstände: Bleistift, Messer u. s. w. werden erst nach Besinnen, aber dann stets richtig bezeichnet.

Abends 8 Uhr zweiter Verbandswechsel. Ein Theelöffel Eiter. Feuchte Tamponade.

12. September. Kopfschmerz geringer, Patientin hat gut geschlafen, ausser dem Erwähnten keine Störung im Gedächtniss. Morgens ½7 Uhr Verbandwechsel. Ein Fingerhut Eiter, feuchte Tamponade.

Bei erneuter Prüfung Nachmittags erzählt Patientin, sie habe Besuch gehabt, aber sie habe so verwirrt „gesperrt" (soll heissen: „gesprochen").

Auf die Frage nach Gebrauchsgegenständen antwortet sie z. B. bei Uhr prompt: Uhr. — Wie viel Zeit?: Statt 5 Uhr „d. i. wohl 8 Uhr".

Nach längerem Besinnen: „5 Uhr". — Ortsbezeichnungen: Wie früher. — Eine Flasche Bier bezeichnet sie als „Petroleum", erst auf Vorhalt: „Braunbier". — Den Ausdruck „Flasche" findet sie nicht, ebenso nicht den Ausdruck „Schachtel" bei Vorhalten einer Streicholzschachtel. — Ein Knäuel Wollgarn: (nach Besinnen) „Baumwolle" — Jetzt wird ein Pantoffel vorgehalten, Antwort: „gewöhnliche Baumwolle". Auch auf längeres Vorhalten, dass man es an die Füsse ziehe u. s. w. wird kein Ausdruck wie „Schuh", „Pantoffel" oder dergleichen gefunden. — Messer wird prompt bezeichnet. — Bürste: „Besen". Beim Befühlen der Gegenstände dieselben Angaben.

Abends 7 Uhr 2. Verbandwechsel: Ein halber Fingerhut Eiter. Sonde 5 cm. Feuchte Tamponade. Kopfschmerz gering, kein Augenschmerz mehr. Augerhintergrund o. B. Keine Stauungspapille.

15. September. Bei täglichem Verbandwechsel gutes Befinden, kein Fieber. Patientin weiss jetzt ihre Wohnung, kennt und nennt Städte und Strassen, beklagt sich bloss über Gedachtnissschwäche. Sie liest zuweilen aus einer Gartenlaube, es macht ihr aber, wie sie sagt, keinen rechten Spass, da sie die Geschichten nicht behält: Wenn sie ein paar Zeilen gelesen habe, habe sie schon wieder vergessen, was darin stand. Zur Probe wird zunächst folgende Lectüre, die sie gerade vor hat, geprüft.

Die Weihnachtsbescheerung armer Kinder.

„Die Wohlthätigkeit äussert sich in letzter Zeit mehr als in früheren Jahren durch öffentliche Bescheerung armer Kinder zu Weihnachten. Private, Vereine, Scat- und Kegelclubs u. s. w. sammeln Gelder und veranstalten dann zur Zeit des Weihnachtsfestes öffentliche Abende, an welchen die für die gesammelten Gelder angeschafften Gegenstände an arme Kinder vertheilt werden. Weihnachten liegt nun wieder einmal vor uns, und da mag denn eine Besprechung dieser öffentlichen Bescheerungen gestattet sein. So lobenswerth dieselben in ihren Grundgedanken sind, so tragen sie in ihrer Ausführung mehr dazu bei, ein bitteres Gefühl in den Beschenkten zu erwecken und bei den Kindern das Gegentheil der beabsichtigten Wirkung der Freude und Dankbarkeit zu erregen, nämlich Neid und Hass. Von vornherein mag hier bemerkt sein, dass durch diese Zeilen keineswegs die Thätigkeit der Vereine, Gelder für die Armen auf alle mögliche Weise zusammenzubringen und arme Kinder zu Weihnachten zu beschenken, bemängelt werden soll: es geschieht in dieser Beziehung noch lange nicht genug bei dem Stande der Kinderverhältnisse in unserer Bevölkerung. Nur die Art und Weise, wie dem armen Kinde die Weihnachtsgabe gereicht wird, soll hier beleuchtet werden, um das Unrichtige und Schädliche der öffentlichen Bescheerung zu beweisen u. s. w."

Nach einmaligem Lesen: „Ich weiss nicht."

Digitized by Google

Nach Vorlesen und mehrmaligem Lesen kommen als schwerfällige Antworten bloss heraus: „Es sollen arme Kinder was kriegen."

Auf erneute Frage: „Handelt es sich nicht um ein Fest?" keine Antwort. Erst nach mehrmaligem Wiederlesen die Antwort: „Weihnachten".

Als leichtere Lectüre wurde ihr z. B. folgender Zeitungsausschnitt vorgelegt:

„Von einem Brande im Hauptpostamte in Manchester schreibt uns ein Londoner Mitarbeiter unter dem 1. September: Das Generalpostamt wurde heute Nachmittag zum grossen Theile eine Beute der Flammen, und Manchester ist seitdem, was telegraphische Verbindung anbetrifft, von der übrigen Welt vollständig abgeschnitten. Das Feuer brach kurz nach 1 Uhr in dem Central-Telephonraume aus, in welchem einige Hundert männliche und weibliche Beamte in voller Thätigkeit waren, und in sehr kurzer Zeit hatten die Flammen das ganze obere Stockwerk ergriffen und sämmtliche telephonische und telegraphische Apparate vollständig vernichtet. Glücklicherweise konnten sich alle Beamte rechtzeitig in Sicherheit bringen. Es gelang der Feuerwehr nach zweistündigem Kampfe, des Feuers Herr zu werden und dessen weitere Ausdehnung zu verhindern. — Das Postamt in Manchester ist nach dem Londoner das am stärksten beschäftigte in Grossbritannien. Einstweilen müssen eilige Botschaften per Bahn erst nach Liverpool zur drahtlichen Weiterbeförderung gesandt werden. Ueber die Ursache der Entstehung des Brandes ist noch nichts Näheres bekannt geworden."

Nach wiederholtem Lesen bloss die Antwort: „Es hat gebrannt."

Wo?	„Ich weiss nicht."
In was für einem Gebäude?	„Ich weiss nicht."
(Nach mehrmaligem Durchlesen)	„In einer Post."
Sind Leute verbrannt?	„Ja, eine Menge."
(Wiederholtes Lesen)	„Es sind welche gerettet."
(Wiederholtes Lesen)	„Es sind alle gerettet u. s. w."

25. September. Patientin fühlt sich sehr wohl, ist heiter, sehr witzig und lacht viel. Zum ersten Male ausser Bett. Ortsbezeichnungen und Bezeichnungen der Gegenstände werden jetzt prompt und ohne Ausfall gegeben. Täglicher Verbandwechsel. — Tamponade. Die Abscesshöhle misst in der grössten Tiefe nach hinten oben noch 3 cm. Sie wurde stets sorgfältig absondirt, auf etwaige Recessus. Bei jedem Versuch, den Verbandwechsel einen Tag auszusetzen, leidet Patientin unter Kopfschmerz und Schwindel.

14. October. Täglicher Verbandwechsel. Patientin ist stets ausser Bett und klagt nur über etwas Schwindel. Dieser Schwindel lässt sich beim Verbandwechsel auslösen und verstärken, durch Druck auf eine granulirende Stelle in der Steigbügelnische, was Patientin unaufgefordert angiebt. Beim Austamponiren der Paukenhöhle giebt sie stets an: „Das schmecke ich auf der Zunge" (Chorda). Die Abscesshöhle ist bloss noch 1 cm tief, von fester, widerstandsfähiger Granulationskapsel ausgekleidet. Sie wird immer noch austamponirt, die Retroauriculäröffnung wird in Federhalterdicke offen gehalten.

23. October. Täglich Verbandwechsel. Die Wunde hinter dem Ohr wird bis auf ein erbsengrosses Loch offen gehalten. Bloss das Antrum granulirt noch. Am Tegmen antri zeigt noch eine flache Granulationsgrube die Stelle des ehemaligen Abscesses. Die Sonde dringt nirgends mehr in das Gehirn, intellectuelle und psychische Functionen ohne Defect. Die Frau ist heiter und sehr geweckt. Befinden gut, Gewichtszunahme. Entlassung zu poliklinischer Nachbehandlung.

15. November. Patientin spritzt zu Hause mit schwacher Formalinlösung die Operationshöhle aus und stellt sich bloss noch aller 8 Tage vor. Im Antrum noch kleine granulirende Stelle. Tegmen glatt epidermisirt, pulsirt. Kein Schwindel.

23. November. Operationshöhle vollständig epidermisirt, Oeffnung hinter dem Ohr geschlossen.

Epikrise: Zwischen beiden geschilderten Abscessen bestehen neben gewissen Uebereinstimmungen bemerkenswerthe Unterschiede.

Digitized by Google

1. Beide Male bestand als Ursache eine chronische Mittelohreiterung, im ersten Falle von mindestens 5jähriger Dauer, im zweiten seit 24 Jahren.

2. Der erste Abscess war vollständig symptomlos, einmal hat 8 Tage vor der Operation für einen Abend hohes Fieber bestanden, das auf die Sinuserkrankung bezogen werden muss. Dagegen war der zweite Fall begleitet von ausgesprochener Pulsverlangsamung und hohem septischen Fieber, welches erst kritisch und definitiv abfiel nach endgiltiger Entleerung des Abscesses.

3. Abgesehen davon dass der erste Abscess mit einer Sinusthrombose combinirt war und dass der zweite bestimmte gehirnfunctionelle Ausfallserscheinungen verursachte, die noch gesondert besprochen werden sollen, bieten beide Abscesse vor allem den anatomischen Hauptunterschied, dass der erste abgekapselt, einen älteren Eindruck machte, während der zweite sicher ein ganz frischer Abscess ohne Kapsel war. Wer eine Reihe von Gehirnabscessen gesehen hat, macht die Beobachtung, dass dieser Unterschied in Symptomen und anatomischem Charakter in gewissen Grenzen stets wiederkehrt. Dies hat R. Müller in seiner letzten Mittheilung derartiger Abscesse[1]) dazu geführt, überhaupt zwischen „interstitiellen“ und „parenchymatösen“ Abscessen zu unterscheiden. So rückhaltlos man einer klinischen Unterscheidung der Abscessformen, wie sie sich auch in meinen beiden neuen Fällen repräsentiren, zustimmen muss, so habe ich doch starke Bedenken gegen die Namengebung Müller's. Ich habe bis jetzt Gelegenheit gehabt, acht Grosshirnabscesse selbst zu beobachten, ein für den Einzelnen immerhin sehr gutes Material, und habe in den Fällen, welche zur Section kamen, nicht versäumt, mikroskopisch anatomische Untersuchungen anzustellen, habe aber nie Verhältnisse gefunden, welche den Müller'schen Erklärungsversuch hätten rechtfertigen können, dass der klinische Unterschied gewisser Abscessformen auf unterschiedene, ursprüngliche Anlage der Abscesse entweder im „Parenchym“ oder im „Interstitium“ zu beziehen sei. Von vornherein halte ich es schon nicht für ganz empfehlenswerth, Bezeichnungen, wie „parenchymatös“ und „interstitiell“, welche anatomisch doch eigentlich den drüsigen Organen vorbehalten sein sollen, ohne weiteres auf das Gehirn anzuwenden, vor allem aber fehlt uns bis jetzt jede

1) Archiv f. Ohrenheilk. Bd. L. S. 1.

Digitized by Google

Berechtigung zu der Annahme, dass es zwei bezüglich ihrer histologischen Localisation unterschiedene Gehirnabscessarten giebt. Ich habe Müller so verstanden, dass er als „Parenchym" des Gehirns nervöse Elemente plus Gliagewebe bezeichnet, obgleich mich der öfters für „interstitielles Gewebe" gebrauchte Ausdruck „Stützgerüst" zuweilen stutzig machte, denn zum „Stützgerüst" gehören ohne weiteres vor allem die Gliazellen. Es ist aber nicht anzunehmen, dass M. das Entstehen eines wenn auch noch so kleinen Abscesses entweder innerhalb eines Complexes von Nervenelementen oder von Gliagewebe für möglich hält: Das liesse sich nicht recht anatomisch ausdenken, bei der Unmöglichkeit, beide Gewebe auch nur auf kleine Strecken regionär zu trennen (spricht man doch in Bezug auf beide Gewebe direct von „Verfilzung"), mithin bleibt nur die Annahme, dass das Wort „Stützgewebe" etwas schief synonym mit „interstitiellem Bindegewebe" gebraucht ist, dem Bindegewebe, welches im wesentlichen als Fortsetzung der Pia und als Begleiter der Gefässe im Gehirn sich findet. M. nimmt also an, dass dem Theil der Gehirnabscesse, welcher sich durch Kapselbildung, rein eitrigen Inhalt u. s. w. auszeichnet, im wesentlichen dieses interstitielle Bindegewebe als erste Grundlage dient, während die andere Hälfte, die von ihm als „parenchymatös" bezeichneten Abscesse, in der eigentlichen Hirnsubstanz (also nervöse Elemente plus Glia) ihren ersten Sitz haben sollten. Es ist mir ausserordentlich schwer geworden, zu einer rechten Vorstellung zu kommen, wie, abgesehen von den directen, z. B. traumatischen Abscessen, ein Gehirnabscess, der secundär von einem Infectionsherd im Ohr aus zu Stande kommt, sich, wenn auch noch so klein, zuerst im eigentlichen Nerven- plus Gliagewebe etabliren soll. Die Infection mag einen Weg einschlagen, welchen sie wolle, Blut-, Lymphbahnen, directen Contact, eine Möglichkeit, dass die Erkrankung auch nur anfänglich ohne Betheiligung des interstitiellen Bindegewebes einsetzte, ist nicht anzunehmen. Eine anatomische Hypothese, wie sie M. aufstellt, hätte doch nicht bloss auf klinische Momente gegründet sein dürfen; sie hätte wenigstens etwas histologisch positiv gestützt werden müssen. Vor allem aber ist die Namengebung gefährlich und nicht nöthig. Gefährlich, weil Bezeichnungen, wie sie M. vorschlägt, sich gar zu leicht als bequem einbürgern, und dann, wenn sie auch als falsch erkannt werden, schwer auszurotten sind. Einige Beispiele dafür besitzen wir ja in der Ohrenheilkunde. Unnöthig ist die Bezeich-

Digitized by Google

nung aber ebenfalls: Bisher wurden die besprochenen beiden Abscessformen in möglichst wenig praejudicirender Weise als „abgekapselt" oder „nichtabgekapselt" bezeichnet, das ist nicht mehr und auch nicht viel weniger, als man heute anatomisch von ihnen weiss. Alle anderen klinischen Symptome fügen sich ohne Zwang in den Rahmen dieser Bezeichnung.

Soviel zur unzutreffenden Namengebung. Die Gründe dagegen ändern aber nichts an der Wahrheit, dass zwei Formen von otitischen Gehirnabscessen klinisch zu unterscheiden sind und dass es nothwendig ist, eine Erklärung dafür zu suchen. Nichts spricht bisher dafür, dass die Unterschiede begründet sind in einer ersten Localisation in verschiedenen Geweben, im Gegentheil, wir können (und das entspricht auch den bisher giltigen Anschauungen) von den Blut- und Lymphbahnen und damit auch von deren Begleiter, dem interstitiellen Bindegewebe, beim Zustandekommen beider Gehirnabscessarten nicht abstrahiren. Jede erste Einfuhr von toxischen oder infectiösen Stoffen in das Gehirn geschieht auf den Blut- oder Lymphbahnen, und die erste Wirkung eines solchen Imports ist zunächst eine Schädigung der Gefässwandung (Leukocyten- und Blutaustritt bis zu circumscripten Nekrosen). Letzteres, die Nekrose, wäre der erste Schritt zur Abscedirung, aber keine Erfahrung spricht dafür, dass dem nekrotisirenden Process eine gewisse elective Kraft in der Zerstörung bestimmter Gewebe zukäme. Alles was im Wege liegt, wird beim Fortschreiten der Erkrankung mit ergriffen, vor allem hier schon, in der Nähe der Gefässe interstitielles Bindegewebe. Gleichzeitig mit der ersten Schädigung des Gewebebezirkes findet aus den Gefässen der Umgebung eine Auswanderung von Leukocyten, eventuell auch von rothen Blutkörperchen statt. Die Auswanderung der Leukocyten stellt, wie bekannt, eine Abwehr des Körpers gegen die eingedrungene Schädigung dar. Sie ist aber sowohl nach der Intensität der Schädigung (also z. B. nach der Virulenz der Infectionserreger) als auch je nach der individuellen Abwehrkraft des einzelnen Körpers verschieden stark. Jeder der beiden Hauptvorgänge bei der Abscedirung, die Nekrose oder die Leukocytenauswanderung, kann für sich den andern überwiegen. Und je nachdem der eine Process gegen den andern vorherrscht, haben wir klinisch zwei verschiedene Bilder der Nekrose. Dafür nur ein bekanntes Beispiel: Weniger virulente oder circumscripter wirkende Eitererreger (Staphylokokken) lassen dem befallenen Körpertheil Zeit

Digitized by Google

zur genügenden Leukocytenauswanderung, es überwiegt die Eiterung. — Stärker virulente (z. B. die meisten Streptokokken) führen oft eine so rapide Nekrotisirung herbei oder dehnen sich schnell über so grosse Gebiete aus, dass nicht genügende Zeit bleibt zu klinisch hervortretender Eiterung: man hat klinisch das Bild eines mehr jauchigen, gangränescirenden oder, wenn man so will, septischen Processes. Diese beiden Unterschiede in der Infectionswirkung werden für manche Fälle von Gehirnabscessen eher zutreffen, als M.'s Hypothese von der verschiedenen Localisation. Gründliche bacteriologische Untersuchungen führen vielleicht dazu, einst einen „puriformen" von einem „septischen" Abscess zu unterscheiden. Gewisse klinische Symptome würden sehr wohl dazu stimmen, vorläufig fehlt uns aber auch für eine solche Namengebung jede breitere ätiologische Grundlage.

Eine weitere Schutzvorrichtung gegen einen abscedirenden Herd besitzt der Körper in der Fähigkeit, ihn zunächst durch eine kleinzellige Infiltration und durch eine Zone erhöhter Bindegewebswucherung und Vascularisirung (Kapselbildung) gegen das Gesunde abzuschliessen. Dieser secundäre Process kommt a priori jedem Gehirnabcess zu. Die Localisation spielt dabei keine Rolle, zu bedenken ist nur, dass auch hier individuelle Unterschiede mitspielen und dass zu einem solchen Vorgang mehr Zeit gehört, als zur einfachen Nekrotisirung. Ist der erste Zerfall infolge hoher Virulenz der Infectionskeime oder geringer Widerstandskraft des Körpers oder des Organes ein so rapider und so ausgedehnter, dass schon schwere Allgemeinerscheinungen sich zeigen, ehe es zur Kapselbildung kommt, so findet man eben einen verjauchten Nekroseherd, an den unmittelbar hyperämische und ödematöse Hirnsubstanz angrenzt. Im anderen Falle findet sich bei geringerer Virulenz und stärkerer allgemeiner Resistenz des Individuums Zeit zur Granulationsgewebebildung, und so tritt das zweite Stadium, das des abgekapselten Abscesses in Erscheinung. Will man aus diesem Gesichtspunkte eine Unterscheidung treffen, so ist für viele Fälle sicher die klinische Bezeichnung als „acuter" (frischer) oder als „chronischer" (älterer) Abscess richtiger als Müller's Bezeichnungen. Alles spricht dafür, dass wir es beim Zustandekommen verschiedenartiger otitischer Gehirnabscesse mit einem Vorgang in verschiedenen Stadien und verschiedener Intensität, nicht in verschiedener Localisation zu thun haben. Dann wird auch ohne weiteres klar, dass man von

Digitized by Google

1. gangränösen Herden bis zu
2. wirklichen Eiter enthaltenden Abscessen, ja bis zu
3. derb abgekapselten Höhlen mit eingedicktem käsigen Inhalt (vielleicht auch Cysten) alle Uebergänge antreffen kann und muss. Gerade diese Uebergänge aber kann Müller nur dadurch erklären, dass er thatsächlich seine Hypothese von der isolirten Localisation dem Wesen nach wieder umwerfen muss. Demnach würde ich den ersten meiner heute mitgetheilten Abscessfälle mit allem Vorbehalt als chronischen, den zweiten als acuten hinstellen, falls es nicht vorzuziehen ist, Nr. 1 als abgekapselten Abscess, Nr. 2 als frischen gangränösen Herd zu bezeichnen. Für das Alter des ersten Abscesses spricht ausser der Abkapselung die ausgedehnte Granulationsbildung an der Dura, während die Dura im 2. Falle nur an kleiner Stelle missfarbig und kaum granulirend war.

Einige Worte verdienen noch der verschiedene Sitz und die Verschiedenartigkeit in den functionellen Symptomen beider Abscesse. Beide Male war der linke Schläfenlappen erkrankt, bei rechtshändigen Patienten. Nr. 1 sass sehr weit vorn: wenn man von der Mitte des Tegmen tymp. senkrecht nach oben ging, so befand man sich an der hinteren Grenze des Abscesses, die Haupthöhle lag weiter vorn. Nr. 2 lag sehr weit nach hinten, zum Theil sicher im Occipitallappen: wenn man von der hintersten Grenze des Antrum an der Pyramidenkante senkrecht nach oben sondirte, so befand man sich an der vorderen Grenze des Abscesses, die Haupthöhle lag hinter der Pyramidenkante und dehnte sich über 5 cm nach hinten oben aus. Die seitliche Wand, nach der Schuppe, war beide Male mindestens $1\frac{1}{2}$ cm dick. Der erste Abscess hatte, obgleich er auch ein linksseitiger war, gar keine Erscheinungen von Amnesie gemacht, offenbar, weil er weit vorn lag und abgekapselt war. Dagegen stellten sich bei dem zweiten, weit hinten gelegenen, plötzlich nach Entleerung amnestische Erscheinungen ein, wie sie in ihrer isolirten Localisirung meines Wissens noch nicht beobachtet sind:

Ein vollständiger Ausfall sämmtlicher topographischer Namen (Länder, Städte, Strassen). Das plötzliche Eintreten des Symptoms erst nach der Entleerung des Abscesses und die baldige Restitution spricht wohl dafür, dass nicht eine Zerstörung der betheiligten Hirnbezirke, sondern eher eine Ernährungsstörung (starke Hyperämie, Oedem, Verlagerung) durch die Eröffnung des

Digitized by Google

Abscesses stattgefunden hatte. Für ein paar Tage kam, wohl wegen Secretverhaltung, infolge aufgeschobenen Verbandwechsels, eine weitere Amnesie für einzelne Namen von Gebrauchsgegenständen hinzu, und einmal auch für einen Tag eine leichte paraphasische Störung. Erst nach über 14 Tagen stellte sich allmählich die Fähigkeit wieder ein, Orte und Strassen zu benennen. Eine leichte Gedächtnissschwäche bestand noch längere Zeit. Dagegen befand sich Fall 1 stets bei voller geistiger Kraft: Gleich nach der Operation waren „Faust" und philosophische Werke stetige Lectüre des Kranken.

Therapie: An der Hand der beiden vorstehenden Fälle muss ich noch einmal auf meinen Standpunkt zur Operationstechnik der otitischen Schläfenlappenabscesse zu sprechen kommen. Zunächst ist mir bei den ausgesprochenen Duraveränderungen der beiden neuen Fälle noch einmal zum Bewusstsein gekommen, dass ich auch bei den früheren Fällen, die ich sah, niemals eine deutlich erkennbare Duraerkrankung vermisst habe. Zuweilen war sie nur linsengross, aber sie war stets da, und wenn sie erst bei der Section gefunden wurde, so lag das daran, dass sie vor oder hinter der Stelle des Tegmen lag, welche gewöhnlich bei unseren Radicaloperationen freigelegt wird.[1]) Ich möchte also meinen früheren Angaben über die Probepunction vor Allem das Glied einfügen, die Dura des Tegmen in Fällen, wo Verdacht auf Schläfenlappenabcess besteht, ganz bewusst in weiter Ausdehnung, vom tubalen Ende der Pauke bis zur Pyramidenkante und nach innen bis zur inneren Pauken- und Antrumwand freizulegen und eventuell mit dem Kehlkopfspiegel abzusuchen. Findet sich eine auch nur kleine missfarbige Stelle der Dura, so giebt sie uns einen genügenden Hinweis, wenn Erscheinungen bestehen, zu spalten und zur Probepunction in der von mir angegebenen Weise vorzugehen. Zu Gunsten des primären Eingriffs vom Tegmen aus spricht ausser den rein topographischen Verhältnissen noch ein Moment, auf das, glaube ich, noch nicht hingewiesen ist, das sich aber in den vorstehenden Fällen sehr ausgeprägt charakterisirt und das man, vermuthe ich, häufiger bestätigt finden wird, wenn man mehr darauf achtet:

1) Auch bei den weiter unten mitgetheilten Fällen, welche ich nicht selbst beobachtet habe, findet sich bei Operations- und Sectionsbefunden stets die Angabe einer erkrankten Durastelle. Ueberall also die Mahnung, genau die Dura abzusuchen und von einer gefundenen erkrankten Partie aus vorzugehen.

Digitized by Google

Im ersten Abscess war eine nicht zu verfehlende Wegeleitung vorhanden, bestehend in reicher Granulationsbildung und theilweiser Zerstörung des Tegmen. Dem entsprach völlige Symptomlosigkeit, begründet ausser durch die Lage, durch langsames Entstehen und Abkapselung. Im 2. Falle war die Duraerkrankung eine frischere, leichter zu verfehlende, damit correspondirte ein acuteres Stadium des Abscesses und schwere Erscheinungen.[1]) Würden weitere Beobachtungen ergeben, dass ein solches Zusammentreffen ein häufigeres ist — und nichts spricht dagegen, manches dafür — so befänden wir uns in einem ganz angenehmen Circulus. Stände man nämlich vor einer geringeren Erkrankung der Dura, die nicht ohne Weiteres zur Spaltung und zum Einstich ins Gehirn aufforderte, so wäre gerade in solchen Fällen häufiger darauf zu rechnen, dass ausgeprägte Symptome zu einem Vorgehen ermuthigten. Dem gegenüber wäre bei Symptomlosigkeit, welche an einen Abscess nicht denken liesse, eher einmal auf ausgeprägte und zu weiterem Vorgehen verlockende Wegeleitung zu rechnen.[2])

Im Fall 1 war ja eine Probepunction nicht nöthig, da eine, wenn auch nur ganz feine Fistel bestand, doch ist es auch für solche Fälle gut zu wissen, dass man die Hauptausdehnung des Abscesses nach oben, nicht etwa nach innen zu suchen hat. Der 2. Fall hätte bei einem Eingehen von der Schuppe nach Bergmann oder bei seitlichem und nach vorn gerichtetem Einstich nach Macewen grosse Schwierigkeiten gemacht, denn er lag so weit nach hinten, dass er von einem seitlichen oder gar nach vorn gerichteten Stich sicher nicht getroffen wäre. Hier, im 2. Falle, bin ich der festen Ueberzeugung, dass nur dem zielbewussten Vorgehen von der veränderten Durastelle am Tegmen senkrecht nach oben die Auffindung des Abscesses zu verdanken ist. (Ich verwendete hier übrigens nicht das abgebogene Messer, sondern, wie die Krankengeschichte zeigt, einfach eine abge-

1) Müller's Sonderung der Symptome entspricht nicht ganz meinen Erfahrungen: Ich fand gerade bei den Fällen, die er als parenchymatös und fieberlos bezeichnet, hohes septisches Fieber.

2) Ich mache darauf aufmerksam, dass ich nur eine gewisse „Häufigkeit" derartiger zu sondernder Fälle vermuthe, nicht eine „in der Regel" zutreffende Unterscheidung, denn ich bin mir wohl bewusst, dass andere und vor Allem combinirte Möglichkeiten vorhanden sind. Z. B. kann ein bis dahin symptomloser, nehmen wir an abgekapselter Abscess sehr wohl mit seinem weiteren Wachsthum Erscheinungen zeitigen. Andererseits kann eine beginnende Erkrankung der Dura ohne jede Betheiligung des Gehirns bestehen u. s. w.

Digitized by Google

bogene Sonde.) An der Nothwendigkeit des von mir vorgeschlagenen Verfahrens halte ich gerade nach den Erfahrungen des 2. Falles nach wie vor fest.

Wenn beide vorstehende Fälle weiterhin beweisen, dass auch die Nachbehandlung von Gehirnabscessen vom Tegmen aus genügt, so verkenne ich doch nicht, dass man unter besonderen Verhältnissen sehr wohl anderer Meinung sein und z. B. nachträgliche Freilegung von der Schuppe aus für angebracht halten kann. Jedenfalls aber würde ich vorkommenden Falles wieder den Weg einschlagen, der hier zur Heilung genügt hat, und mich nur durch besondere Gründe zu einer Erweiterung der Operation veranlasst sehen. Ich habe die Ueberzeugung, dass die Hauptschwierigkeit im sicheren Auffinden der Abscesse liegt, nicht in der eigentlichen Operation und Nachbehandlung. Glaubt der Operateur, die Nachbehandlung sicherer von der Schuppe aus leiten zu können, nachdem er den Abscess gefunden, so lässt sich nichts dagegen sagen. Es steht damit, wenn ein etwas trivialer Vergleich erlaubt ist, ähnlich wie mit der Zweckmässigkeit verschiedener Instrumente: Der eine erreicht mit einem Instrument, das einem anderen primitiv und unzureichend erscheinen würde, dasselbe wie dieser, weil es ihm vertrauter ist. Freilich sollte man annehmen dürfen, dass den meisten Ohrenärzten das Arbeiten von der Knochenwundhöhle eines Schläfenbeines vertrauter ist, als das Arbeiten von der Schuppe aus, wenn dies auch keine besonderen Schwierigkeiten, im Gegentheil, gewisse Bequemlichkeiten bietet. Eine Gefahr jedoch, glaube ich, wird bei unserem Verfahren geringer sein, als z. B. bei dem Bergmann'schen: Ein Losreissen der Verklebungen oder Verwachsungen des Hirns mit der erkrankten Durastelle, und damit die erhöhte Möglichkeit des Zustandekommens einer Meningitis.

Was die specielle Nachbehandlung der beiden geschilderten Abscesse angeht, so ist zunächst zu bemerken, dass ein Hauptaugenmerk auf das Offenhalten der retroauriculären Oeffnung gerichtet war. Erst mit dem Kleiner- und Flacherwerden der Abscesshöhle wurde auch eine Verkleinerung der Wundöffnung hinter dem Ohre zugelassen. Im letzten Stadium geschah die Behandlung ausschliesslich vom Gehörgang aus. Dabei war die Tamponade nach Stacke (mit kleinsten Gazestückchen) nicht zu entbehren. Ein nachträglicher operativer Verschluss der Wunde hinter dem Ohre war nicht nöthig: Fall 1

Digitized by Google

schloss sich von selbst vollständig, in Fall 2 blieb nur eine gerade für die feinste Sonde durchgängige, ins Antrum führende epithelisirte Fistel. Die ersten Wochen habe ich stets feuchte Verbände verwendet (schwach Sublimat, zuweilen auch Protargol). Vom ersten Tage an wurden, so lange stärkere Secretion bestand, die Abscesshöhlen unter schwächstem Druck täglich ausgespült (Irrigator eine Hand breit über der Wunde). Als Ansatz benutzte ich ein abgebogenes Glasrohr, wie es Kehlkopfpulverbläser tragen. Gewechselt wurde der Verband die ersten Wochen täglich 1 mal, zuweilen auch 2 mal.[1]) Beim ersten, abgekapselten Abscess verwendete ich zumeist Gummidrains, in der Regel zwei nebeneinander. Beim Nachlassen der Secretion und im 2. Fall überhaupt (wegen der Weichheit der Wandungen) führte ich dünne sublimatdurchfeuchtete, zuweilen auch einmal trockene Jodoformgazestreifen ein. Nie wurde ein genaues Abtasten der Abscesshöhle auf etwaige Recessus versäumt.

Hieran möchte ich 6 andere otitische Gross- und Kleinhirnabscesse und einen rhinitischen Frontallappenabscess anschliessen, welche ich bis auf den Sectionsbefund von Fall IV und den Frontallappenabscess nicht selbst zu beobachten Gelegenheit hatte, sondern den Acten unserer Klinik entnommen habe. Die Unvollkommenheit unserer Statistiken rechtfertigt wohl genügend die Mittheilung.

B. Zwei otitische Schläfenlappenabscesse mit tödtlichem Ausgang.

III. Fieberhafter linker Schläfenlappenabscess nach chronischer Ohreiterung, Radicaloperation, Tod.

25jähriger Schlosser, A. R. aus Lindenau wird am 22. Juni 1897 aufgenommen.

Anamnese: Patient hat seit etwa 3—4 Jahren chronische Ohreiterung links. Vor 3 Wochen erkrankte Patient an akutem Gelenkrheumatismus, von dem er geheilt wurde.

Am 21. Juni meldete sich Patient bei seinem Arzte mit Kopfschmerzen, Schüttelfrost, Erbrechen, Fieber. Am 22. Juni stellte sich Benommensein ein, weswegen Aufnahme ins Krankenhaus.

Status: Patient ist in gutem Ernährungszustande, das Gesicht eingefallen, Blick unstät. Er schwatzt fast fortwährend unzusammenhängende Dinge und giebt erst auf wiederholtes Befragen Antwort, um sofort daran anschliessend wieder von anderen Dingen zu phantasiren. Er klagt ausschliesslich über Schmerzen in der linken Kopfhälfte, wo keine Anschwellung oder Oedem zu sehen ist, jedoch ist die ganze Gegend des Proc. mast. druckempfindlich. Diese Empfindlichkeit zieht sich nach abwärts hin und begreift in geringem Grade auch die grossen Halsgefässe der linken Seite in sich. Im

1) Macewen erwähnt Heilung unter einem Verband, ich glaube, ein Versuch, ihm das nachzuthun, hat schwere Bedenken.

Digitized by Google

linken äusseren Gehörgange liegt eingedickter Eiter, nach Ausspritzen: Trommelfell fast total perforirt, starke Injection der tieferen Theile des Gehörganges und leichte Senkung des innersten Theiles der hinteren oberen Gehörgangwand. Rechtes Ohr o. B. Functionsprüfung ergiebt völlig widersprechende Resultate, doch scheint die Flüstersprache links noch am Ohre verstanden zu werden. — Das Herz ist nicht vergrössert, die Herzaction ist unregelmässig, Puls leicht irregulär, voll und etwas beschleunigt. Man hört an der Spitze, nach der Basis zu schwächer werdend, ein blasendes Geräusch bei der Systole und ein hauchendes Geräusch während der Diastole. Lungen, Abdomen o. B. Fieber 39,7°.

Eisblase auf linkes Ohr und Herz. (Nachzutragen ist, dass Patient fortwährendes Aufstossen hat und über Uebelkeit klagt).

23. Juni 1897. Früh ist Erbrechen eingetreten, Patient ist etwas klarer. Eigentliche meningitische Erscheinungen bestehen nicht: Keine Extremitätenparese, Pupillen mittelweit, reagiren prompt, Augenbewegungen frei, Zunge wird gerade und ruhig herausgestreckt. Augenhintergrund scheint normal zu sein. Bei Druck in den Nacken, auf den Kopf keine Schmerzhaftigkeit, nur hinter dem linken Ohre. Lumbalpunction ergibt weder beim Einstich zwischen 3. und 4. noch zwischen 2. und 3. Lendenwirbel Flüssigkeit.

Am Nachmittag zeigen sich ganz frische Herpeseruptionen an der linken Hälfte der Unter- und Oberlippe. Nachmittags 4 Uhr wird die Operation vorgenommen: Aethernarkose. Incision um den Ansatz der Ohrmuschel herum, sowie ein dazu senkrechter etwa 2½ cm langer horizontaler Schnitt zum Entspannen. Nachdem die Corticalis aufgemeisselt ist, kommt man in mässiger Tiefe auf den Sinus transv., der ganz abnorm weit nach vorn liegt. Seine Wandung sieht gesund aus, weshalb er auch bei der weiteren Operation unberücksichtigt gelassen wird. Es wird weiter nach oben und vorn gegangen und bei einem das Tympanum eröffnenden Meisselschlag dringt etwas Eiter aus jenem hervor. Das Mittelohr, das mit Granulationen erfüllt ist, wird freigelegt und von ihm aus nach hinten zur Eröffnung des Antrum geschritten, das ebenfalls reichlich Eiter und Granulationen enthält. Die knöchernen Wandungen sind schmutzig grau verfärbt, ohne dass sich jedoch ein Fistelgang nach dem Schädelinnern nachweisen liesse.

Man schreitet weiter zur Eröffnung der mittleren Schädelgrube, die in einem Durchmesser von 2½ cm freigelegt wird, in Verbindung mit dem Knochendefect durch Aufmeisseln des Antrum. Die Dura sieht schmutzig grauroth verfärbt aus, ist mit leichten Granulationen bedeckt und bei ihrem Einschneiden sickert ein wenig Eiter vor, der deshalb nicht mit völliger Sicherheit nachzuweisen ist, weil er sich sofort mit dem ziemlich stark vorquellenden Blute mischt. Die Dura wird, soweit möglich, mit dem Blatte der Sonde vom Knochen abgehoben, wobei kein weiterer Eiter vorquillt und die benachbarte Dura völlig glatt und gesund erscheint. Es ist also nur ein circumscripter Krankheitsherd an der Dura[1]) nachzuweisen. Hiermit wird die Operation beendet. Die hintere Gehörgangwand wird durchtrennt und Jodoformgazeverband angelegt. Das Herz hat die Narkose gut überstanden, die Geräusche sind nicht nachweisbar.

24. Juni. Patient ist heute etwas klarer. Er klagt über Schmerzen im Unterleibe. Blase stark gefüllt: wird katheterisirt. Wunde sieht gut aus. Verbandwechsel. Fieber bis 39,3°.

25. Juni. Patient hat eine sehr unruhige Nacht gehabt, delirirte fortwährend. Jetzt ist er leidlich klar. Giebt Antworten, kennt aber Arzt und Pflegerinnen nicht, wohl aber erkennt er seine Angehörigen. Abends spontan Urin. Fieber bis 38,9°.

26. Juni. Stat. id. Patient nimmt fast keine Nahrung zu sich. Klagen über heftige Kopfschmerzen in der Mittellinie und Stirn. Fieber bis 38,6°.

27. Juni. Die letzte Nacht war Patient äusserst unruhig. Heute stärkere Druckempfindlichkeit des 2.—8. Brustwirbels. Patient ist stärker benommen, reagirt jedoch noch auf laute Fragen mit prompter Antwort, streckt die Zunge

1) S. oben S. 276.

Digitized by Google

gerade und ruhig heraus. Keine halbseitigen Erscheinungen. In der Tiefe der Wunde, in dem Mittelohre, liegt schmutzig grau-gelber, fötider Eiter. Die übrige Wunde sieht gut aus. Jodoformpulver. Patient sieht heute früh recht verfallen aus, hat unstäten Blick und fixirt nicht, scheint die Umgebung garnicht zu kennen. Abends völlige Benommenheit, Puls aussetzend und klein. Bds. starke Stauungspapille. Fieber bis 38,5°.

28. Juni. Patient hat eine unruhige Nacht mit dauernder Benommenheit gehabt. Incontinentia alvi et urinae. Beim Verbandwechsel findet sich wieder jene Ansammlung fötiden Eiters, und bei leichtem Drucke mit der Sonde quillt beim Sondiren der Dura unter Zischen eine unter hohem Druck gewesene Menge von etwa 1 Esslöffel fötiden Eiters vor. Mit der Sonde kommt man in der Richtung nach vorn in einen 3—4 cm tiefen Fistelgang, aus dem sich noch weiter in 2 Schüben ein Esslöffel Eiter entleert. Einführen eines Gummidrains in die Fistel. Verband. Während Patient vor dem Verbandwechsel stark benommen ist und auf Anruf die Zunge nicht herausstreckt, sondern nur den schwachen Versuch macht, den Mund zu öffnen, streckt er eine Stunde später sofort und ruhig gerade die Zunge heraus. Er giebt Nachmittags ab und zu einmal richtige Antworten über seine Arbeit, besinnt sich aber im Allgemeinen auf nichts und vermag seine Gedanken nicht zu concentriren. Aufgefordert zu sagen, wieviel 5 mal 7 sei, fängt er an verschiedene Zahlen zu murmeln und aus denselben Geschichten zu bilden. Auch 2 mal 2 oder 6 mal 6 vermag er nicht anzugeben. Patient giebt auf Befragen an, Schmerzen im Nacken zu haben. Im Uebrigen klagt er über nichts, sondern ist eher gehobener Stimmung. Er singt viel, während er heute Morgen häufig gebrüllt hatte. Er hat etwas Suppe und Limonade zu sich genommen. Eine Schwäche oder Reizung in den Extremitäten ist nicht wahrzunehmen. Die Athmung ist beiderseits gleich ergiebig. Die Sehnenreflexe sind nicht gesteigert. Die grobe Kraft der Hände gut erhalten. Eine leichte Verengerung der linken Pupille ist nicht sicher nachzuweisen. Fieber fällt ab.

29. Juni. Die Untersuchung des Augenhintergrundes ergiebt beiderseits leichte Papillitis, die links vielleicht etwas stärker ausgeprägt ist. Seit gestern ist eine Herpeseruption an der hinteren Seite des linken Ellenbogengelenks über dem Olecranon ausgebrochen. Es fällt heute auf, dass öfters in der linken Hand Contracturen leichteren Grades auftreten. Die übrigen Extremitäten sind ohne alle Erscheinungen.

30. Juni. Patient ist die Nacht ruhiger gewesen, hat gestern Abend und heute früh noch getrunken. Der Puls ist kräftig, nicht verlangsamt, regelmässig, während er in den letzten Tagen zuweilen aussetzend war. Die Athmung ist langsam, regelmässig, aber auffallend tief.

Mittags ½2 Uhr tritt ohne Veränderungen im sonstigen Zustande ganz ruhig der Tod ein.

Obduction: Hinter dem linken Ohr eine etwa markstückgrosse Trepanationswunde, in der ein Drainrohr liegt. Schädeldach mesocephal, Diploë noch reichlich. Dura mater gespannt, sehr dünn, so dass man die gefüllten Venen der Pia hindurchsieht. In den Sinus flüssiges Blut. Pia ödematös. Gefässe der Gehirnbasis o. B. Grosshirn ziemlich weich. Windungen zahlreich. Auf der linken Seite stärker abgeflacht als auf der rechten. Beim Herausnehmen entleert sich aus der Trepanationswunde reichliche Menge graugrünlicher foetider Eiter. Nach der Herausnahme zeigt sich am linken Schläfenlappen ein etwa bleistiftdickes Loch, durch welches man in eine etwa walnussgrosse Abscesshöhle kommt. Dieselbe hat glatte Wandungen und steht nach innen mit dem linken Ventrikel in Verbindung. Zwischen dem Abscess und der Rinde nach aussen zu findet sich in sehr weicher umgebender Hirnsubstanz ein etwa 5 cm langer, der Dicke des Drainrohrs entsprechender, mit geronnenem Blut erfüllter Gang. Beim Eröffnen der Ventrikel zeigt sich, dass der ganze linke Ventrikel mit Vorder- und Hinterhorn, sowie der Plexus choriodeus mit eitrigen Massen erfüllt ist. Der rechte Seitenventrikel ist gänzlich frei, jedoch ist er wie der linke etwas erweitert. Der 4. ist gänzlich frei.

Kleinhirn: Bei der Herausnahme entleert sich aus dem Rückenmarkkanal reichlich Serum.

Digitized by Google

Epikrise: Es lässt sich nicht ohne Weiteres entscheiden, ob das Fieber in diesem Falle dem Abscess oder der Ventrikelmeningitis zuzuschreiben ist. Es hängt das ganz davon ab, auf welchen Zeitpunkt man den Durchbruch des Abscesses in den Ventrikel verlegt. Ich möchte das Zustandekommen der Ventrikelmeningitis möglichst weit vorlegen, und schon das 9 Tage vor dem Exitus beobachtete Benommensein und Deliriren hierauf beziehen. Es war ein unglücklicher Zufall, dass das Drainrohr statt in den Abscess in die Zone erweichter Hirnsubstanz neben dem Abscess eingeschoben wurde. Wieder ein Beweis dafür, wie sehr man sich bestimmte, immer wiederkehrende schematische Verhältnisse in der Topographie der otitischen Schläfenlappenabscesse klar machen und bei der Operation vorstellen muss. Einstich und Einführen des Drains waren von der Seite her nach innen und vorn geschehen. Aus der anatomischen Beschreibung geht nicht ohne Weiteres hervor, es ist aber aus den übrigen Verhältnissen herauszulesen, dass der Abscess in gewissem Grade abgekapselt war. (Nach mündlichem Bericht war eine derbe Kapsel vorhanden.)

IV. Fieberloser linksseitiger Schläfenlappenabscess nach chronischer Ohreiterung, nicht diagnosticirt, Radicaloperation. Durchbruch in den Ventrikel. Meningitis. Tod.

E. R. . . . . 31 jährige Schneiderfrau aus Stötteritz wird am 24. April 1900 aufgenommen.

Anamnese: Patientin ist nach Angabe des Ehemannes im 4. Monat gravida. Seit dem 12. Jahre besteht linke Ohreneiterung und Schwerhörigkeit: Sie soll das Trommelfell beim Reinigen mit einer Stricknadel durchgestossen haben. Seitdem soll das Ohr eitern. In ärztlicher Behandlung ist sie des Ohres wegen nie gewesen. Seit ca. 10 Jahren, seit der Verheiratung, nie krank gewesen. 7 Kinder, davon 2 tot, ein 6 jähriges, an Lungen- und Hirnhautentzündung, ein halbjähriges an Darmkatarrh. Die andern Kinder gesund.

Am 20. April sehr starker Kopfschmerz, zuerst in der Stirn, seit 2 Tagen im Hinterkopf. Seit heute soll das Genick steif sein. Vorgestern und dann öfters angeblich nach Einnahme von Migränin Erbrechen, den Tag über 7—8 mal.

Am 22. April vormittags 11 Uhr, als sie dem Kinde die Flasche geben wollte, Krämpfe in Armen und Beinen. Kopf und Augen wurden verdreht, Schaum vor dem Munde, Bewusstlosigkeit ca. 3 Stunden. Die Krämpfe selbst haben ca. 1/4 Stunde angedauert. Schüttelfrost zuerst am 21. April Abends, später öfters. Auch bei der Einlieferung bittet Patientin zugedeckt zu werden, da sie friere. Zu Bett gelegt hat sie sich am 21. Abends. Vorher hat sie Wirthschaft und Kinder noch besorgt, allerdings mit Mühe. Temperatur soll zu Hause normal gewesen sein. Angeblich hatte sie den Verstand nicht richtig beisammen, seit 22. April z. B. wusste sie nicht wie ihre Mutter heisst. Heute Nachmittag kannte sie eine Frau, die zu Besuch kam, nicht, erkannte sie aber später. Sie hat nie geredet, manchmal etwa delirirt. In der letzten Nacht wollte sie immer aus dem Bett heraus.

Status: Lungen und Herz o. B., auf der linken Spitze vielleicht etwas verlängertes Exspirium. Augenhintergrund bds. o. B.

Digitized by Google

Rechtes Ohr: Trommelfell normal. Flüstersp. 3—4 m.

Linkes Ohr: Ziemlich reichlich Eiter, Mittelohr voll Granulationen und Epidermismassen. Obere Gehörgangwand etwas gesenkt. Warzenfortsatz unverändert, nicht druckempfindlich. Unter dem Ohrläppchen halbmondförmige Dermatitis von spanischer Fliege herrührend.

Flüstersprache: Verschärftes Flüstern am Ohr, bei offenem und geschlossenem Ohr gleich.

C. 5 stark herabgesetzt, c auch bei stärkstem Anschlag nicht gehört. C. Warzenfortsatz mässig (minus) —. Weber nach links. Temp. 36,1°, Puls 60. Patellarreflexe vorhanden. Leichte Druckempfindlichkeit der Halswirbel, bei Nickbewegungen leichte Schmerzen und Steifigkeit im Nacken, ebenso bei Drehbewegungen. Kein Nystagmus, Pupillen gleichweit, reagiren auf Licht.

24. April Abends 8 Uhr Operation in Chloroformnarkose: Hautschnitt hinter dem Ansatz der Ohrmuschel. Knochen nur wenig hyperämisch, äusserst sklerotisch. Es wird ein Trichter auf das Antrum zu gemeisselt, wobei schon in ziemlicher Tiefe an einzelnen Punkten Eiter aus dem Knochen quillt. Beim Erweitern dieser kleinen Löcher mit dem Meissel quillt reichlich Eiter, offenbar unter starkem Druck stehend, nach, beim weiteren Vorgehen in die Tiefe mit Gasblasen vermischte bräunlich-schwärzliche äusserst fötide Jauche, ebenfalls unter starkem Druck stehend. Die Sonde gelangt in einen grossen Hohlraum, das vergrösserte Antrum und durch den ebenfalls erweiterten Aditus mit Leichtigkeit in die Paukenhöhle. Auskratzung der Höhle, die mit eingedickten Eitermassen erfüllt ist. Abmeisselung der überhängenden Knochenpartieen. In der hinteren oberen Ecke des Antrum ist der Knochen schwärzlich verfärbt und krümlig bis zur Dura erkrankt. Schon vorher, als vorn oben die Dura beim Abmeisseln der Linea temporalis bloss gelegt wurde, quoll von hier Jauche von der beschriebenen Beschaffenheit hervor. Beim Freilegen der Dura an dieser Stelle fliesst gleiche Jauche ab. Das ganze Tegmen wird fortgemeisselt. Die Dura ist gelblich verfärbt, stark gespannt, pulsirt etwas. Nach der Tiefe zu zeigt sich die Dura an der oberen Fläche der Pyramide beim Abdrängen mit der Sonde schwärzlich verfärbt.[1]) Etwa über dem Labyrinth, soweit sichtbar, ist die Dura hier nach der Spitze der Pyramide zu erkrankt, ebenso zeigen sich schwärzlich verfärbte Stellen an der Dura, als diese nach der hinteren Schädelgrube zu vom Knochen abgedrängt wird. Die Sonde gelangt über die hintere obere Kante in die hintere Schädelgrube nach hinten unten. Dort quillt etwas Jauche hervor. Von einer Freilegung der hinteren Schädelgrube und einer Incision der Dura wird abgesehen. Tamponade des Gehörganges und der Knochenwunde. Verband. Puls nach der Operation 96°.

25. April morgens. Kopfschmerz besteht fort, kein Erbrechen. Temp. 36,5°. Verbandwechsel: Knochen sehr trocken. Beim Abdrängen der Dura der hinteren Schädelgrube etwas Jauche zwischen Dura und Knochen.

Abends Verbandwechsel: Befund wie am Morgen, wieder etwas Jauche zwischen Dura und Knochen der hinteren Schädelgrube. Temp. 38°, Puls 100, Kopfschmerz besteht fort. Kein Erbrechen. Sensorium frei. Augenhintergrund o. B.

26. April Abends bei Fieber von 38,5° Exitus unter zunehmender Benommenheit.

Section (Herr Privatdocent Dr. Saxer): Hinter dem linken Ohr findet sich eine etwa 3 cm im Durchmesser grosse Oeffnung, welche kraterförmig tief in den Knochen hineinführt. Die linke Ohrmuschel ist zum grossen Theil von ihrem hintern Ansatz abgelöst. Der äussere Gehörgang grossentheils fehlend.

Schädeldach symmetrisch und sehr dick, namentlich im Bereich des Stirnbeines, das ziemlich fest mit der Dura mater verwachsen ist.

Dura stark gespannt, die Gefässe derselben, Venen und Arterien, sehr stark gefüllt. Die Innenfläche ganz glatt und glänzend.

An der Hirnoberfläche erscheinen die Windungen ausserordentlich stark abgeplattet und breit. Die Consistenz der Hemisphären nicht deutlich unter-

1) S. oben S. 276.

Digitized by Google

schieden. Bei der Herausnahme findet sich eine eitrige Infiltration der Pia an der unteren Fläche des Pons, der Hirnschenkel, oberhalb der Medulla oblongata und an der basalen medialen Fläche des Kleinhirns. An der Basis des linken Schläfenlappens findet sich eine ca. markstückgrosse sehr missfarbige Stelle, in deren centralem Theil eine über linsengrosse Oeffnung direct in die Substanz des Schläfenlappens führt. Aus dieser Oeffnung entleert sich reichlich missfarbener, äusserst übelriechender, jauchiger Eiter.

Die Dura über dem linken Felsenbein in Markstückgrösse missfarbig, erweicht, verdünnt und durch einen gelblichen Saum gegen die besser erhaltenen Theile abgegrenzt.

Der Sin. petros. durchaus frei von Thrombusbildung, dagegen finden sich im oberen Theil des linken Sin. sigm. nahe dem Rand der Felsenbein-

Fig. 1.

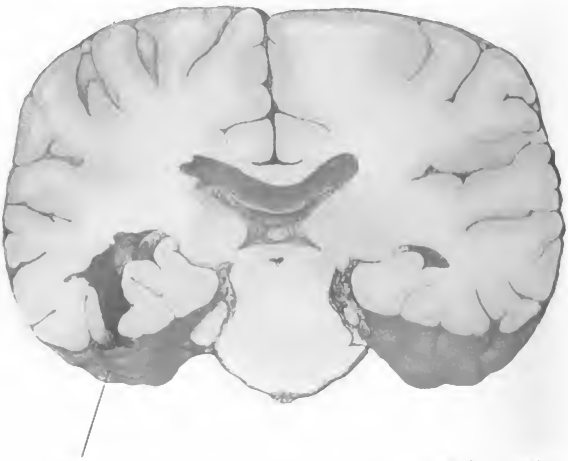

A gez. Dr. Preysing

pyramide mehrere kleine, weiche Thrombusknöpfchen. Nach Herausnahme des Felsenbeins zeigt sich, dass in dem oberen Winkel des Sin. sigm., gerade an der Stelle, wo er die Kante der Felsenbeinpyramide kreuzt, eine ca. pfennigstückgrosse Stelle der seitlichen und oberen Wand stark erweicht, gelblich verfärbt, offenbar nekrotisch und mit Eiter durchsetzt ist.

Epikrise: Die ausgedehnte Erkrankung der Dura hätte in diesem Fall zur Eröffnung des Schädelinnern auffordern müssen. Es ist das leider nicht geschehen, weil die meningitischen Erscheinungen im Vordergrunde standen. Allerdings würde in diesem Falle eine Freilegung des Abscesses voraussichtlich zu einem anderen therapeutischen Resultate nicht geführt haben.

Digitized by Google

Nach dem Obductionsbefund sprachen auch die Pathologen die Ansicht aus, dass der Durchbruch in den Ventrikel schon mehrere Tage ante mortem stattgefunden habe. Wir sahen den 22. (also zwei Tage vor der Aufnahme) als den Tag des Durchbruchs an. Fieber, das auf den Abscess hätte bezogen werden können, bestand nicht. Der Abscess zeigte Kapselbildung. Es war mir bei diesem Falle durch die Güte des Herrn Geh. Rath Marchand möglich, nach Fixation in Formalin und Härtung in Alkohol Frontalschnitte durch das Gehirn, wie ich sie für unsere Bedürfnisse empfohlen habe, anzufertigen, und ich gebe in der Abbildung einen solchen Schnitt durch das hintere Ende der Brücke. Es ist die vordere Hälfte des Gehirns von hinten gesehen. Die Stelle der Oeffnung bei *A* entspricht genau dem linken Antrum. Die Abbildung zeigt genügend klar die vielen Möglichkeiten, bei seitlichem Einstich neben den Abscess zu kommen, gegen die grossen Chancen der Eröffnung vom Tegmen. Ein besonderes Hervorheben der Einzelheiten ist nach meinen früheren Ausführungen [1]) unnöthig.

C. Zwei geheilte Kleinhirnabscesse.

V. Fieberloser Kleinhirnabscess mit Sinusthrombose und Weichtheilabscess. Radicaloperation, Eröffnung des Kleinhirnabscesses, Heilung.

M. Ch., 56jähriger Speisewirth aus Leipzig. Tritt am 15. November 1898 in die Klinik.

Anamnese: Im August 1898 klagte Patient über Schmerzen im linken Ohr, weswegen der Hausarzt einen Ohrenarzt zuzog. Dieser hielt eine Durchschneidung des Trommelfells für nothwendig, auf welche sich aber der ängstliche Patient nicht einliess. Nach wenigen Tagen spontaner, mässiger Ausfluss aus dem linken Ohre. Damit Nachlass der Ohrenschmerzen. Der Ausfluss versiegte bald wieder, und nun stellten sich Schmerzen hauptsächlich im Hinterkopf der linken Seite ein, so dass deshalb im weiteren Verlauf der Erkrankung das Ohr überhaupt nicht mehr berücksichtigt worden ist. Die Kopfschmerzen verstärkten sich mit geringen Intermissionen so sehr, dass Patient nach seinen Angaben in der letzten Zeit kaum noch ins Bett gekommen ist, sondern Nachts im Zimmer „herumraste". Dabei fanden sich so wenig Erscheinungen einer Complication, dass man während der ganzen Zeit, auch nach Zuziehung eines bedeutenden Internisten, die Diagnose einer schweren Occipitalneuralgie bestehen liess, bis plötzlich Schwellung am Hals, in der Umgebung des linken Warzenfortsatzes eintrat und Patient auf Veranlassung des consultirenden Arztes am 15. November 1898 der Ohrenklinik zugeschickt wurde. Patient hat den Weg mit Unterstützung zu Fuss zurückgelegt.

Status: Schlecht genährter, elender Mann von blassgelber Hautfarbe. Schwellung und Druckempfindlichkeit der Weichtheile an der linken Halsseite. Die Bedeckungen des linken Warzenfortsatzes sind dabei höchstens leicht betheiligt. Linkes Trommelfell stark vorgewölbt, graugelb durchscheinend. Rechtes Trommelfell normal.

1) l. c. S. 262.

Digitized by Google

Flüstersprache: Rechts 6 m, links laute Sprache am Ohre bei offenem und geschlossenem Ohre gleich. Weber nach links, Rinne rechts plus, links stark minus. C 5 links mässig herabgesetzt, c links fast nicht gehört.

Pupillen beiderseits gleichweit, reagiren gut auf Licht. Augenbewegungen normal. Augenhintergrund o. B. Beweglichkeit des Kopfes nicht wesentlich eingeschränkt. Auf Druck in der Hinterhauptgegend und auf die oberen Halswirbel leichte Empfindlichkeit. Kein Eiweiss, kein Zucker.

Operation (am Tage der Aufnahme, Mittags): In Narkose zunächst Paracentese. Nach wenigen Minuten war darauf aus dem Gehörgang soviel rahmig-gelber Eiter gelaufen, dass auf dem unter dem Kopf liegenden Laken ein grosser Eitersee war.

Hautschnitt unmittelbar hinter dem Ansatze der linken Ohrmuschel bis zur Spitze des Warzenfortsatzes herunter. Die Weichtheile sind mässig verdickt und ödematös, bluten stark. Nach Zurückschieben des Periostes zeigt sich der Knochen graugelb verfärbt und stark hyperämisch. An mehreren Punkten beträchtliche Blutung aus dem Knochen. Schon nach dem ersten Meisselschlage in der Corticalis kommt Eiter hervor. Die Corticalis des Warzenfortsatzes von der Linea temp. herunter bis nahe an die Spitze wird fortgenommen. Der Knochen ist missfarbig, überall mit Eiter durchsetzt, sehr morsch.

Nach hinten zu, wo man den Sinus zu erwarten hätte, ist von einer Membran, welche als Dura oder Sinuswand hätte gedeutet werden können, nichts zu sehen. Dagegen führt ein ziemlich grosser Knochendefect nach dem Kleinhirn zu auf faserig-fetzige, graubraune, schmutzige Gewebsmassen, zwischen denen mit stark pulsirender Bewegung Eiter hervorquillt. Anscheinend stellten diese Massen den verödeten, thrombosirten Sinus und weite Strecken nekrotisirter Kleinhirnsubstanz dar (nach Schätzung wohl die Hälfte der linken Kleinhirnhemisphäre). Bei Druck auf die Weichtheile unterhalb des Warzenfortsatzes entleert sich nach oben zwischen Weichtheilen und Knochen Eiter in die Wunde, wesswegen weiter nach unten gespalten wird, wodurch ein sanduhrförmiger Abscess unterhalb der Spitze freigelegt und ausgekratzt werden kann.

Nach vollständiger Fortnahme der hinteren knöchernen Gehörgangwand wird die Paukenhöhle ausgekratzt, Gehörknöchelchen und Trommelfell entfernt, so dass jetzt Paukenhöhle, Antrum und Knochenwunde eine gemeinsame Höhle bilden. Der Gehörgangschlauch wird hinten durch einen Schnitt gespalten. Die Wunde mit Jodoformgaze tamponirt. Gleich nach der Operation grosse Erleichterung, nur mässige Kopfschmerzen, sehr gutes Befinden.

16. November 1898. Die Wunde hat stark nachgeblutet, so dass die dicken Mullschichten des Verbandes mit Blut durchtränkt sind. Verbandwechsel: In der oberen hinteren Ecke der Knochenwunde quillt aus der erwähnten Stelle der nekrotisirten Kleinhirnsubstanz ein schmaler Eiterstrom, der bei Druck auf die Halsweichtheile nicht gesteigert wird. Der Patient klagt über Schluckbeschwerden. Im Pharynx keine Veränderungen. Kein Fieber.

18. November 1898. Verband. Im Verband ziemlich reichlich übelriechender Eiter, Wunde schmierig belegt. In der Tiefe der Wunde in der hinteren oberen Ecke quillt aus dem Kleinhirn ziemlich reichlich pulsirender Eiter hervor. Bei Druck auf die Weichtheile unter der Schädelbasis in der Mitte zwischen Linie der Dornforttätze und dem Warzenfortsatz quillt der Eiter aus der Kleinhirnabscesshöhle stärker. Befinden gut, kein Fieber, Puls 80, von guter Füllung und Spannung. Auffallenderweise hat Patient trotz guten Befindens fast keine Nahrung zu sich genommen, wie sich jetzt herausstellt aus Scheu vor der Krankenhausküche; nachdem ihm als Israeliten die Erlaubniss gegeben ist, koscheres Essen von seiner Familie zu beziehen, zeigt er stets guten Appetit.

19. November. Verband: Dasselbe Bild wie gestern.

20. November. Um bei der weiterbestehenden Eiterung aus der Tiefe die Verhältnisse am Sinus klarzulegen, wird zu einer zweiten Operation geschritten: Erweiterung der Knochenwunde nach hinten. Die einen Theil der linken Kleinhirnhemisphäre einnehmenden Fetzen und Granulationen werden mit der Scheere abgetragen, bis sich schliesslich deutliche Zeichnung von

Digitized by Google

Kleinhirnsubstanzquerschnitten zeigt. Die Vena jugularis wird freigelegt und gesund befunden, trotzdem unterbunden (was bei dem guten Befinden des Kranken wohl überflüssig gewesen, aber sicher auch nichts geschadet hat). Die Operation muss wegen eingetretenen Collapses bald abgebrochen werden.

21. November. Verband durchgeblutet, Wunde im Warzenfortsatz und Kleinhirn mit Blutgerinnsel und Exsudat bedeckt. Auf Druck auf die Halsweichtheile quillt in der Wunde kein Eiter hervor. Der Druck wird aber nur sehr vorsichtig ausgeübt. Augenhintergrund zeigt keine Veränderung. Blase reicht Abends bis handbreit über die Symphyse. Entleerung durch Katheter. Stuhl nach Einlauf.

23. November. Abends Verbandwechsel: Die Unterbindungswunde der Jugularis sieht gut aus. Wunde im Schädel mit Blutgerinnsel und Exsudat belegt, so dass Details nicht zu erkennen sind. Auf Druck auf die Halsweichtheile quillt reichlich rahmiger Eiter aus der Tiefe der oberen hinteren Wundecke hervor, anscheinend von oben herunter kommend. Allgemeinbefinden leidlich. Der Kranke klagt über Schmerz in der Wunde und im Kopfe, doch sei der Kopfschmerz etwas geringer als in den vorigen Tagen. Beweglichkeit des Kopfes frei. Kein Fieber.

Druck auf die Halsweichtheile links bis zum Schlüsselbein herunter schmerzhaft, doch soll auch der rechte Kopfnicker druckempfindlich sein. Klagen über Schluckbeschwerden dauern fort. Der tastende Finger fühlt links oben im Nasenrachenraum eine Anschwellung von weicher Consistenz. Spontane Urin- und Stuhlentleerung.

23. November. Verbandwechsel: Status wie am 22. November. Auf schwachen Druck auf die Halsweichtheile kommt kein Eiter. Patient kann besser schlucken, Anschwellung im Nasenrachenraum nicht verändert. Kein Fieber.

25. November. Verbandwechsel: Status wie am 23. November.

30. November. Der Verband ist täglich gewechselt worden, beim Druck auf die Halsweichtheile fliesst stets Eiter aus der oberen Wundecke. Die Sonde dringt an der Stelle, woher der Eiter kommt, ins Kleinhirn. Patient klagt über Schmerzen im Kopfe, besonders im Hinterhaupt.

5. December. Beim Verbandwechsel dasselbe Bild wie in den vorigen Tagen.

8. December. Die hintere Halspartie links ist gegenüber der rechts geschwollen, Haut nicht geröthet, Fluctuation nicht fühlbar. Bei Druck auf die seitlichen Halsweichtheile quillt reichlich Eiter aus der oberen Wundecke.

10. December 1898. Trotz des guten Befindens des Patienten, der sich in den letzten Tagen sichtlich erholt hat, wird zur dritten Operation geschritten, um womöglich eine Communication der hinteren Schädelgrube mit dem Weichtheilabscess aufzudecken. In Chloroformnarkose senkrechter Schnitt in der Mitte zwischen erstem Operationsschnitt und Linie der Dornfortsätze der Halswirbelsäule. Der Schnitt führt von der Schädelbasis beginnend nach unten. Durch einen Querschnitt werden Muskel und Sehnenansätze von der Schädelbasis abgelöst. Dann wird stumpf an der Basis vorgedrungen, Nachdem auch bei einem etwa 2fingergliedertiefen Vordringen kein Eiter gefunden wird, wird die Operation abgebrochen und tamponirt.

12. December. Verbandwechsel: Kein Eiter mehr aus der oberen Wundecke, auch nicht auf Druck.

14. December. Verbandwechsel: Wunde sieht gut aus, zeigt frische, rothe Granulationen, secernirt mässig. Auf Druck kein Eiter.

16. December. Verbandwechsel: Patient fühlt sich wohl, hat keine Kopfschmerzen mehr, bringt den Tag im Lehnstuhle zu.

20. December. Verbandwechsel: Kein Eiter, Wunde verkleinert, mit frischen rothen Granulationen besetzt, secernirt mässig. Allgemeinbefinden ausgezeichnet, kein Kopfschmerz mehr.

23. December. Entlassung.

Wiederholte Vorstellungen auch noch Ende 1900. Patient blieb geheilt.

Epikrise: Während des ganzen Verlaufes bestand in diesem Fall kein Fieber, ebensowenig Pulsverlangsamung oder

Digitized by Google

Zeichen von Schwindel, nur Kopfschmerz. Wahrscheinlich war zuerst der Sinus thrombosirt und erst von ihm aus der Kleinhirnabscess zu Stande gekommen. Eigenthümlich war dem Falle eine offenbar bestehende Communication zwischen dem Kleinhirnabscess und der Basis des Occiput; denn auf Druck auf die Weichtheile an der Schädelbasis zwischen Dornfortsätzen der Halswirbelsäule und Proc. mast. quoll stets Eiter aus der hinteren oberen Wundecke aus der Kleinhirnsubstanz. Zwar konnte die Stelle und die specielle Art der Communication nicht nachgewiesen werden; aber das Symptom kann nicht anders erklärt werden, als durch eine Verbindung irgend welcher Art zwischen Kleinhirn und Basis des Occiput. Mag eine Usur oder eine Dehiscenz des Knochens bei intacter Kleinhirnoberfläche bestanden haben, oder ein Senkungsabscess, für den die zeitweise im Rachen beobachtete Schwellung spräche; entscheiden liess sich das aus den Operationsbefunden nicht, jedenfalls hörte nach der Spaltung der Weichtheile an der Schädelbasis, obgleich die Communication nicht gefunden wurde, die Eiterabsonderung aus der oberen Ecke der Schädelwunde auf.

Der Operirte blieb unter Controlle und stellte sich noch nach 2 Jahren gesund vor. Er versieht seine Geschäfte wie vor der Erkrankung.

VI. Fieberhafter Kleinhirnabscess nach chronischer Ohreiterung, Radicaloperation, Trepanation der hinteren Schädelgrube, Heilung.

Georg R., 23 Jahre, Markthelfer aus Leipzig, wird am 12. März 1899 aufgenommen, In seinem 2. Lebensjahre hat Patient angeblich Lungenentzündung durchgemacht, seitdem Eiterung und Reissen im linken Ohr. Im 4. Lebensjahre hat er Diphtheritis gehabt. Seit 20. Februar 1899 bestehen starke Schmerzen im linken Ohr. Er hat sich in ärztliche Behandlung begeben, und es ist ihm, wie er sagt, ein „Polyp" aus dem Ohr entfernt worden. Seit ungefähr 8 Tagen hat sich heftiger Schmerz im ganzen Hinterkopf eingestellt.

12. März. Kräftiger, gut genährter Mann. Innere Organe o. B.

Linkes Ohr: Trommelfell fehlt bis auf geringen Rest vorn oben. Im Gehörgang Eiter. Das Mittelohr mit grauweisslichen Granulationen erfüllt, die von hinten oben herunterzukommen scheinen. Warzenfortsatz an der Spitze druckempfindlich, Haut darüber nicht verändert. Flüstern am Ohr. Hörvermögen für tiefe Töne stark, für hohe mässig herabgesetzt.

Beim Stehen mit geschlossenen Augen höchstens leichtes Schwanken, beim schnellen Gehen mit geschlossenen Augen starke Unsicherheit, Schwanken nach beiden Seiten, aber stärker nach rechts. Puls verlangsamt.

13. März. Operation in Chloroformnarkose: Hautschnitt circa 1 cm hinter dem Ohre. Knochen äusserlich nicht verändert. Circa ½ cm nach hinten und unten von der Spina supra meatum Abmeisselung der Corticalis. Knochen sklerotisch, sehr hart. Nach Abmeisselung der Corticalis quillt Eiter hervor, nicht pulsirend. Die Sonde gelangt in einen grossen Hohlraum, der offenbar dem sehr vergrösserten Antrum entspricht. Am Dache desselben

Digitized by Google

liegt in kleiner Ausdehnung die Dura bloss. Im unteren hinteren Theile des angelegten Trichters ist der Knochen missfarbig, hyperämisch. Der Trichter wird erweitert, das Antrum breit freigelegt und aus demselben Granulationen mit dem scharfen Löffel entfernt. Während aller dieser Operationen blutet es stark, so dass das Operationsfeld stets von Blut überschwemmt ist. Nachdem die untere Gehörgangwand entfernt ist, wird hinten unten die schon erwähnte erkrankte Knochenpartie fortgemeisselt und der Sinus in grosser Ausdehnung freigelegt. Die Sinuswand ist mit Granulationen besetzt, die Punction des Sinus ergiebt reines venöses Blut. Die Wunde wird mit Jodoformgaze tamponirt.

14. März. Verbandwechsel: Keine Besonderheiten an der Wunde.

15. März. Morgens: Der Kranke ist ganz leicht benommen. Beim Blick nach rechts horizontaler, oscillirender Nystagmus.

Mittags: Die Somnolenz des Patienten hat zugenommen, so dass er nur noch auf lautes Anreden mühsam reagirt.

Abends 6 Uhr: Während bis dahin die Temperatur normal war, besteht jetzt Fieber von 38,5°. Patient ist vollständig soporös. Die Augen stehen beide nach rechts unten gerichtet, Pupillen äusserst eng, reagiren nicht auf Licht. Während der Puls an den vorhergehenden Tagen ca. 60 betrug, zählt er jetzt wieder ca. 80 Schläge in der Minute, er ist etwas weich, aber regelmässig. Es besteht leichte Nackenstarre. Leib kahnförmig eingezogen. Patellarreflexe sehr stark erhöht. Fussklonus. Sensibilität der unteren Extremitäten erhalten. Lumbalpunction zwischen 2. und 3. Lendenwirbel ergiebt leicht getrübte, seröse Flüssigkeit. Eine Spritze von 3 ccm füllt sich sofort. Die mikroskopische und bacteriologische Untersuchung zeigt die Flüssigkeit frei von Bacterien. Es wird zur zweiten Operation geschritten, bei der wegen des starken Sopors nur Spuren von Chloroform gebraucht werden. Zuerst wird der Knochentrichter ins Labyrinth hinein vertieft. Die Gegend des äusseren Bogenganges, in den eine Fistel zu führen scheint, wird fortgemeisselt. N. facialis zuckt mehrere Male. Dann wird ein grosser Theil des Tegmen tymp. mit dem Meissel und einem Conchotom fortgenommen. Die Dura zeigt dort keine Veränderungen. Jetzt wird von der Hinterhauptschuppe nach Anlegung eines T-Schnittes ein erheblicher Theil fortgemeisselt, so dass der Sinus dort in voller Breite und eine nicht ganz 1 cm breite Strecke der Dura cerebelli blossgelegt wird. Diese zeigt äusserlich keine Veränderung. Das Kleinhirn wird mit einer Pravazspritze in der Richtung nach hinten unten punctirt, wobei sich die Spritze vollständig mit gelblichem Eiter füllt. Darauf wird in der Punctionsrichtung mit einem spitzen, schmalen Messer ca. 3 cm tief ins Kleinhirn eingestochen, worauf eine grosse Menge von mit Blut untermischtem und mit Hirntrümmern durchsetztem, stinkendem, bräunlich-gelbem Eiter abfliesst. Menge etwa ein kleiner Tassenkopf voll. Nachdem die Punctionsöffnung mit der Kornzange erweitert ist, wird die beträchtliche Höhle mit Jodoformgaze lose austamponirt. Tamponade der Knochenhöhle, Verband. Sofort nach der Operation sind die Pupillen weit, reagiren auf Licht. Die Pulsfrequenz vermehrt sich um circa 10 Schläge, das Bewusstsein des Kranken stellt sich soweit her, dass er Fragen verständig beantwortet. Die Bulbi kehren aus ihrer nach unten rechts sehenden Richtung in die Normalstellung zurück, zeigen aber noch einen starken, horizontalen Nystagmus.

16. März. Morgens Verbandwechsel: Beim Herausziehen des Tampons aus der Abscesshöhle im Kleinhirn entleert sich stinkender Eiter. Nach Erweiterung der Eingangsöffnung mit der Kornzange fliesst neuerdings Eiter ab. Die Abscesshöhle wird wieder lose mit Jodoformgaze austamponirt. Den Tag über leidliches Wohlbefinden. Der Kranke nimmt zwar äusserst wenig Nahrung zu sich, ist aber stets bei vollem Bewusstsein. Puls zwischen 80 und 90, wenig gespannt, gut gefüllt, regelmässig. Pupillen weit, reagiren. Keine Stauungspapille. Nystagmus besteht fort. Patellarreflexe wieder normal. Fussklonus verschwunden. Abends Verbandwechsel: Wie am Morgen, quillt Eiter aus dem Abscess. Fieberabfall.

17. März. Morgens Verbandwechsel: Nach Entfernung des Tampons fliesst kein Eiter aus dem Kleinhirn. Allgemeinbefinden unverändert, nur die Tem-

Digitized by Google

peratur ist wieder auf 38° gestiegen, um den Tag über auf dieser Höhe zu bleiben. Der Kranke macht einen mehr hinfälligen Eindruck wie gestern, schläft viel, nachdem er die Nacht vorher wenig geschlafen, klagt auch über Kopfschmerzen. Er ist bei klarem Bewusstsein, antwortet aber apathischer als gestern. Nahrung nimmt er äusserst wenig, fast nur Flüssigkeit. Abends Verbandwechsel: Kein Eiter aus dem Kleinhirn.

18. März. Morgens Verbandwechsel: Aus dem Kleinhirn fliesst wieder nicht riechender Eiter ab. Es wird darum etwas mehr Jodoformgaze als die vorigen Male hineintamponirt. Allgemeinzustand nicht verändert. Kein Fieber.

19. März. Morgens: In die Wundhöhle im Kleinhirn wird ein dünnes Gummidrain eingeführt. Ein Theil des prolabirten Kleinhirns wird mit der Scheere abgetragen.

Abends: Beim Verbandwechsel fliesst kein Eiter aus der Abscesshöhle. Die Augenspiegeluntersuchung ergiebt beiderseits leichte Schwellung der Papillen mit etwas verschwommenen Grenzen. Die Refractionsdifferenz rechts zwischen der geschwellten Papille und dem angrenzenden Fundus beträgt 3 Dioptrieen. Kein Fieber.

20. März. Allgemeinbefinden gut. Aus der Abscesshöhle im Kleinhirn fliesst nach Entfernung des Drains kein Eiter. Kein Fieber.

24. März. Bis gestern täglich zweimal Verbandwechsel mit Gummidrain. Gestern Temperatursteigerung bis 38°, wohl durch geringe Retention bedingt.

29. März. Normaler Heilverlauf.

5. April. Die Abscesshöhle wird nicht mehr drainirt und ausgestopft.

15. April. Hautwunde hat sich bedeutend verkleinert. Aetzung der überstehenden Granulationen.

25. April. Hautwunde verkleinert sich weiter. An einer Stelle ist die Pulsation des Kleinhirns noch eben erkennbar. Nystagmus geringer, Schwindelgefühl hat fast ganz nachgelassen, doch besteht beiderseits Papillitis, rechts stärker als links, ohne Sehstörung.

3. Mai. Hautwunde bis auf geringen Rest geschlossen, Pulsation nicht mehr erkennbar.

5. Mai. Entlassung.

Patient hat sich wiederholt vorgestellt, zuletzt am 10. December 1900. Die Radicaloperationshöhle ist stets trocken geblieben. Der Patient befindet sich wohl, klagt über keine Störungen, ist wieder voll arbeitsfähig.

Epikrise. Im Gegensatz zu dem vorigen war dieser Kleinhirnabscess begleitet von Fieber, Pulsverlangsamung, Schwindel, Somnolenz, Nystagmus und erhöhtem Patellarreflex. Die eigentliche Trepanation der hinteren Schädelgrube und Eröffnung des Abscesses wurde bei dem hochgradigen Sopor fast ohne Narkose ausgeführt. Unmittelbar nach Entleerung des Kleinhirnabscesses klärte sich das Bewusstsein und die Pulsfrequenz steigerte sich. Der Schwindel und Nystagmus nach der Operation ist wohl mindestens theilweise auf die Durchmeisselung des Canalis semic. horizont. zurückzuführen. Der Fall blieb unter Controlle und zeigte sich noch nach $1^3/_4$ Jahren als geheilt.

D. Zwei nicht geheilte Kleinhirnabscesse.

VII. Kleinhirnabscess nach alter Ohreiterung links. Radicaloperation. Tod.

Anna B., 26 Jahre, Schneiderfrau aus Leipzig-Anger, aufgenommen den 19. October 1897.

Anamnese: Patientin hat seit früher Jugend links Ohreiterung, über

Digitized by Google

deren Beginn sie keine näheren Angaben machen kann. Vor 4 Wochen, als sie gerade Partum überstanden hatte, hörte die vorher mässige Secretion plötzlich auf und heftige Schmerzen stellten sich ein, die sich vom linken Ohre über den ganzen Schädel verbreiteten. Aerztliche Hülfe brachte keine Linderung. Zu den Kopfschmerzen traten seit 14 Tagen noch Schwindelgefühl und Erbrechen, letzteres angeblich nach Einnehmen von Medicin. Patientin konnte sich schliesslich nicht mehr auf den Beinen halten und musste mit Wagen hereingebracht werden.

Status: Mässig genährte Frau, von gesunder Hautfarbe. Sie spricht völlig klar, doch steht sie ganz unter dem Eindruck ihres Kopfschmerzes. Beim Versuche, sich selbständig aufzurichten, sinkt sie nach der linken Seite. Augenhintergrund o. B. Aus dem linken Ohre quillt mässige Menge seröseitrigen Secretes. Hintere Gehörgangwand vorgebuchtet, Trommelfell nicht sichtbar. Warzenfortsatz nicht mehr empfindlich als die übrigen Kopfknochen, keine Schwellung oder Röthung. Kein Fieber.

Operation 20. October. T-Schnitt hart an der Insertionsstelle der Ohrmuschel, etwa 1 cm über der Linea temporalis beginnend und bis zur Spitze des Warzenfortsatzes reichend. Nach Zurückschieben des Periostes zeigen der freiliegende Warzenfortsatz sowie das angrenzende Felsenbein keine Veränderungen.

Bei Abmeisselung der Corticalis erweist sich der Knochen durchweg eburnisirt, nur von wenigen, kleinsten Hohlräumen durchsetzt. Abmeisselung der hinteren Gehörgangwand und der Aussenwand des Atticus. Im Antrum und im Atticus werden cholesteatomartige Massen mit dem scharfen Löffel entfernt. Facialiszucken, Spaltung des Gehörgangschlauches bis in die Concha. Tamponade des Gehörganges. Naht der Schnittwunde hinter dem Ohr.

21. October. Unruhige Nacht. Anfallweise ziehende Schmerzen im Kopf.

23. October. Täglich Verbandwechsel. Operationshöhle o. B. Kein Fieber. Puls oft unregelmässig, schwankt in kurzen Zeiträumen zwischen 80 und 100. Heute Nachmittag Erbrechen.

25. October. Patientin klagt über taubes Gefühl im rechten Unterarm, das nach blossem Reiben wieder schwindet, aber bald wieder auftritt. Schmerzen nehmen eher zu als ab, daher Mangel an Appetit. Kein Fieber.

27. October. Zuckungen im rechten Unterarm. Patellar- und Plantarreflex nicht vorhanden.

28. October. Der linke Mundwinkel etwas hochgezogen, zeigt zuweilen fibrilläre Zuckungen. Patientin behauptet, den schiefen Mund schon früher gehabt zu haben. Kein Fieber. Puls 100—120, hoch und fadenförmig in kurzen Zeiträumen wechselnd. Beim Verbandwechsel in aufrechter Stellung Puls 60. Wundverlauf normal.

29. October. Befinden wie gestern. Stark subjective Klagen bei ungenügend objectivem Befund.

30. October. Nachts besser geschlafen als früher. Beim Verbandwechsel ist diesmal der Tampon stärker durchfeuchtet. Mittags trat ein Ohnmachtsanfall ein: Plötzliche Blässe im Gesicht, Geistesabwesenheit bei offenen Augen. Bei Aufnahme von Nahrung tritt stets Erbrechen ein. In den letzten drei Tagen erhob sich Patientin zum Verbandwechsel stets ohne Hülfe im Bett und zwar mit einer Schnelligkeit, die auch nicht auf den geringsten Kopfschmerz schliessen liess. Während des Verbindens blieb sie ohne Stütze gerade sitzen, klagte auch nicht mehr über Schwindel, sondern nur zeitweise über Kopfschmerz. In den weiteren Nachmittagstunden heute war Patientin nach Angabe der Wärterin ganz vernünftig. Bei der ärztlichen Untersuchung 1/25 Uhr richtete sie sich noch mit einiger Unterstützung gut im Bett auf, sank hierbei aber plötzlich zusammen und war sogleich blass und pulslos. Halbstündige künstliche Athmung erfolglos.

31. October. Sectionsbefund: Abgekapselter alter Abscess mit eingedicktem, grünem Eiter im linken Kleinhirn. Fingernagelgrosse Verwachsung zwischen äusserer Abscesswand und Dura. Hydrocephalus internus. Flüssigkeit beiderseits gleich stark und klar. Operationswunde rein.

Digitized by Google

Epikrise: Da die hintere Schädelgrube in diesem Falle nicht freigelegt wurde, entging der Kleinhirnabscess der Diagnose in vivo. Ein beabsichtigter Eingriff wegen vermutheten Kleinhirnabscesses unterblieb infolge Consultation mit anderen Klinikern. Es bestand kein Fieber, aber Schwindel, Erbrechen und starker Kopfschmerz. Bemerkenswerth waren die auffallend starken Pulsschwankungen innerhalb kurzer Zeit: Zwischen 60 und 100 in der Minute. Hervorzuheben ist die Verwachsung zwischen Abscesswand und Dura.[1]) Leider ist im Sectionsprotokoll die Stelle nicht genauer angegeben.

VIII. Rechtsseitiger, fieberhafter Kleinhirnabscess nach Otit. med. chron. Radicaloperation. Tod.

Max L., 18 Jahre, Arbeiter aus Hilbersdorf bei Chemnitz, wird am 20. October 1897 aufgenommen.

Anamnese: Patient will vor 4 Wochen wegen rechtsseitiger Ohreiterung eine Woche lang nicht gearbeitet haben. Seit 8 Tagen eitert das rechte Ohr wieder unter starken Schmerzen.

Status: Patient fiebert (38,8°) und klagt über heftige Kopfschmerzen. Eiter im rechten Ohr. Das Trommelfell ist mit graugelben Epithelschuppen total bedeckt, so dass die Orientirung über den Grad der Entzündung unmöglich ist. Proc. mast. druckempfindlich, sonst o. B. Innere Organe o. B. Eisblase.

21. October. Der objective Befund ist nahezu derselbe. Die Schmerzen haben bedeutend zugenommen, besonders die Druckempfindlichkeit. Paracentese des Trommelfells, da dasselbe unregelmässig im unteren Theile vorgewölbt erscheint. Es entleert sich nur Blut, kein Eiter. Man hat beim Durchschneiden nicht die Empfindung, das Trommelfell zu durchtrennen, sondern in weiche Massen hineinzustechen. Dies bestätigt sich am folgenden Tage, so dass es sich um einen durch Granulationen verlegten Defect des Trommelfells gehandelt zu haben scheint. Fieber bis 38,9°.

22. October. Operation: Incision am Ansatz der Ohrmuschel, Ablösen des Periostes, das dem Knochen fest anhaftet. Oberfläche des Knochens glatt. Starke arterielle und venöse Blutungen aus der Hautwunde. Aufmeisselung 1 cm hinter dem Ohre, die Corticalis dünn, darunter graurothe, kleinzellige Spongiosa bis in die Spitze des Warzenfortsatzes, so dass auch dieser abgemeisselt wird. Trotz Ausdehnung der Knochenwunde bis an die Linea temp. stösst man auf kein Antrum, nach hinten dagegen auf den Sinus, der auf ½ cm im Quadrat freigelegt wird, da es erst zweifelhaft war, ob es sich um Granulationen oder Sinus handele. Abmeisselung der hinteren oberen Gehörgangwand und Eröffnung des Tympanum, das mit bröckligen cholesteatomatösen Massen erfüllt ist. Von hier aus sondirt man nach hinten unten einen Gang, dem gefolgt wird: Er ist mit denselben Massen erfüllt, und reicht bis nahe an den Sinus heran. Dort am Ende scheint noch eine Fistel nach abwärts zu gehen. Tamponade der hinteren Gehörgangwand als Lappen in die Knochenwunde. Naht.

27. October. Nach Operation Temperaturabfall. Die Wunde ist gänzlich reactionslos. Herausnahme der Nähte. Patient fühlt sich sehr wohl, spricht allerdings wenig und ist still.

29. October. Plötzliche Temperaturerhöhung bis auf 39,5°. Am Abend vorher kurze Zeit Schmerzen. Druckempfindlichkeit an der Spitze des Warzenfortsatzes. Mit der Sonde wird an dieser Stelle in die Operationswunde eingegangen, worauf sich Eiter entleert. Einlegung eines Drainrohres.

1) S. oben S. 276.

Digitized by Google

2. November. Die Wunde wird regelmässig verbunden, secernirt wenig, sieht reactionslos aus. Patient fühlte sich subjectiv stets wohl.

5. November. Patient klagt seit einigen Tagen etwas über Kopfschmerzen. Er liegt zu Bett, verlässt dasselbe aber täglich zum Verbandwechsel und zeigt dabei nie Schwindelerscheinungen.

8. November. Seit gestern klagt Patient über starke Kopfschmerzen, die in der Stirn und vorzüglich in der linken Schädelhälfte localisirt sind. Es besteht eine auffallende Unbeholfenheit in der Sprache, indem Patient langsam, abgebrochen, fast stotternd spricht. Auf Fragen giebt er nach langem Besinnen Auskunft, silbenweise absetzend, zuweilen freilich gänzlich versagend. Wo er arbeitet, woher er ist, ob seine Eltern leben, beantwortet er in dieser langsamen, unvollkommenen Weise. Dabei muss freilich berücksichtigt werden, dass Patient auch vorher stets auffallend still war und wenig redete, ohne indessen je die an eine sensorische Aphasie erinnernde Sprachstörung zu zeigen. Patient ist unfähig zu stehen, er fällt, wie es scheint, sofort nach hinten um, sobald er aus dem Bette auf die Füsse kommt. Aufsitzen kann Patient, ohne dass er schwankt. Er liegt, den Kopf nach links gedreht, da, jede Bewegung des Kopfes vermeidet er, jedoch lässt sich der Kopf passiv nach rechts drehen. Druckempfindlichkeit beim Beklopfen des Schädels lässt sich nirgends nachweisen. Motorische Störungen sind nicht vorhanden, Patellarreflexe beiderseits normal. Augenhintergrund normal. Rechte Halsgegend nicht druckempfindlich. Kein Fieber, Puls regelmässig.

Nachmittags 5 Uhr zweite Operation: Schnitt entsprechend der Narbe der ersten Operationswunde. Die Wunde ist in tadellosem Heilungszustand. Der Knochen ist mit gesunden Granulationen bedeckt, die hintere Gehörgangwand hat sich gut angelegt. Mit dem Raspatorium wird sie losgehebelt. Es wird nach der mittleren Schädelgrube hin aufgemeisselt und nach Durchdringen einer dicken Knochenschicht, die sich zwischen Antrum und Dura in einer Dicke von etwa 1 cm vorfindet, wird die Dura auf ½ cm Breite und 1 cm Länge blossgelegt. Mit einer langen und ziemlich dicken Punctionsnadel wird nach vorn, seitlich und nach hinten unten bis zu 2½ cm unter Ansaugen der Spritze eingegangen. Es wird kein Eiter aspirirt. Infolgedessen schreitet man zur Eröffnung der hinteren Schädelgrube. Der früher blossgelegte Sinus ist mit gesunden Granulationen bedeckt, er wird auf ca. 1 cm im Quadrat freigelegt und unter ihm durch die Dura punctirt, ohne dass sich Eiter ansaugen lässt. Die Operation wird als resultatlos beendet. Einige Nähte schliessen die Wunde oberflächlich. Jodoformgazetamponade. Verband.

9. November. Patient hat die Nacht ruhig geschlafen. Heute Morgen einmaliges Erbrechen. Den Tag über liegt Patient fast beständig in Halbschlummer. Auf Anrufen reagirt er, ist vollkommen bei Bewusstsein, aber von einer solchen Schwäche, dass er sich allein nicht aufrichten kann. Seine Sprache ist fast unverständlich, nur hauchend giebt er richtige Antwort auf Fragen. Puls gegen 80, regelmässig, an Kräftigkeit wechselnd. Keine Lähmungserscheinungen.

10. November. Patient zeigt Incontinentia urinae, liegt dauernd ruhig im Halbschlummer da, reagirt auf nichts. Hornhautreflexe erhalten. Augenhintergrund o. B.

11. November. Patient wurde letzte Nacht äusserst unruhig, schrie und tobte. Exitus früh ½5 Uhr.

Sectionsbefund: Frische Trepanationsöffnung des rechten Proc. mast. in der rechten hinteren Schädelgrube, 3 cm ausserhalb des For. jugul. kirschgrosser extraduraler Abscess in unmittelbarer Nachbarschaft der Trepanationsöffnung mit feiner Perforation der Dura. Dieser Stelle entsprechend ein fast hühnereigrosser Abscess der rechten Kleinhirnhälfte.

Epikrise: Bei Fieber, starkem Kopfschmerz und zunehmendem Schwindel zeigte der Fall Sprachstörungen, welche an amnestische Aphasie erinnerten. Deswegen wurde das Hauptaugenmerk auf die mittlere Schädelgrube gerichtet und die hin-

Digitized by Google

tere nur in kleiner Ausdehnung freigelegt. Wäre in der Umgebung des Sinus weiter vorgegangen, so wäre auch in diesem Fall die Wegeleitung, eine Durafistel[1]), schon bei der Operation und nicht erst bei der Section gefunden worden.

Der Liebenswürdigkeit des Herrn Geh. Rath Sattler verdanke ich folgende Krankengeschichte:

E. IX. Linksseitiger Frontallappenabscess

nach Empyem des linken Sin. maxill., Sin. frontal. und der Siebbeinzellen, Meningitis. Tod.

Frieda D., 21 Jahre, am 9. November 1900 in die hiesige Universitätsaugenklinik eingetreten. Vor einem Vierteljahre hatte sie zeitweilig Zahnschmerzen und Schmerzen in der Gegend der linken Nasolabialfalte und am Orbitalrand. Am 6. November liess sie sich den zweiten linken oberen Molarzahn ziehen. In der nächsten Nacht schwoll das linke Auge an und schmerzte, Patientin konnte es noch etwas öffnen. Dabei traten Kopfschmerzen auf, Fieber und Appetitlosigkeit.

Status: Rechtes Auge: S. = 6/5. Linkes Auge: S. = 6/30, linke Lidfalte geschlossen, oberes Lid stark geröthet, ohne Falten. Starke Druckempfindlichkeit am inneren oberen und unteren Orbitalrand. Leichte teigige Schwellung der Haut am unteren Orbitalrand und der Gegend des Proc. zygom. sowie des linken Unterkieferrandes. Schwellung der präauriculären und submaxillaren Lymphdrüsen. Conj. Bulb. stark ödematös. Bulbus steht etwas nach unten und aussen, und bewegt sich nach allen Seiten nur in ganz geringem Grade. Fluctuation nicht deutlich. Patientin klagt über starke Schmerzen in der linken Kopfhälfte. Puls 110, Temp. 37,9°. Appetit schlecht. Umschlag mit essigsaurer Thonerde.

10. November. Temp 37,7°, Puls 100. Incision unter Aethylchlorid am oberen Orbitalrand. Einstich mit Bistouri. Erweiterung mit Sonde. Kein Eiter.

11. November. Schwellung etwas geringer, im Verband fadriechendes Secret. Temperatur auf 38,4°.

12. November. Aus der Incisionsöffnung und der linken Nasenöffnung hat sich reichlicher bräunlich-gelber, flüssiger Eiter mit gelben, körnigen Beimengungen entleert. Schmerzen noch ziemlich stark, besonders in der Stirn und linken Kopfseite. Pupillen reagiren. Kerzenflamme wird richtig projicirt. Nähere Prüfung unmöglich. Temp. 37,5—38,5°.

13. November. Puls zeitweise klein, beschleunigt. Temp. 37,4—38,4°. Aus der Incisionswunde haben sich missfarbige Gewebsfetzen entleert.

14. November. Da genügend Secret aus der Wunde abfliesst, wird von einer Erweiterung abgesehen. Bei jeder Visite wird durch leichten Druck auf den Orbitalrand und Austupfen mit Sublimatwatte möglichst viel Eiter entfernt. Durchspülung von der Orbitalwunde nach der Nase gelingt nicht. Schwellung des oberen Augenlides und Chemosis etwas geringer. Untersuchung des Augenhintergrundes nicht möglich. Temp. 37,4—39,1°.

15. November. Fieber von wechselnder Höhe. Puls stark beschleunigt, regelmässig. Reichliche Eiterentleerung. Anbohrung der linken Oberkieferhöhle von der Nase aus. Bei Einblasen von Luft in den Troicart quillt etwas Eiter aus der Orbitalwunde. Durchspülung bei leichtem Druck gelingt nicht. Pupillen reagiren. Abends: Allgemeinzustand unverändert. Spiegeluntersuchung ergiebt: Verwaschenheit der Papille und der Netzhaut, vier Hämorrhagien der Netzhaut. Davon eine ½ Papille breit, mit unscharfem Contour in der Foveagegend, eine scharf begrenzte kleinere unterhalb, eine dritte ebensolche papillarwärts. Andeutung von Nackenstarre. Pupillen reagiren. Temperatur 38,8—37,6°.

1) S. oben S. 276.

Digitized by Google

16. November. Während der Nacht heftige Schmerzen, besonders im Hinterkopf. Patientin ist bei der Morgenvisite ganz benommen, reagirt nicht auf Anrufen. Athmung auffallend tief und selten. Vormittag 10 Uhr Exitus.

Sectionsprotokoll (Herr Privatdocent Dr. Saxer, von Herrn Geh. Rath Marchand gütigst überlassen): Schädeldach hyperämisch, die Nähte nicht verstrichen. Die Dura mater ziemlich fest mit dem Schädel verwachsen. Die Innenfläche der Dura glatt und glänzend. Im Sin. longitud. nur wenig weiches Gerinnsel. Bei Herausnahme des Gehirns zeigt sich die Dura oberhalb der horizontalen Platte des linken Siebbeins, dicht neben der Mittellinie gelblich eitrig infiltrirt, zum Theil auch missfarbig in circa Zehnpfennigstückgrösse. Von dieser Stelle gelangt man durch eine breite Perforation der Dura tief zwischen die Siebbeinzellen. Entsprechend dieser Stelle findet sich auf dem Gehirn unmittelbar am linken Bulb. olfact. eine linsengrosse missfarbige Stelle mit etwas trichterförmig eingezogenem Grunde, durch welche man mit einer dicken Sonde leicht tief in die Substanz des linken Stirnlappens gelangt. Aus dieser Oeffnung sowie aus einem kleinen von der Eröffnung des Schädels herrührenden Sägeschnitt am vorderen Umfang des linken Stirnlappens entleert sich aus der Tiefe reichlich rahmiger, missfarbiger Eiter. Auf einem Frontalschnitt durch den Fuss der Stirnwindungen sieht man im linken Seitenventrikel ebenfalls eine sehr stark missfarbige Beschaffenheit des Ependyms und eine ziemlich reichliche Füllung mit rahmigem Eiter. Der Herd im Stirnlappen steht mit dem Seitenventrikel in offener Communication.[1])

An der Basis des Gehirns und Kleinhirns findet sich in der weichen Hirnhaut sehr reichlich trübe Flüssigkeit, mit einem aber nur an wenigen Stellen etwas consistenten gelblich-weissen fibrinösen Belag. Bei Entfernung des linken Orbitaldaches mit dem Siebbein wird links eine umfangreiche Höhle eröffnet, in welcher neben stinkendem Eiter sich grosse, äusserst missfarbige gangränöse Gewebsfetzen finden. Die Höhle umfasst die Siebbeinzellen sowie den ganzen oberen und hinteren Abschnitt der linken Nasenhöhle. Nach Entfernung der gangränösen Fetzen und des Eiters erscheint die Kieferhöhle breit eröffnet, ihre Wandung ebenfalls von äusserst missfarbiger Beschaffenheit. An dem herausgenommenen Knochenstück lässt sich die directe Communication der Kieferhöhle mit der Mundhöhle durch eine Perforationsöffnung entsprechend der Alveole des extrahirten zweiten Praemolarzahnes nachweisen. Auch das Zahnfleisch in der Umgebung der Fistel ist von missfarbigem Aussehen. Das Periost ist in grosser Ausdehnung auch am äusseren Umfang des Oberkieferkörpers und Alveolarfortsatzes abgehoben, der Knochen selbst anscheinend in grosser Ausdehnung nekrotisch. Von der Siebbeinhöhle gelangt man durch eine Perforationsöffnung mit missfarbigem Rande durch die Lam. papyr. in die Orbita. Das orbitale Fettgewebe, namentlich im oberen und inneren Umfang der Orbita ist in grosser Ausdehnung jauchig eitrig infiltrirt. Die unmittelbare Umgebung des protrudirten Bulbus dagegen frei.

Epikrise: Wenn ich diesen Fall eines rhinitischen Frontallappenabscesses hier anschliesse, so geschieht es, weil einige Merkmale recht lehrreich sind, auch für das Zustandekommen

1) Es wird später durch den linken Frontallappen ein Sagittalschnitt etwa 3/4 cm nach aussen von der Medianlinie angelegt, welcher den Abscess in ganzer Ausdehnung eröffnet. Er nimmt im Wesentlichen die untere Hälfte des Frontallappens ein und ist von vorn nach hinten 5 cm lang. Hinten geht er breit in das Vorderhorn des linken Seitenventrikels über. Von oben nach unten misst der Abscess bis 2 cm, von aussen nach innen 2 cm. An der Stelle der fistulösen Perforation nach der Oberfläche ist die noch stehende Wand von Hirnsubstanz nur wenige Millimeter dick, weiterhin steht die Rinde intact. Die neben dem linken Bulb. olfact. liegende Fistel entspricht auf der gesunden Seite genau der Stelle, wo aus der Tiefe der Hirnsubstanz eine grosskalibrige Piavene tritt und dann im Sulcus rectus entlang läuft.

Digitized by Google

der otitischen Abscesse. Der Infectionsweg ist hier ein so klarer, dass Zweifel nicht entstehen können:

Ueber der Lamina cribrosa hat ein gangränös eitriger Process der linken Nasenhälfte und ihrer Höhlen eine circumscripte Nekrose der Dura und der Pia herbeigeführt. Die hier im Sulc. rect. der linken Frontallappenunterseite verlaufende Piavene ist von der Erkrankung mitergriffen, wahrscheinlich weiterhin thrombosirt, und da sie gerade hier aus der Tiefe des Frontallappens heraustritt, hat der Infectionsprocess durch Vene und sie begleitende Lymphbahnen seinen Eingang in den Frontallappen gefunden und wahrscheinlich, unterstützt durch Thrombose, ziemlich schnell zu einem ausgedehnten Zerfall des ganzen zur Vene gehörigen Gebietes des Marklagers geführt. Uns den Vorgang der Entstehung der otitischen Hirnabscesse anders vorzustellen, als den dieses rhinitischen, liegt nicht die geringste Veranlassung vor.[1]) Im Gegentheil muss als sicher angenommen werden, dass der Process hier wie dort derselbe ist. (Barker und Macewen machen für die otitischen Hirnabscesse ähnliche Angaben.)

Will man die Rolle, welche die in das Gehirn eindringenden Blutgefässe beim Zustandekommen von Hirnabscessen spielen, ganz würdigen, so muss man sich vor Augen halten, in welch eigenthümlichem Verhältniss gerade am Gehirn Lymphbahnen und Blutgefässe zu einander stehen: Die Gefässe verlaufen geradezu in einem Lymphraum wie in einer Scheide. Dann wird auch verständlich, wie bei einem Import von Infectionskeimen in diese Lymphbahnen sehr bald eine ausgedehnte Erkrankung eines ganzen Blutgefässgebietes und damit ein gangränöser Zerfall eines grossen Bezirkes in der weissen Substanz oft rapide zu Stande kommen kann, und verständlich wird dann auch, warum bis auf die kleine Stelle, an welcher die Erkrankung begonnen hat[2]), unsere Abscesse stets an der Rindensubstanz Halt machen. Die Rinde wird eben von gesonderten Blut und Lymphgefässen der Pia versorgt, die grösseren, aus der Pia in die Tiefe führenden breiten sich lediglich in der weissen Substanz aus.

Wegen der besprochenen Merkmale von principieller Wichtigkeit, füge ich von diesem Falle 2 Abbildungen bei. Die eine

1) Man vergleiche dazu die Bemerkungen über die Natur der otitischen Hirnabscesse in der Epikrise zu Fall I und II.

2) In meinen früheren Fällen habe ich direct von einem „Recessus“ gesprochen.

Digitized by Google

(Fig. 2) stellt einen Sagittalschnitt durch den linken Frontallappen dar; die Schnittebene liegt etwas aussen vom Sulcus rectus. Bei *B* ist eine Sonde durch die im Sectionsprotokoll erwähnte Fistel in den Abscess eingeführt. *A* stellt die Ausdehnung des Abscesses dar, *V* das damit communicirende Vorderhorn des linken Seitenventrikels. *Z* ist die Stelle, an welcher

Fig. 2.

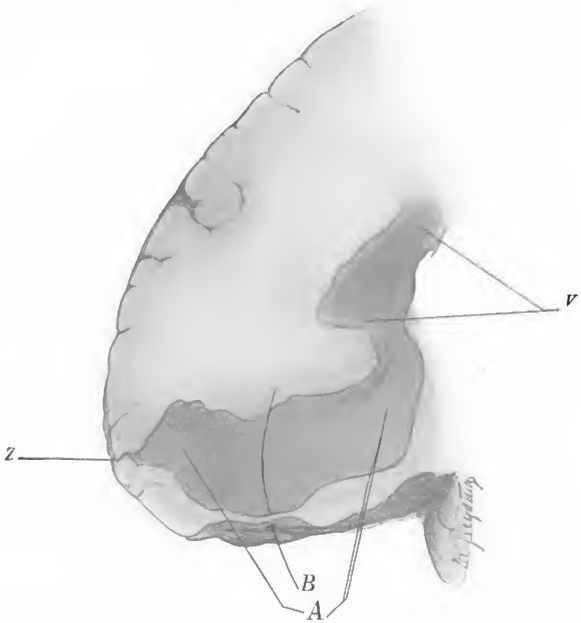

bei der Schädeleröffnung die Säge den Abscess eröffnete. Die Skizze zeigt alle Verhältnisse in natürlicher Grösse.

Die zweite Abbildung (Fig. 3) stellt eine photographische Aufnahme der Unterseite beider Frontallappen in etwas übernatürlicher Grösse dar zur Veranschaulichung der von mir herauspräparirten beiden grossen genau correspondirenden Piavenen: unter beiden habe ich die Sonde *A*—*A* hindurchgeführt. *S. r.* be-

Digitized by Google

zeichnet den Sulcus rectus der gesunden rechten Seite. Der Bulbus olfactorius ist hier abgetragen, sein Stumpf ist am unteren (im Bilde!) Ende des Sulcus noch verschwommen zu sehen. Die Vene kommt aus der Hirnsubstanz am vorderen Ende des Sulcus rectus, sie lässt sich weit in die Tiefe verfolgen, verläuft ein Stück im Sulcus rectus und schlägt sich dann über die innere Kante des rechten Frontallappens in die Fissura magna (*F*) beider Grosshirnhälften. Genau denselben Verlauf zeigt die Vene

Fig. 3.

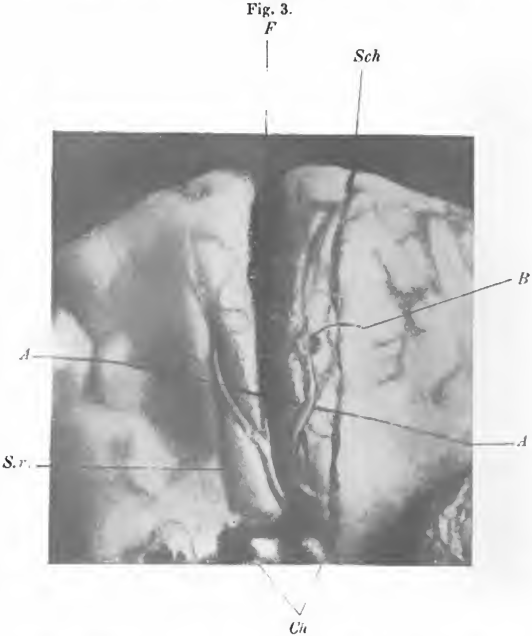

auf der erkrankten Seite, nur ist der aus der Abscessfistel (in welcher die Borste *B* steckt) austretende Anfangstheil verödet und im Bilde verschwommen, soweit die Verwachsung zwischen den Hirnhäuten reichte. Selbstverständlich ist, dass in Begleitung beider Venen Arterien von bedeutend kleinerem Kaliber verlaufen. Bei *Ch* liegt verschwommen das Chiasma nerv. opt. Die unregelmässige von *Sch* ausgehende dicke Linie auf der Unterseite des linken Frontallappens ist der den Abscess halbirende Sagittalschnitt.

Digitized by Google

XX.

Weitere Bemerkungen über „die bei der acuten eitrigen Mittelohrentzündung vorkommenden Trommelfellzapfen, deren Therapie und histopathologische Structur".[1])

Von

Professor **Bezold.**

Unter diesem Titel hat Katz im letzten Bande des Archivs eine erneute Beschreibung der seit Schwartze und Politzer bekannten zapfenförmigen Hervorragungen gegeben, welche bei einem Theile der Fälle von acuter Mittelohreiterung an der Stelle der Perforation auf der äusseren Trommelfelloberfläche sichtbar werden.

Da die Arbeit von Katz einige in der Literatur vorliegende Ausführungen über diese Gebilde unberücksichtigt gelassen hat, und meine eigenen Beobachtungen über dieselben in den letzten Jahrzehnten zu einer sehr bedeutenden Zahl angewachsen sind, so mögen hier zunächst die nothwendig erscheinenden historischen Zusätze und weiter einige Bemerkungen über die Entstehungsweise, Häufigkeit und pathologische Zugehörigkeit dieser Gebilde folgen.

Bereits Schwartze und Politzer haben beobachtet, dass die zapfen- oder zitzenförmigen Hervorragungen in der Umgebung der Trommelfellperforation sich bilden und dass die Oeffnung auf der Höhe derselben sichtbar ist.

Genauere Kenntniss über den Bau und die Zusammensetzung dieser rasch wachsenden Wucherungen, welche im Verlauf acuter Mittelohreiterung oft in wenigen Tagen unter unseren Augen zur Entwicklung kommen, war für uns erst zu erlangen, seit dieselben in grösserer Zahl nicht nur unserer Inspection, sondern auch unserer weiteren makroskopischen und mikroskopischen Unter-

1) Vgl. „Zur Frage der bei der acuten eitrigen Mittelohrentzündung vorkommenden Trommelfellzapfen u. s. w." von Privatdocent Dr. L. Katz. Arch. für Ohrenheilkunde. Bd. L.

Digitized by Google

suchung zugänglich geworden sind. Das ist der Fall, seit wir gelernt haben, mittelst der Wilde'schen Schlinge dieselben von der Basis des Trommelfells operativ abzutragen.

Ueber diese Art der Abtragung habe ich im Jahre 1890 auf der 10. Vers. süddeutscher u. schweiz. Ohrenärzte in Nürnberg[1]) eine kurze Mittheilung gemacht. Seit Jahren war ich damals bereits gewohnt, da wo sie zu beträchtlicherer Grösse angewachsen waren, dieselben mit der Schlinge von ihrer Basis abzuschneiden. Meine damalige Mittheilung geschah im Anschluss an eine analoge Beobachtung von Körner bei Influenza-Otitis.

Ich selbst hatte gerade damals im Jahre 1890 besonders häufig ein rapides und oftmals sich wiederholendes Vordrängen von Wucherungen durch die Oeffnung des Trommelfells im Verlaufe der Influenza-Otitiden gesehen, und in dem von mir daselbst angeführten Falle hatte ich „diese Prominenz 5 mal mit der Schlinge abgetragen. Sie zeigte sich stets in der Mitte perforirt und bestand aus der hochgradig verdickten Schleimhautschicht des Trommelfells".

In meiner „Ueberschau über den gegenwärtigen Stand der Ohrenheilkunde" findet sich folgende genauere Schilderung meiner Beobachtungen über die perforirte Wucherung des Trommelfells: „Eine weitere Eigenthümlichkeit der Perforationen bei acuter Mittelohreiterung in einem normalen Organismus ist die Wucherung des Perforationsrandes, welche bei längerer Dauer der Eiterung sehr häufig zu beobachten ist. Es ist die wuchernde Schleimhaut der Trommelfellinnenfläche, welche sich rings am Perforationsrand hervordrängt und hier eine stecknadelkopf- bis linsengrosse und noch grössere pustelartige glänzend rothe Hervorragung bildet. Wenn wir diese knopfförmige Excrescenz mit der Wilde'schen Schlinge exact von der Trommelfelloberfläche abtragen, so überzeugen wir uns regelmässig, dass sie central durchbohrt ist, also von der Umrandung des Loches gebildet wird. Nicht selten kehrt diese Wucherung an der Perforationsstelle mehrmals wieder und verlangt wiederholte operative Entfernung. Es kommt dies nur bei starker und länger dauernder Eiterung vor, welche neben den auch sonst gewöhnlich dabei vorhandenen Symptomen uns zu der Annahme berechtigt, dass an derselben sich grössere und mehr entlegene Räume des Mittelohrs ausser der Paukenhöhle und dem Antrum betheiligen.

1) Zeitschrift für Ohrenheilkunde. Bd. XXI.
2) J. F. Bergmann, Wiesbaden 1895. S. 95.

Digitized by Google

Besonders auffällig war mir die Häufigkeit dieser Granulationsbildung bei den purulenten Otitiden im Verlauf von Influenza etc."

Als das makroskopisch Charakteristische dieser Gebilde hat sich somit der stets vorhandene mehr oder weniger central gelegene Perforationscanal ergeben.

Um auch ihren histologischen Bau genauer kennen zu lernen, habe ich eine Anzahl mit der Schlinge von mir abgetragener Trommelfellzapfen meinem damaligen Schüler Grünwald zur mikroskopischen Untersuchung übergeben. Die Arbeit Grünwald's findet sich unter dem Titel: „Ueber perforirte Ohrpolypen" in der Zeitschrift für Ohrenheilkunde (Bd. XXII). Für ihren Inhalt im Einzelnen muss ich zwar die Verantwortung ablehnen, da mir dieselbe vor dem Druck nicht vorgelegen hatte. Im Ganzen giebt sie aber ein zutreffendes Bild von den wesentlicheren histologischen Eigenschaften der perforirten Trommelfellzapfen.

Absichtlich hatte ich für die Untersuchung Trommelfellwucherungen verschiedenen Alters ausgewählt, und auch eine in analoger Weise perforirte Wucherung des knöchernen Gehörgangs dazu gegeben, welche an der Stelle eines Eiterdurchbruchs in denselben während einer acuten Mittelohreiterung sich unter meinen Augen gebildet hatte, nachdem vorher die Trommelfellöffnung sich ebenfalls in einen Zapfen umgewandelt hatte.

In ihrem histologischen Verhalten boten die zur Untersuchung gekommenen perforirten Trommelfellwucherungen durchgängig das Bild junger Granulationsgeschwülste dar, indem sie sich in ihren Hauptbestandtheilen aus Rundzellen zusammengesetzt zeigen, welche das meist structurlose Grundgewebe allenthalben durchsetzen. Stellenweise finden sich etwas dichtere Züge von Bindegewebe. Ein Theil derselben bot sehr reichliche Vascularisation dar, während ein anderer theils gefässärmer, theils ganz gefässlos war. Einige der untersuchten Zapfen waren an ihrer äusseren Oberfläche und ebenso innerhalb des Perforationscanals mit zum Theil verhornter Epidermis ausgekleidet, andere erwiesen sich als nackt.

Ueber die Herkunft dieses rasch sich bildenden Granulationsgewebes kann uns die makroskopische Beobachtung am Lebenden bessere Auskunft geben als die histologische Untersuchung.

Von den seltenen Fällen acuter Mittelohreiterung her, welche auf der Höhe der Entzündung zur Obduction gekommen sind, wissen wir, dass sich die Innenfläche des Trommelfells ebenso wie die übrige Schleimhautauskleidung der Mittelohrräume zu dieser

Digitized by Google

Zeit stark verdickt, vascularisirt und gewuchert findet, während im späteren Verlauf die Schwellung und Wucherung der Trommelfellschleimhaut sich rascher als an den übrigen Wandungen der Paukenhöhle zurückbildet, so dass wir häufig noch ein dickes blassrothes Granulationspolster auf dem Promontorium und der Gehörknöchelchenkette finden, während das Trommelfell bereits wieder grau und durchsichtig geworden ist.

Bei protrahirten acuten heftigeren Mittelohrentzündungen, welche nicht spontan zum Trommelfelldurchbruch geführt haben, ist es mir wiederholt vorgekommen, dass, nachdem ich einen grösseren Paracentesenschnitt im hinteren unteren Quadranten angelegt hatte, die Luftdouche per tubam eine rothe, der Trommelfellschleimhaut angehörige Wucherung durch die Oeffnung nach aussen vortrieb, so dass sie hernienartig aus dem Schnitt hervorragte.

Wir können uns also auch auf diesem Wege von dem Vorhandensein einer dicken weichen Granulationsschicht an der Innenfläche des Trommelfells während des Höhestadiums der acuten eitrigen Mittelohrentzündung überzeugen.

Zur späteren Bildung der perforirten Zapfen haben allerdings diese hernienförmigen, durch den Paracentesenschnitt erfolgenden Vorstülpungen in der Regel nicht geführt aus wahrscheinlichen Gründen, die weiter unten besprochen werden sollen.

Die zapfenförmigen Prominenzen sehen wir vielmehr zumeist auf den spontan zu Stande kommenden nur nadelstichgrossen Trommelfelldurchbrüchen sich entwickeln, wie sie bei genuinen heftigeren acuten Mittelohreiterungen auftreten.

Ihr Sitz ist fast durchgängig die hintere Trommelfellhälfte, wo ja zumeist die kleine Durchbruchsöffnung des Trommelfells bei genuiner Otitis media purulenta acuta sich befindet, wenn der Gesammtorganismus nicht unter dem Einflusse schwerer Allgemeinerkrankung, Scharlach, Masern, Typhus, Erysipel, Pyämie, Phthisis u. s. w. steht, wo grössere und mehrfache Perforationen an den verschiedensten Stellen des Trommelfells sich bilden können. Alles dies findet sich ausführlicher in meiner „Uebersehau über den gegenwärtigen Stand der Ohrenheilkunde“ (S. 97 ff.) geschildert.

Die zapfenförmige Wucherung an Stelle der Oeffnung kommt nun nach meiner Erfahrung am Häufigsten zu Stande, wenn diese sich im oberen hinteren Quadranten des Trommelfells befindet. Gewöhnlich sind es die Eiterungen mit längere Zeit sich hinziehendem Verlauf, in denen die stärkeren Prominenzen zur Aus-

Digitized by Google

bildung zu kommen pflegen. Nur bei den ungewöhnlich heftigen Entzündungsformen, wie wir sie besonders zu Zeiten von Influenza-Epidemien beobachten können, sehen wir sie schon gleich in den ersten Tagen nach erfolgtem Trommelfelldurchbruch rasch emporschiessen.

Zunächst erscheint die Umgebung der Perforation nur diffus geschwellt; diese selbst ist nur durch das Hervorquellen von Eitertropfen spontan oder bei Exspirationsdruck zu erkennen. Die Schwellung ist oft so hochgradig, dass die von ihr eingenommene Fläche des hinteren oberen Trommelfellquadranten der unteren vorderen Gehörgangswand stark genähert erscheint; oftmals sehen wir die geschwellte Fläche, auch nach Abtupfung des Eitertropfens rhythmisch mit dem Pulsschlag isochron vorgetrieben werden. Die Oberfläche verliert bald im Ganzen ihre Epidermisschicht, und es entsteht eine mehr pilzartige Excrescenz, welche häufig so gross wird, dass sie die vordere untere Gehörgangswand berührt. Später sehen wir dann von der Peripherie her die Epidermis sich wieder bilden und wie ein grauer Schleier oder dünnes Seidenpapier die nunmehr mammaähnlich gewordene Prominenz überziehen, während in der Mitte noch ein stärker hervorragender nackter rother Granulationszapfen bestehen bleiben kann.

In welchem Stadium auch wir diese Prominenz mit der Schlinge von der Trommelfelloberfläche abtragen, immer finden wir als ihr Hauptcharakteristicum einen Canal, welcher sie mehr oder weniger central durchsetzt.

Die Deutung dieser Vorgänge ist einfach.

Wie überall im normalen Organismus, wo längere Zeit durch eine Continuitätstrennung des Gewebes Eiter durchpassirt, bildet sich Granulationsgewebe.

Im Anfang wird es wohl hauptsächlich die, wie oben erwähnt, stark gewucherte Schleimhautschicht des Trommelfells sein, welche sich für unser Auge direct sichtbar in der Oeffnung vordrängt. Die mammaähnliche, gegen die Peripherie mehr und mehr allmählich abfallende Form, welche die Prominenz später annimmt, und auch spärliche Bindegewebselemente, welche sich in der abgetragenen Geschwulst finden, lassen uns darauf schliessen, dass nach längerem Bestehen derselben auch die im hinteren oberen Quadranten des Trommelfells besonders dicke Bindegewebsschicht der Cutis an der Granulationsbildung theilnimmt. Die Anfangs auf ihrer Aussenfläche nackte Granulation überzieht sich allmählich von der Peripherie her mit Epidermis, und, wie sowohl die

Digitized by Google

histologischen Untersuchungen von Grünwald als von Katz gezeigt haben, setzt sich dieser theilweise verhornende Epithelüberzug auch in den Canal selbst hinein fort. Entgegen Grünwald glaube ich ebenso wie Katz, dass es die äussere Epidermis und nicht das Schleimhautepithel ist, welche bei der Entstehung dieses Ueberzugs die Hauptrolle spielt; denn überall wo ein Schleimhautepithel- und Epidermisbildungsrand mit einander in Concurrenz treten, sehen wir den letzteren die Oberhand gewinnen.

Voraussetzung für das Zustandekommen grösserer Prominenzen ist — wenn der Ausfluss nicht von Anfang an wie bei den Influenzafällen ein ausnahmsweise massenhafter und virulenter ist — vor Allem längeres Bestehen desselben und ungünstige Lage sowie Kleinheit der Abflussöffnung. In dieser Weise ist es zu deuten, dass die Zapfenbildung sich häufig neben Warzenzellenempyem findet, und ferner, dass sie sich meist im hinteren oberen Quadranten localisirt. So verstehen wir auch, warum bei Anlegung eines grösseren Paracentesenschnitts an günstiger Stelle, nämlich im hinteren unteren Quadranten, sich nur ausnahmsweise Zapfen bilden auch dann, wenn eine starke, sogar in der Oeffnung sich direct vordrängende Schleimhautwucherung vorliegt.

Die nackten perforirten Wucherungen einerseits und die mit Epidermis überzogenen andererseits für Gebilde verschiedener Art zu erklären, wie dies Katz thut, halte ich für eine überflüssige und irreführende Complicirung ihrer Darstellung.

Was die allgemeine Stellung dieser Zapfenbildung in der Pathologie betrifft, so ist sie in vollkommene Analogie zu stellen mit Fistelbildungen an anderen Körperregionen, und hat sich ja auch die von Grünwald mituntersuchte perforirte Gehörgangswucherung als histologisch gleich zusammengesetzt erwiesen wie die Trommelfellzapfen.

Nur beiläufig sei hier erwähnt, dass ich die oft wiederholte Bildung ganz ähnlicher mammaförmiger Wucherungen mit durchgängig vorhandener centraler Perforation auf dem Promontorium gesehen habe und in grosser Zahl abtragen konnte; der Fall betraf die allmähliche Eliminirung eines Labyrinthsequesters, im Verlauf dessen sich immer von Neuem perforirte Wucherungen bildeten, die ja ebenfalls als Fistelwucherungen zu betrachten sind. Ein Epithelüberzug konnte hier nicht zu Stande kommen, weil dieselben jedesmal schon wenige Tage nach ihrem Aufschiessen mit der Schlinge entfernt wurden. In einigen Fällen

Digitized by Google

habe ich sie auch über anderen kleinen Sequestern, z. B. einmal über dem aus dem kurzen Fortsatz bestehenden Rudiment des Amboss sich bilden sehen.[1])

Von hoher Bedeutung für unsere Einsicht in den Schutzwerth der Granulationsbildung überhaupt gegenüber Verletzungen und Eiterungsprocessen erscheint mir die Beobachtung, dass auch diese perforirten Wucherungen nur bei im Uebrigen normalem Gesammtorganismus auftreten. Wo eine der oben (S. 302) genannten schweren Allgemeinerkrankungen mit acuter Otitis media suppurativa sich complicirt und zu Trommelfelldurchbruch führt, da habe ich sie niemals zu Stande kommen sehen.

Während die Granulationsbildung in Wundhöhlen zur Ausfüllung der Gewebslücken und Wiedervereinigung getrennter Flächen und weiter zur Ausstossung von Fremdkörpern u. s. w. zweifellos als ein unentbehrlicher und mächtiger Heilungsfactor bezeichnet werden muss, wie ich dies an verschiedenen Stellen meiner „Ueberschau u. s. w." eingehender ausgeführt habe, schlägt in dem speciellen Falle der Zapfenbildung an Stelle einer Abflussöffnung im Trommelfell diese Schutzvorrichtung in ihr Gegentheil um, und bildet ein Hinderniss für den freien Abfluss des Secrets. Wir dürfen von der Granulationsbildung eben in gleicher Weise wie von jeder Schutzvorrichtung im Organismus nur eine relative Schutzwirkung erwarten, welche zwar für den Durchschnitt, nicht aber für jeden Specialfall ihre günstige Wirkung entfaltet.

Damit ist auch unsere Therapie vorgeschrieben; wir haben einfach das Hinderniss zu beseitigen, welches die Natur sich hier selbst setzt. Von diesem Gesichtspunkte ausgehend, habe ich von je die Zapfen, wo sie irgend sich fassbar zeigten, mit der Schlinge abgetragen, wie ich dies zuerst in der oben citirten kurzen Notiz mitgetheilt habe; ausserdem habe ich auch in vielen Fällen im unteren hinteren Quadranten noch eine grössere Gegenöffnung angelegt, um dem Eiter vollkommeneren Abfluss zu verschaffen.

Die Zahl der Fälle, in welchen ich diese Schlingenabtragung von perforirten Zapfen bei acuten Mittelohreiterungen ausführen musste, ist eine sehr grosse, und ich habe darüber bereits seit 1887 öffentlich Buch geführt, d. i. von der Zeit ab, seit welcher ich in meinen dreijährigen Berichten auch über die zur Ausführung gekommenen Operationen eine statistische Uebersicht gegeben habe.

1) Die Feststellung einseitiger Taubheit. Sechs weitere Fälle von Labyrinthnekrose. J. F. Bergmann, Wiesbaden 1897. S. 34, und Z. f. O. Bd. XXX.

Digitized by Google

In diesen Uebersichten habe ich die Operationen regelmässig in bestimmte Rubriken eingetheilt, je nachdem sie Fälle von Otitis media purulenta acuta, Otitis media purul. chronica etc. betrafen.

Die sämmtlichen in diesen Uebersichten mitgetheilten „Abtragungen von Wucherungen oder Polypen mit Schlinge u. s. w. bei acuter Mittelohreiterung" betreffen Fälle mit den oben geschilderten perforirten Zapfenbildungen. Es sind das

1887—1889	24	unter	334	Fällen	von	acuter	Mittelohreiterung	[1]
1890—1892	24	"	351	"	"	"	"	[2]
1893—1896	21	"	446	"	"	"	"	[3]
also in Sa. 1887—1896	69	unter	1131	Fällen	von	acuter	Mittelohreiterung.	

Ihr Vorkommen ist somit unter unseren Fällen von acuter Mittelohreiterung ein häufigeres als Katz es gesehen hat, welcher unter 200 Fällen von Otitis media purulenta acuta in den letzten 2 Jahren nur 6 mal dieselben in prägnanter Form constatiren konnte.

1) Archiv für Ohrenheilkunde. Bd. XXXII. S. 144.

2) „Ueberschau u. s. w." S. 21.

3) Statistischer Bericht über die in den Jahren 1893—1896 behandelten Ohrenkranken. Ergänzung zur Ueberschau. J. F. Bergmann. Wiesbaden 1898 und Zeitschr. f. Ohrenheilk. Bd. XXXII.

Digitized by Google

XXI.

Wissenschaftliche Rundschau.

124.

Leutert (Königsberg i. Pr.), Welchen Standpunkt dürfen wir jetzt in der Frage der Therapie chronischer Mittelohreiterungen einnehmen, und wie steht es mit der Cholesteatomfrage? (Münchener medicinische Wochenschrift; 47. Jahrgang No. 39, 40, 41.)

Verfasser hat sich in dankenswerther Weise der Aufgabe unterzogen, Klarheit zu bringen in die einzelnen Formen der Mittelohreiterungen, dankenswerth umsomehr, als in weiteren ärztlichen Kreisen der Begriff Mittelohreiterung immer noch ein einheitlicher ist.

Er hat sich hierzu eine allgemeine medicinische Zeitschrift ausgesucht, um dem Leserkreise gerade dieses Blattes in ausführlicher Weise vor Augen zu führen, wie wichtig eine genaue otoskopische Untersuchung ist. Indess bringt er für diesen Rahmen wohl des Guten zuviel; die Arbeit hätte in dieser Ausführlichkeit eher in ein Fachblatt gepasst; die Lektüre der Arbeit ist den Fachcollegen warm zu empfehlen.

I. Einleitung.

Nach einem Hinweis darauf, dass die chronische Mittelohreiterung kein einheitlicher Begriff ist, unterscheidet er von vornherein bei dieser Krankheitsform

1) den Sitz der Ohreiterung,

2) den Umstand, ob eine Knochenerkrankung vorliegt oder nicht, und betont, dass dadurch auch die Therapie beeinflusst wird, so dass es deshalb ebensowenig angeht, von einer Therapie der chronischen Mittelohreiterung im allgemeinen zu sprechen.

Bezüglich des 1. Punktes theilt Leutert ein in

a) Paukenhöhleneiterung . . . . . } einfache chron. Mittelohreiterung,
b) Tuben- resp. Nasenrachenraumeiterung
c) Atticuseiterung . . . . . .
d) Antrumeiterung . . . . . .

bezüglich des 2. Punktes in

e) Eiterung mit Erkrankung der Gehörknöchelchen } complicirte chron. Mittelohreiterung.
f) Eiterung mit Erkrankung der Knochenwände . }

(Andere Complicationen, wie Facialislähmung, Polypenbildung, Hirnabscess, Pyämie etc., hat L. ausser Betracht gelassen.)

II. Diagnose.

Diese verschiedenen Formen können wir nun nach Ansicht des Verfassers aus der Lage der Perforation erkennen, und zwar ist der Sitz derselben bei

a) die untere Trommelfellhälfte, entweder vor oder hinter dem Umbo, oder die ganze untere Trommelfellhälfte einnehmend in Gestalt einer nierenförmigen Perforation.

b) die vordere Trommelfellhälfte, entweder der untere Theil derselben oder vis-à-vis dem Ostium tympanicum tubae,

Digitized by Google

c) die membrana Shrapnelli, entweder vor oder hinter dem processus brevis, als nicht randständige Perforation,

d) die membrana Shrapnelli, entweder vor oder hinter dem processus brevis, als randständige Perforation, da sie meist mit der vorigen complicirt ist.

Ueberhaupt können zwischen diesen 4 Formen Complicationen vorkommen, sodass wir zwei Perforationen haben.

Zur Diagnose von e) d. h. Caries ossiculorum, giebt L. folgende Anhaltspunkte: Liegt die Perforation im hinteren oberen Quadranten, so handelt es sich um isolirte Caries des langen Ambossschenkels. Bei Complication mit d) wird die Perforation schliesslich randständig, sie befällt allmählich das tegmen antri, die hintere Antrumswand und den medialsten Teil der hinteren Gehörgangswand. Wie die Eiterung d), so ist auch c) oft mit e) complicirt. L. schliesst sich der von Schwartze zuerst ausgesprochenen Ansicht an, dass, wenn die Perforation der Membrana Shrapnelli direct über dem processus brevis gelegen ist, es sich um Caries des Hammerkopfes handelt; liegt dieselbe hinter dem processus brevis, so besteht Caries des Ambosses. Liegt die Perforation überhaupt nicht im Trommelfell, sondern in der knöchernen vorderen Atticuswand, resp. in dieser und der Membrana Shrapnelli zugleich, so liegt ebenfalls Caries des Hammerkopfes vor; erstreckt sich der Defect weiter nach hinten, so handelt es sich um Caries der beiden Gehörknöchelchen, meist unter Mitbetheiligung des Antrums, Eiterung d).

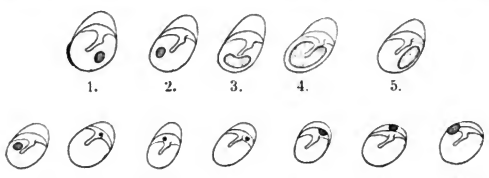

Erklärung der Zeichnungen: 1—5. einfache Schleimhauteiterungen der Pauke, resp. Tuba. 6. u. 8. Ambosscaries 7. Hammerkopfcaries. 9. Caries eines der beiden Gehörknöchelchen unsicher, Atticuseiterung. 10—11. Hammerkopfcaries. 12. Ambosscaries und Antrumeiterung, event. Cholesteatom.

Bei Totaldefect des Trommelfells und Fehlen der Gehörknöchelchen ist der Sitz der Eiterung zu diagnosticiren aus dem directen Augenschein oder durch Ansaugen des Eiters mittels des Sigleschen Trichters. (Referent vermisst die diagnostische Bedeutung der Eiterstrasse an der oberen und hinteren Gehörgangswand.) Steht noch ein Rand des Trommelfells und ragt der Hammergriff frei in die Pauke, so braucht keine Ambosscaries (erforderlich hierzu Perforation des hinteren oberen Quadranten) vorzuliegen, da keine Eiterretention stattfindet, die zu dieser Caries führt; als Beispiel hierfür führt L. die Scharlacheiterung an. Auch hier nützt nach Ansicht des Verfassers der Sieglesche Trichter. Er kommt schliesslich zur Eiterung f) und giebt als Kennzeichen für den Sitz der erkrankten Knochenpartie folgendes an: Findet sich eine Perforation im hinteren unteren Quadranten, so haben wir Caries der hinteren oder unteren Paukenwand; liegt die Perforation im vorderen unteren Quadranten, so handelt es sich um Caries der vorderen und unteren Paukenwand. Ist die Perforation randständig vorn, ungefähr in der Mitte des Trommelfells gelegen, so besteht eine starke Tubeneiterung, und reicht die Perforation bis an die vordere Attikuswand, ist sie also randständig, so haben wir Caries des vorderen Attikusabschnittes, ohne Mitbetheiligung der Gehörknöchelchen vor uns.

Caries der Labyrinthwand ist durch die grosse Perforation direct zu erkennen. Andere allgemeine Momente der Caries zieht Verfasser als unwichtig für die Localdiagnose nicht heran.

Digitized by Google

Nach diesen Einzelheiten kommt er zu dem Schluss, dass man bei nicht randständigen Perforationen der unteren Trommelfellhälfte erhebliche Erkrankungen der Nebenräume der Pauke ausschliessen kann. Es ist dies wichtig für die Therapie, die in diesem Falle conservativ ist. Ferner sagt L., dass hierbei alle Autoren Cholesteatom ausschliessen, jedoch kommt dies praktisch nicht in Frage Diese nicht randständigen Perforationen der unteren Trommelfellhälfte sind also charakteristisch für eine isolirte Paukenhöhleneiterung; mit anderen Worten: „Wir können die Diagnose sowohl des Sitzes der Mittelohreiterung als auch der Caries der Gehörknöchelchen und der Wandungen der Nebenräume mit einer an Sicherheit grenzenden Wahrscheinlichkeit aus dem Trommelfellbilde stellen. Die Diagnose Cholesteatom hat für die Therapie keine besondere Bedeutung, da sie als Begleiterscheinung einer so gut wie stets mit Caries verknüpften Nebenhöhleneiterung keiner besonderen Therapie bedarf".

III. Therapie.

Hiermit kommt Verfasser auf die Therapie zu sprechen und fordert für a) Paukeneiterung und b) Tuben- resp. Nasenracheneiterung conservative Behandlung, d. h. also, bei nicht randständiger Perforation der unteren Trommelfellhälfte darf nicht operirt werden. Selbst, wenn die conservative Behandlung nicht zum Ziel führt, liegt darin keine Indication zur Operation, da diese den Herd der Erkrankung nicht treffen würde.

L. fügt als selbstverständlich hinzu, dass man vorher natürlich die unterhaltende Ursache beseitigen muss, Ozaena, adenoide Vegetationen u. s. w. Die Therapie muss ferner darauf gerichtet sein, dem Eiter aus der Paukenhöhle möglichst günstigen Abfluss zu verschaffen und, da selbst die tiefgelegenste Perforation noch immer höher liegt, als der Boden der Pauke, den Eiter aus diesen Räumen zu entfernen. Dies geschieht nach seiner Ueberzeugung am besten durch Reinigen der Paukenhöhle von der Tuba E. aus mittels des Catheters. Die Ohrenspritze gebraucht er nur noch zur Reinigung des Gehörgangs zwecks Klärung des Trommelfellbildes, wo sich das Ausspritzen schonender erweist als das Austupfen, also bei engem Gehörgang oder zähflüssigem Schleimeiter. Beim Catheterismus genügt Lufteintreibung allein nur in Fällen von geringer Eiterung, sonst Durchspülung mit physiologischer Kochsalzlösung und nachfolgender Luftdouche; das Verfahren hat seiner Meinung nach den Vorzug, Verklebungen der Tuba etc. zu verhindern, sowie auch den Eiter nach dem Gehörgang hinauszutreiben und nicht nach der Tuba und eventuell in das andere Ohr. Den Nutzen des Einlegens von desinficirenden Gazestreifen in den Gehörgang hält Verfasser für sehr gering; von einer Therapie könne man dabei kaum sprechen. Einblasungen von Pulvern sind nur bei grossen Perforationen zulässig, können sonst schaden. Dasselbe gilt von Einträufelungen desinficirender Flüssigkeiten, jedoch kann man diese auch schon bei mittlerer Perforation anwenden nach vorheriger Reinigung der Paukenschleimhaut mittels des Catheters. Für werthlos hält L. den Catheterismus bei sehr grossen Trommelfelldefecten, denn die Luft gelangt nach L.'s Meinung direct von der Tubenmündung in den äusseren Gehörgang, ohne die Pauke zu reinigen. Letztere muss in solchen Fällen vor Anwendung der Medicamente vom Gehörgange aus gereinigt werden. Verfasser ist der Ansicht, dass wir bei randständiger Perforation der unteren Trommelfellhälfte, d. h. bei Erkrankung der hinteren unteren oder vorderen unteren Paukenwand, durch eine Operation nur den Krankheitsherd der directen Behandlung zugänglich machen, denn die hintere Wand lasse sich wegen des Facialis nicht abtragen und der Boden der Pauke sei nur sehr selten für den Meissel erreichbar. Hier empfiehlt er auch conservative Behandlung, wenn auch mit ebenfalls schlechter Prognose. Spontanheilung ist möglich, wie er glaubt.

Eine Perforation im hinteren oberen Quadranten, d. h. Caries des langen Ambossschenkels, erfordert nach L. sofortige Operation, und zwar die Hammer-Ambossextraktion (gemeint ist wohl vom Gehörgange aus, der Referent).

Digitized by Google

Für den Fall, dass der Sitz der Perforation der Membrana Shrapnelli dicht über oder hinter dem processus brevis ist, dass also eine Caries des Hammerkopfes oder des Ambosses vorliegt, ist diese Operation weniger sicher von Erfolg wegen der Complication mit der Atticuseiterung, doch sei sie immerhin zu versuchen, zumal sie bei nicht randständiger Perforation gute Chancen bietet; jedenfalls kann man mit der Totalaufmeisselung noch warten. Bei grossem Trommelfelldefect mit erhaltenem schmalsten Saum muss vor der Hammer-Ambossextraction erst die Herkunft des Eiters durch den Siegle'schen Trichter eruirt werden. Bezüglich des Werthes dieser Operation steht Verfasser auf Seiten Kessel's und Ludewig's. Er fährt dann fort, eine randständige Perforation der Membrana Shrapnelli oder eine solche im hinteren oberen Quadranten, d. h. vor oder hinter dem Processus brevis, wo es sich also um eine Antrumeiterung handelt, ganz abgesehen von der Complication mit einer Gehörknöchelchen-Erkrankung und einer Atticus-Eiterung, erfordern, da sie lebensgefährlich sind, wegen der leicht möglichen Eiterretention und Cholesteatombildung, auch ohne Warzenfortsatzsymptome, die sofortige Freilegung der Mittelohrräume nach Stacke, obwohl ab und zu Heilungen ohne dieselbe erfolgen. Verfasser giebt mit Recht seinem Erstaunen Ausdruck über den Befund, d. h. die häufig grosse Ausdehnung der Knochenerkrankung, bei der Operation. Er zieht selbst bei Cholesteatom in diesen Fällen, wenn eben möglich, den sofortigen retroauriculären Verschluss einer persistenten Oeffnung vor, denn er meint, es passire dem geübten Operateur selten, bei der Operation erkrankten Knochen nicht als solchen zu erkennen oder Ausläufer eines Cholesteatoms stehen zu lassen. (Referent ist bezüglich des 1. Punktes anderer Ansicht.) Geschähe es dennoch, so zeigt es sich bei der Nachbehandlung durch Abhebung der Epidermis von dieser Partie (Fistelbildung). L. nimmt die nachträgliche Abmeisselung dieses Stückes ohne Narkose unter Cocain vor und in sitzender Stellung des Patienten, das Abfraisen in liegender Stellung, natürlich nur bei Erwachsenen. Im Gegensatz dazu glaubt Stacke, dass die retroauriculäre Oeffnung sich nicht immer bei Cholesteatom vermeiden lasse. Verfasser nimmt dieselben Indicationen, die Schwartze früher zur isolirten Freilegung des Atticus aufstellte, auch für die Totalaufmeisselung an. Kurz, es ist also bei randständigem Defect nach hinten oben keine conservative Behandlung erst zu versuchen, sondern die sofortige Totalaufmeisselung indicirt, auch ohne Entzündung des processus mastoideus, ohne Fieber, Schmerzen u. s. w. Auch bei randständigen Perforationen der Membrana Shrapnelli fordert Leutert sofortige Totalaufmeisselung ohne vorherigen Versuch der Heilung durch conservative Behandlung im Sinne Schwartze's, denn die Hammer-Ambossextraction allein ist nach ihm hier ebensowenig zu gebrauchen und daher auch nicht erst zu versuchen. Selbstverständlich ist die Totalaufmeisselung für Fälle von Perforation der vorderen (resp. die laterale, Ref.) Atticuswand, von Caries des medialsten Theils der hinteren Gehörgangswand am Aditus ad Antrum. In praxi freilich ist man oft gezwungen, von diesem Schema abzugehen, um z. B. Taubheit beider Ohren zu vermeiden, und es lasse sich da die conservative Behandlung in dem Falle auch rechtfertigen, wo Trommelfell und Gehörknöchelchen fehlen und die Eiterung aus den Nebenhöhlen gering sei.

IV. Prognose.

Was die Prognose betrifft, so hält Verfasser alle diejenigen Fälle von Mittelohreiterung für lebensgefährlich, für welche er operative Eingriffe, besonders die Totalaufmeisselung als angezeigt erachtet, daher die Forderung der letzteren. Es folgen nun statistische Angaben über die Mortalität solcher Fälle. Er wendet sich gegen Stetter, einen Gegner der operativen Behandlung, und stellt sich auf Seiten von Stacke bezüglich der Heilbarkeit durch die Operation; nur ein geringer Procentsatz bleibt ungeheilt, wird aber doch wenigstens bedeutend gebessert.

Zum Schluss zieht Verfasser aus dem Gesagten die Consequenzen für das Versicherungs- und Militärwesen und glaubt, dass, wenn seine Auffassung richtig sei, es allerdings möglich sei, die gefährlichen chronischen Mittelohreiterungen von den ungefährlichen zu trennen.

Digitized by Google

Betreff der Cholesteatomfrage wendet sich L. gegen die Ansicht mancher Autoren über die Häufigkeit der sogenannten wahren Cholesteatome, welche nach seiner Meinung „zweifellos exorbitant selten" sind. Er zieht diesen Schluss aus einer scharfen Kritik der Körner'schen Ansicht über das Vorkommen und die Diagnose echter Cholesteatome und aus der Beurteilung der bisher in der Literatur bekannt gegebenen diesbezüglichen Fälle und bekennt sich schliesslich zu der Ansicht, dass das Cholesteatom viel häufiger der Folgezustand einer vernachlässigten Mittelohreiterung ist, und dass dadurch erst recht deutlich die schädlichen Folgen der Vernachlässigung der Ohrenheilkunde für die Volkswohlfahrt illustrirt wird, welcher Anschauung der Referent aus eigener Ueberzeugung sich ganz anschliesst.

Reinhard (Duisburg).

125.

P. W. Jljin, Die vesiculöse oder hämorrhagische Entzündung des äusseren Gehörgangs. Chirurgija N. 47, 1900. Moskau.

Beschreibung des Krankheitsbildes im Allgemeinen und zweier eigenen Fälle und eines fremden im Speciellen. Verfasser hält eine Verwechselung von in der Tiefe des Gehörgangs dicht nebeneinanderstehenden, grösseren, prall gefüllten Blasen mit einem stark entzündeten Trommelfell für durchaus möglich und entschuldbar, sowohl ihm als auch einem anderen Specialcollegen ist dieser Irrthum passirt, letzteren klärte erst ein als Trommelfellparacentese gedachter Stich in die Blasen und das Sichtbarwerden des Trommelfells nach dem Collabiren der Blasen über den Fehler auf. In dem einen Fall, welcher einen Bäcker betraf fanden sich bei der mikroskopischen Untersuchung des Secrets der Gehörgangsblasen Hefepilze, was durch das beständige Manipuliren mit Hefe leicht erklärt wird. de Forestier-Libau.

126.

W. A. Swentzitzki, Ueber die chronische Perichondritis der Ohrmuschel. Ibidem.

Dieser interessante Bericht stammt aus einem temporären Krankenhaus in der Mandschurei. Ein 29 Jahre alter Kosak stürzte in voller Carrière vom Pferde auf die linke Gesichtshälfte, speciell auf das Ohr. Objectiv nur eine kleine Schrunde. Zunehmende harte Schwellung. Sehr starke ausstrahlende Schmerzen. Die Haut lässt sich über dem Knorpel nicht verschieben. Der Gehörgang fast ganz verlegt. Es bildet sich im centralen Theil der Ohrmuschel ein kleiner Abscess, dessen Eröffnung keine Erleichterung bringt. Untersuchung des Trommelfells in Narcose das Trommelfell normal. Schnitt durch die ganze Schwellung. Bei der Operation erweist sich der Knorpel als ungemein verdickt. Die starken Schmerzen lassen darauf nach. Vier Monate nach des Operation stellt die Ohrmuschel noch immer einen unförmigen Tumor dar und ist sie auf Berührung auch noch empfindlich. de Forestier-Libau.

127.

C. Zimmermann (Milwaukee), Cholesteatoma of the middle ear, and its radical operation; with the report of a case. Selectet volculteer paper, read before the Wisconsin Stare medical Society. 2. Juni 1900.

In dem von Z. operierten Falle fand sich ausgedehnte Zerstörung des Mittelohres durch Cholesteatom. Ein Sequester der hinteren Gehörgangswand zeigte eine Rinne, welche als dem Facialkanal entsprechend angesehen wurde. Es bestand complete Facialislähmung auf der kranken Seite. Nach der Operation ging die Facialislähmung fast ganz zurück; die vollständige Heilung des Ohres erforderte 6 Monate. Die Einleitung der Arbeit giebt in kurzen Zügen die herrschenden Ansichten über das Wesen und die Bedeutung des Cholesteatoms, sowie die Methoden zu dessen Heilung. Zeroni.

Digitized by Google

128.

Cohen Tervaert, a case of Thrombosis of both sinus cavernosi, as a complication of chronic mastoiditis ex otorrhoea, wich ended in recovery. Reprint from the Transactions of the Sixth International Otological Congress in London. 1899. Communication not read.

Bei einem 17jährigen Jungen, der an chronischer Ohreiterung litt, trat nach Ablauf einer Angina Fieber auf; zugleich war Druckempfindlichkeit des Warzenfortsatzes nachzuweisen. Das Fieber ging zurück, indessen entstand bald darauf Schwellung der Lider und Protrusion des Bulbus links, der Seite des kranken Ohres entsprechend. Dann stieg auch die Temperatur wieder auf 39,8° C., weshalb die Aufmeisselung des Warzenfortsatzes vorgenommen wurde, die Eiter zu Tage förderte. Auf dem freigelegten Sinus sass eine kleine Granulation, sonst sah derselbe gesund aus. Am Tage nach der Operation bestand noch Fieber und die Lider auch des rechten Auges wurden ödematös. Beim ersten Verbandwechsel wurde ein kleiner Tropfen Eiter, anscheinend vom oberen Ende der eröffneten Fossa sigmoidea kommend, sichtbar, der sich vergrösserte und 2 mal nach Abspülen wieder erschien. Das Gleiche wiederholte sich am nächsten Tage. Abdrängen der Sinuswand vom Knochen förderte keinen weiteren Eiter zu Tage. Punktion in der hinteren Schädelgrube ohne Resultat. Von da an war kein Eiter beim Verbandwechsel mehr bemerkt worden und auch die Schwellung der Lider und die Protrusion des linken Bulbus gingen zurück. Jetzt trat indess wieder Fieber auf, in steil ansteigenden Curven, zwei Schüttelfröste wurden beobachtet und einige Tage später war von Neuem Protrusion des linken Bullus zu constatiren mit Oedem der Lider und Chemosis der Conjunctiva. Im Gebiet des linken Nervus supraorbitalis treten intensive Schmerzen auf. Die ophthalmoskopische Untersuchung ergab Erweiterung der linken unteren Temporalvene, an den folgenden Tagen beginnende Atrophie der temporalen Hälfte der Sehnervenpapille. Es wurde daraufhin die Eröffnung der mittleren Schädelgrube nach der Bergmann'schen Methode vorgenommen, ohne dass etwas Krankhaftes gefunden wurde. Auch mehrfache Punktionen in die Gegend des sinus cavernosus ergaben kein Resultat. Späterhin abscedirte die Lidschwellung, und nach Entleerung des Eiters ging die Schwellung der Lider und die Protrusion des Bulbus zurück, und es wurde ein harter Strang am inneren oberen Augenwinkel fühlbar, der als thrombosirte Vena ophthalmica superior gedeutet wurde. Etwa 8 Tage darauf wurde derselbe Vorgang auch am rechten Auge beobachtet, der fast ebenso verlief, nur dass Oedem und Chemosis länger bestehen blieben, ersteres war nach 4 Monaten noch nicht ganz verschwunden, und dass eine Thrombose der Vena ophthalmica hierbei nicht nachzuweisen war. Der Fall ging in Heilung aus, doch hält Verfasser die Excision der Knöchelchen oder die Totalaufmeisselung späterhin noch für indicirt, da die Ohreiterung fortdauert. Die Nebenhöhlen der Nase erwiesen sich gesund. Das ophthalmoscopische Bild blieb unverändert. Sehschärfe $^5/_6$. —

Der Verfasser ist der Ansicht, dass es sich in diesem Falle um Thrombose des sinus cavernosus gehandelt habe, eine Ansicht, der man sich wohl anschliessen kann; jedoch kann man sich mit der Schlussfolgerung, dass der Sinus caroticus der Vermittler der Infection des sinus cavernosus gewesen ist, nicht ohne weiteres einverstanden erklären. Wenn diese Auslegung auch nicht kurzer Hand abzuweisen ist, so ist doch der Begründung entgegenzutreten, die hauptsächlich sich darauf stützt, dass der Sinus transversus als normal angesehen wird. Erstens ist der Sinus gar nicht eröffnet worden, und aus dem normalen Aussehen seiner äusseren Wand zu schliessen, dass kein Thrombus vorhanden sei, wäre schon unzulässig. Noch mehr erscheint uns aber diese Behauptung zweifelhaft, wenn wir vorher lesen, dass eine Granulation auf dem Sinus gesessen hat, dass sich verschiedentlich Eiter vom oberen Ende der Fossa sigmoidea her entleert hat, dessen Herkunft allerdings nicht festgestellt worden ist. Da aber nach Abheben des Sinus kein Eiter zwischen Sinus und Knochen war, und auch bei der späterhin vorgenommenen Eröffnung der mittleren Schädelgrube nach v. Bergmann sich kein Extra-

Digitized by Google

duralabscess fand, so kann der Eiter wohl nur aus dem Sinus selbst gekommen sein. Es ist also vielmehr anzunehmen, dass der Sinus transversus thrombosirt war und dass sich ein Theil seines vereiterten Inhaltes von Zeit zu Zeit durch eine kleine Perforationsstelle entleerte. Wir können dann in dem Falle eine glücklich ohne Sinuseröffnung ausgeheilte Thrombose des Sinus transversus sehen, die centralwärts jedenfalls abgeschlossen war, dagegen peripherwärts durch Rückstauung des Blutes zur Thrombose der Sinus cavernosi führte. Zeroni.

129.

Dr. *J. Mount-Bleyer,* New-York, Voice pictures; or the wounders of sound force. Their production and their photography. Journal of eye, ear and throat diseases Vol. V. No. 8. Sept.-Okt. 1900.

Der Verfasser hat die Tonfiguren sowohl einzelner Töne als besonders auch combinirter Geräusche eingehend studirt und bringt eine Anzahl Abbildungen seiner experimentellen Ergebnisse. Die Untersuchungen sind an der Phonographenmembran und an einem vom Verfasser construirten Apparate, dem „Eidophon" angestellt. Die Einzelheiten der interessanten Ergebnisse können im Referat nicht wiedergegeben werden, sondern ist das Studium der Originalarbeit jedem, der sich dafür interessirt, anzuempfehlen.

In der Einleitung streift der Verfasser die Theorie der Tonfortpflanzung und entwickelt dabei seine uns etwas befremdende Ansicht, nämlich dass die Luftwellen nicht zur Uebertragung des Schalles geeignet seien, sondern dass eine sonst noch unbekannte Materie: „sound-force" die Vermittlerrolle spiele. Zeroni.

130.

Baratoux, A propos de la sclérose de l'oreille moyenne. La pratique médicale. Journal des maladies des oreilles, du nez et du larynx, Tome XIV. No. 11.

In der beherzigenswerthen Einleitung hebt der Verfasser hervor, dass unter dem Namen Sklerose oft eine Masse verschiedener, theils heilbarer, theils unheilbarer pathologischer Zustände zusammengefasst werden. Unser Bestreben müsse es sein, durch Vertiefung unserer diagnostischen Kenntnisse und auch durch therapeutische Versuche diese Fälle von einander unterscheiden zu lernen. Verfasser tritt wiederum für die Mobilisation des Steigbügels ein, von der er einige Erfolge gesehen hat. Ein besonders eclatanter Fall wird mitgetheilt, der eine 32jährige Dame betraf, die seit ihrem 17. Lebensjahre taub war und die Sprache nur noch auf dem linken Ohre mittelst Hörschlauch vernahm. Der Erfolg der beiderseitigen Mobilisation des Steigbügels war Hörfähigkeit für die Sprache rechts 2 Meter, links 6 Meter. 5 Jahre hindurch konnte die Beständigkeit dieses Resultates controlirt werden.

Es ist merkwürdig, dass die Mobilisation des Steigbügels fast nur bei Damen und zwar meist in Frankreich, dem klassischen Lande der Hysterie, solche grossartige Erfolge aufzuweisen im Stande ist. Zeroni.

131.

Bar, De la paralysie faciale au cours du catarrhe aigu de l'oreille moyenne. Extrait des Bulletins et Memoires de la Société française d'Otologie, de Laryngologie et de Rhinologie congrès de 1900.

Die 3 mitgetheilten Fälle zeichnen sich nur dadurch aus, dass die Heilung jedesmal sehr rasch vor sich ging, auch im dritten Falle, wo die Lähmung complet und durch Caries des Facialiskanals bedingt war. Letzterer Fall wurde operirt und die Lähmung verschwand 14 Tage darauf. Verfasser tritt warm für operative Behandlung der otogenen Facialislähmung ein und bespricht auch deren Symptomatologie eingehender. Zeroni.

Digitized by Google

132.

Stepanoff, Ein Fall von plastischer Operation bei verwachsenem Gehörgange. Verhandlungen der oto-rhino-laryngologischen Gesellschaft zu Moskau. 1897—1899. S. 17.

Durch einen in nächster Nähe unvorzeitig sich entladenden Schrotschuss wurde einem Manne fast das ganze Ohr weggerissen. Taubheit des verletzten Ohres trat sofort ein. Die Heilung der Hautwunde ging so von statten, dass die Narbe die äussere Gehörgangsöffnung vollständig überwuchs. Als der Verschluss des äusseren Gehörganges perfect geworden war, bemerkte der Patient, dass fötide Flüssigkeit aus dem Ohr in Nase und Rachen floss, und in der That konnte rhinoskopisch Ausfluss von Eiter aus der Tube constatirt werden. Durch eine plastische Operation wurde die äussere Gehörgangsöffnung wieder hergestellt. Zur Lappenbildung wurde das noch erhaltene, aber durch Narbenretraction stark dislocirte Ohrläppchen ebenfalls benutzt. Die Operation hatte bleibenden Erfolg in Bezug auf Persistenz der geschaffenen Oeffnung. Die Ohreiterung blieb bestehen. Es geht aus der Mitteilung nicht mit Bestimmtheit hervor, ob die Ohreiterung auch als Folge des Traumas anzusehen ist.

Zeroni.

Personal- und Fachnachrichten.

Sieben plastische Modelle Antrum- und Radicaloperation darstellend.

Trautmann hat unter seiner Leitung und Angabe sieben plastische Modelle herstellen lassen, welche die einzelnen Phasen der Antrum- und Radicaloperation darstellen. Die Modelle sind absolut naturgetreu und sowohl zum Unterricht, wie zum Selbststudium zu empfehlen.

Der Verfertiger ist der pract. Arzt Dr. Frohse, welcher seit 1892 im anatomischen Institut zu Berlin arbeitet, bekannt durch zahlreiche anatomische Arbeiten, plastische Modelle und Zeichnungen. Die Modelle sind in Papier maché nachgebildet und werden zum Preise von 100 Mk. geliefert von Dr. Benninghoven und Sommer, Berlin, Thurmstr. 19, I.

Die Modelle stellen Folgendes dar:

Nr. I.

Schnitt durch Haut und Periost $^3/_4$ cm hinter dem Ohransatz.

Nr. II.

Periost abgehebelt, Warzenfortsatz freigelegt. Vorn sieht man den membranösen Gehörgang, die knöcherne Umwandlung des äusseren Gehörgangs, vorn oben die spina supra meatum, über derselben die linea temporalis und an der Spitze den Ansatz des Musculus sternocleidomastoideus.

Nr. III.

Breite Eröffnung des antrum mastoideum.

Nr. IV.

Eröffnung des antrum, Abtragung der hinteren Gehörgangswand.

Nr. V.

Eröffnung des antrum, Abtragung des unteren Blattes der oberen Gehörgangswand, Abtragung der hinteren Wand, Entfernung der Gehörknöchelchen, Schnitt in den äusseren Gehörgang vertical und horizontal zur Lappenbildung.

Nr. VI.

Lappen in den unteren Wundwinkel eingenäht.

Nr. VII.

Freilegung des sinus und der drei Bogengänge.

In Berlin constituirte sich ein neuer ärztlicher Verein unter dem Namen: „Berliner otologische Gesellschaft".

Druck von J. B. Hirschfeld in Leipzig.

Digitized by Google

Digitized by Google

Digitized by Google

41
592

U. HOLZER
BINDER
BOSTON, MASS.

Digitized by Google

3 2044 103 034 344

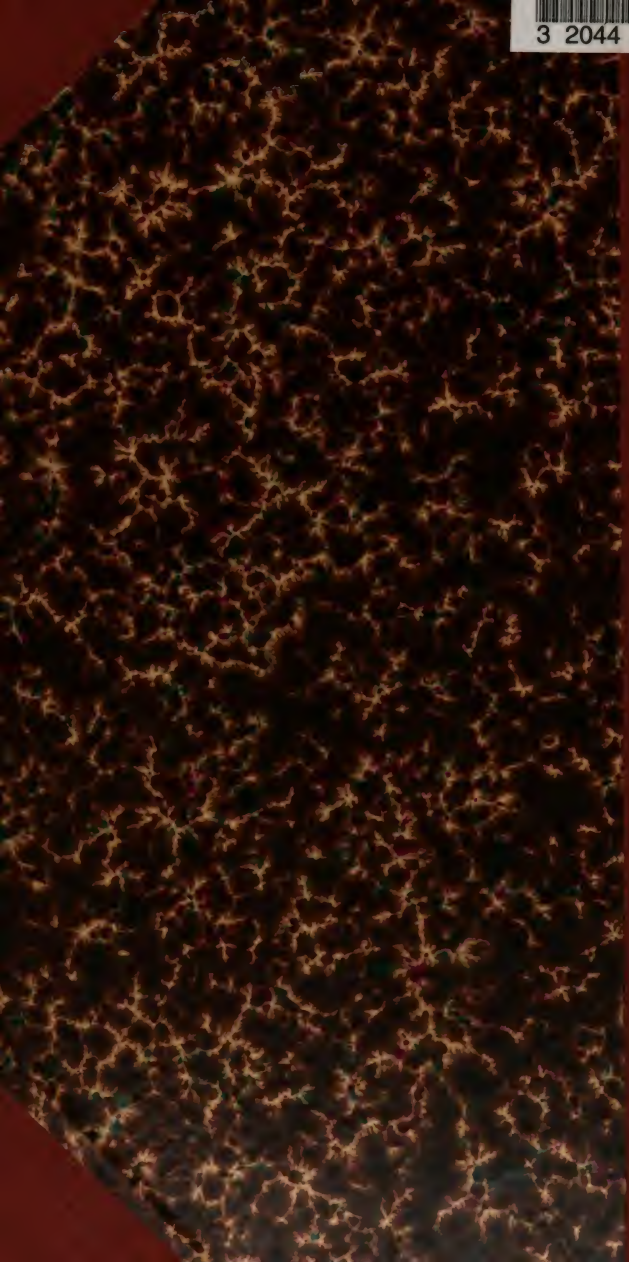

Digitized by Google